TECHNISCHE UNIVERSITÄT MÜNCHEN
Fakultät für Medizin

Anatomische 3D-Analyse des Foramen mentale, des Canalis mentalis und interforaminärer Besonderheiten der Mandibula anhand der digitalen Volumentomographie

Felix Julius Enderle

Vollständiger Abdruck der von der Fakultät für Medizin der Technischen Universität München zur Erlangung des akademischen Grades eines

Doktors der Zahnheilkunde

genehmigten Dissertation.

Vorsitzender: Prof. Dr. Florian Eyer

Prüfer der Dissertation: 1) Prof. Dr. Herbert Deppe

2) Priv.-Doz. Dr. Valentin Riedl, Ph.D.

Die Dissertation wurde am 02.11.2021 bei der Technischen Universität München eingereicht und durch die Fakultät für Medizin am 04.01.2022 angenommen.

1 Inhaltsverzeichnis

1 Inhaltsverzeichnis 2
2 Abkürzungsverzeichnis 4
3 Einleitung 6
3.1 Anatomische Grundlagen 7
3.2 Digitale Volumentomographie 9
3.3 Ziel und Fragestellung der vorliegenden Studie 11
4 Studiendesign und Methodik 12
4.1 Studiendesign 12
4.2 Patientenkollektiv/Datensätze 12
4.3 Digitaler Volumentomograph 13
4.4 Radiologische Auswertung 13
4.4.1 Software 13
4.4.2 Lage des Foramen mentale 14
4.4.3 Größe des Foramen mentale 15
4.4.4 Akzessorische Foramina 16
4.4.5 Kaudaler Loop 17
4.4.6 Anterior Loop 18
4.4.7 Canalis incisivus mandibulae 19
4.5 Statistische Methoden 20
5 Ergebnisse 21
5.1 Patientenkollektiv 21
5.1.1 Geschlechterverteilung 21
5.1.2 Altersverteilung 22
5.1.3 Bezahnung 22

5.2 Foramen mentale 23
5.2.1 Lage des Foramen mentale 23
5.2.2 Größe des Foramen mentale 24
5.3 Akzessorische interforaminäre Foramina 26
5.4 Canalis mentalis 26
5.4.1 Kaudaler Loop 26
5.4.2 Anterior Loop 28
5.5 Canalis incisivus mandibulae 29
6 Diskussion 31
6.1 Material und Methoden 31
6.2 Foramen mentale 33
6.3 Akzessorische interforaminäre Foramina 36
6.4 Canalis mentalis 39
6.5 Canalis incisivus mandibulae 44
6.6 Schlussfolgerung und Ausblick 48
7 Zusammenfassung 49
8 Literaturverzeichnis 51
9 Abbildungs- und Tabellenverzeichnis 63
9.1 Abbildungsverzeichnis 63
9.2 Tabellenverzeichnis 65
10 Anlagen 66
10.1 Lebenslauf 66
10.2 Eidesstattliche Versicherung 67
11 Danksagung 69

2 Abkürzungsverzeichnis

3D	dreidimensional
A.	Arteria
AF	Akzessorisches Foramen
AL	Anterior Loop
CIM	Canalis incisivus mandibulae
CM	Canalis mandibulae
CT	Computertomographie
cm^3	Kubikzentimeter
DVT	Digitale Volumentomographie
FM	Foramen mentale
kV	Kilovolt
M.	Musculus
M^1	Positionsbeschreibung für apikal des ersten Molaren
mm	Millimeter
mm^3	Kubikmillimeter
ms	Millisekunden
N.	Nervus
N	Anzahl
OPG	Orthopantomogramm
PM^1	Positionsbeschreibung für apikal des ersten Prämolaren
PM^{1-2}	Positionsbeschreibung für den apikalen Zwischenraum der Prämolaren
PM^2	Positionsbeschreibung für apikal des zweiten Molaren
PM^2 – M^1	Positionsbeschreibung für den apikalen Zwischenraum zwischen zweitem Prämolaren und erstem Molaren

V.	Vena

3 Einleitung

Präzise anatomische Kenntnisse müssen die Grundlage chirurgischer Eingriffe sein, um eine Verletzung neurovaskulärer Strukturen zu vermeiden. Im Unterkiefer stellen der Canalis mandibuae (CM) sowie das Foramen mentale (FM) mit den enthaltenen Nerv-Gefäß-Bündeln bekannte, zu schützende Strukturen dar (Waschke, Bröckers et al. 2015). Es wird daher bei dentalen Implantationen ein allgemeiner Sicherheitsabstand von 2 mm empfohlen (Greenstein, Tarnow 2006). Das Verlassen des knöchernen Unterkiefers über das FM als Nervus mentalis mit begleitenden Gefäßen lässt die interforaminäre Mandibula, das heißt den Bereich zwischen linkem und rechtem FM, als vermeintlich sicheres Operationsgebiet erscheinen (Waschke, Bröckers et al. 2015). Unter anderem deshalb ist diese Region ein beliebtes Operationsgebiet: Bei zunehmendem Alter der Patienten und den damit einhergehend zunehmend atrophierten Kiefern stellt der interforaminäre Bereich oftmals eine verbliebene Region dar, welche eine Implantation bei gleichzeitig unerwünschter Knochenaugmentation zulässt (Soto-Penaloza, Zaragozí-Alonso et al. 2017). So lässt sich gerade bei zahnlosen Patienten durch eine auf interforaminären Implantaten platzierte Prothese eine suffiziente Wiederherstellung der Ästhetik und Funktion erreichen (Thomason 2002, Thomason, Kelly et al. 2012). Des Weiteren stellt die Region neben dem aufsteigenden Ast des Unterkiefers ein mögliches intraorales Donorgebiet für Augmentationen dar (Khoury 2009). Trotz dieser, auch aus bekannten Anatomiebüchern suggerierten, vermeintlichen Sicherheit durch das scheinbare Fehlen großer Nerv-Gefäß-Bündel in dieser Region (Agur 1991, Waschke, Bröckers et al. 2015) gibt es Berichte über Komplikationen bei oder nach Operationen in der anterioren Mandibula: So kam es hier nach Implantationen sowohl zu Sensibilitätsstörungen (Kohavi, Bar-Ziv 1996, Wismeijer, van Waas et al. 1997, Liang, Lambrichts et al. 2008) als auch zu starken Blutungen (Kalpidis, Setayesh 2004, Longoni, Sartori et al. 2007). Jene Sensibilitätsstörungen scheinen auf das Vorliegen anatomisch variabel vorkommender Strukturen und deren Beschädigung zurückzuführen zu sein. Zu diesen Strukturen gehören der Anterior Loop (AL) des Canalis mentalis, der Canalis incisivus mandibulae (CIM) oder auch akzessorische bukkale oder linguale Foramina mit zugehörigen Knochenkanälen. Im Zuge der präoperativen Operationsplanung sollten alle wichtigen anatomischen Strukturen mittels geeigneter Bildgebung lokalisiert werden, um solche Komplikationen bei der späteren Operation zu vermeiden (Jacobs, Quirynen et al. 2014). Die konventionelle zweidimensionale Bildgebung, in Form von Panoramaschichtaufnahmen, scheint hier jedoch nicht in der Lage zu sein alle Strukturen zuverlässig zu bestimmen (Kuzmanovic, Payne et al. 2003, Jacobs, Mraiwa et al. 2004). Im Gegensatz dazu zeigten

Uchida und Kollegen, dass mit Hilfe einer dreidimensionalen Bildgebung, wie der digitalen Volumentomographie, eine präzise, der Anatomie entsprechende Bestimmung möglich ist (Uchida, Noguchi et al. 2009). Im Hinblick auf die kontinuierlich steigenden Implantatinsertionen (Schwarz 2018) soll die vorliegende Studie die interforaminäre Mandibula mit Hilfe der digitalen Volumentomographie untersuchen und vermessen, um Aussagen bezüglich der Prävalenz und Ausdehnung dieser Strukturen zu geben. Die gelehrte Anatomie der Mandibula bietet eine geeignete Einführung in die Thematik.

3.1 Anatomische Grundlagen

Die Mandibula ist der größte Knochen des Gesichtsschädels und setzt sich aus einem Körper (Corpus) und den zwei Ästen (Rami) zusammen. Auf der Innenseite des Ramus mandibulae befindet sich das paarigen Foramen mandibulae, welches den Eintrittspunkt in den knöchernen Canalis mandibulae darstellt. Hier tritt der Nervus alveolaris inferior zusammen mit der A. alveolaris inferior und der V. alveolaris inferior in den Mandibularkanal ein. Als größter Ast des Nervus mandibularis dient er der Innervation des Unterkieferbereichs und der Zähne, welche er über die Rami dentales inferiores als Plexus dentalis inferior innerviert. Abbildung 3.1 zeigt die kaudale Ansicht der Mandibula mit den paarigen Foramina mandibulae. Mittig, kranial der Spina mentalis, ist außerdem ein linguales Foramen zu sehen, welchem in dieser Studie auch besondere Aufmerksamkeit gewidmet wird.

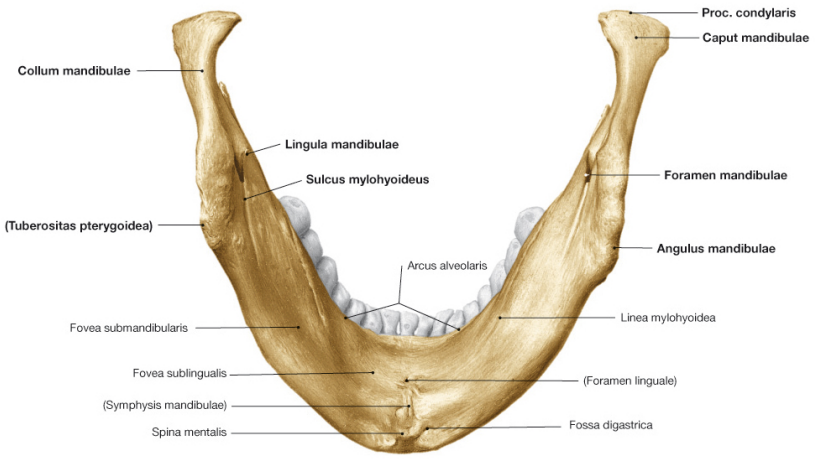

Sobotta – Atlas der Anatomie des Menschen, 23. A. 2010, © Elsevier GmbH, München

Abb. 3.1: Mandibula Ansicht von kaudal (Waschke, Bröckers et al. 2010)

Der Corpus teilt sich in eine Basis und die kranial-befindliche Pars alveolaris auf, welche durch die Linea obliqua, einem schräg über den Knochen laufenden Grat, voneinander getrennt werden (Waschke, Bröckers et al. 2015).

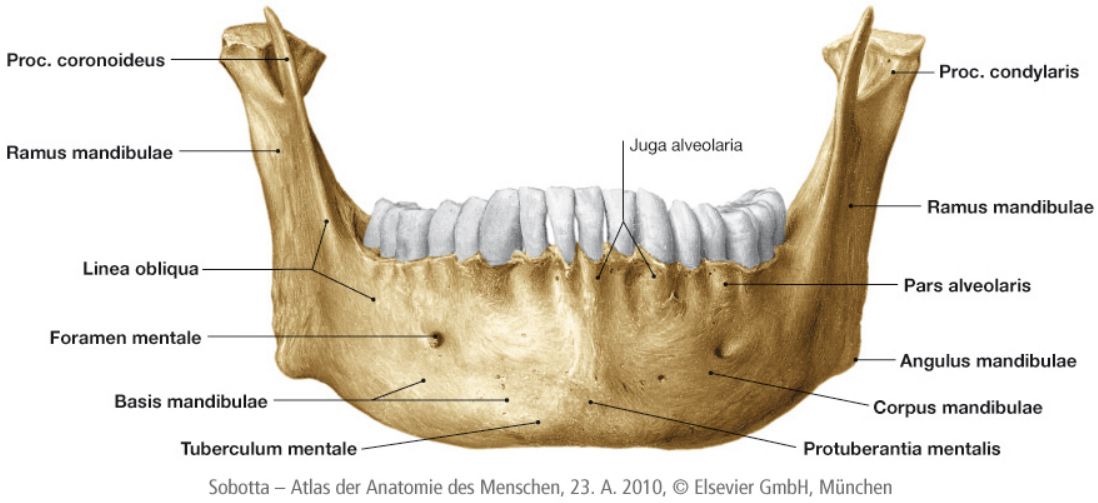

Abb. 3.2: Mandibula Frontansicht (Waschke, Bröckers et al. 2010)

Am Übergang des zahntragendem Processus alveolaris mandibulae und dem Unterkieferkörper befinden sich auf der Außenseite die bilateralen Foramina mentalia, welche als distale Begrenzung des interforaminären Bereichs fungieren (Waschke, Bröckers et al. 2015) und in Abbildung 3.2. zu sehen sind. Teilweise liegen mehrere Foramina vor, welche dann als akzessorische Foramina (AF) bezeichnet werden (Sutton 1974). Dabei wird in der Literatur zwischen Foramina mit Verbindung zum Mandibularkanal oder dem Canalis incisivus mandibulae, den akzessorischen Foramina mentalia, und den Foramina ohne Beziehung unterschieden, den sogenannten ernährenden Foramina beziehungsweise „nutrient foramina“ (Katakami, Mishima et al. 2008, Naitoh, Hiraiwa et al. 2009).

Der über das Foramen mandibulae in den Unterkiefer eingetretene Nervus alveolaris inferior teilt sich gemeinsam mit dem Mandibularkanal in zwei Äste auf. Der eine verlässt über den Canalis mentalis und das Foramen mentale die Mandibula und versorgt sensibel als Nervus mentalis die Lippe und das Kinn (Waschke, Bröckers et al. 2015). Der Canalis mentalis ist definiert als der Knochenkanal, welcher vom Canalis mandibulae zum Foramen mentale läuft. Hier werden in der Literatur drei unterschiedliche Verlaufsarten dieses Kanals beschrieben: ein gerader, ein vertikaler oder ein nach anterior geschwungener Verlauf (Kuzmanovic, Payne et al. 2003, Uchida, Yamashita et al. 2007, Uchida, Noguchi et al. 2009). Bei letzterer

Verlaufsform verläuft der Kanal nach kranial und anterior bevor er das Foramen mentale erreicht (Ngeow, Dionysius et al. 2009). Dieser geschwungene Verlauf, der sogenannte Anterior Loop, stellt eine besondere Herausforderung bei chirurgischen Eingriffen dar, da er einen mesialen Sicherheitsabstand zum Foramen mentale an sich für obsolet erklärt. Er war deshalb bereits Thema einiger Studien (siehe Tabelle 5 in Kapitel 6.4) und ist auch Thema dieser Studie.

Der andere Endast des Nervus alveolaris inferior verläuft intraössär weiter nach anterior, um die Unterkiefer-Frontzähne zu versorgen (De Andrade, Otomo-Corgel et al. 2001). Dieser Nervus incisivus mandibulae verläuft in den meisten Fällen innerhalb des gleichnamigen Canalis incisivus mandibulae nach anterior (De Andrade, Otomo-Corgel et al. 2001, Mraiwa, Jacobs et al. 2003a, Jacobs, Mraiwa et al. 2004). Abbildung 3.3 zeigt die erläuterte Aufzweigung schematisch auf.

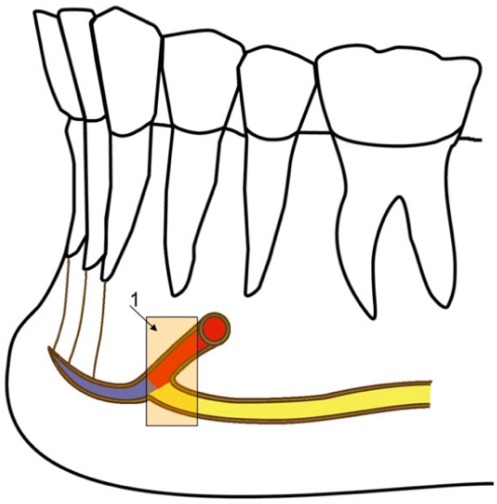

Abb. 3.3: Schematische Darstellung der Aufteilung des Canalis mandibulae in den Canalis mentalis, hier in Form des Anterior Loop, und des Canalis incisivus mandibulae. Die Fläche (=1) variiert je nach mesialer und kranialer Ausdehnung des Canalis mentalis; Farben: gelb = Canalis mandibulae, rot = Canalis mentalis, lila = Canalis incisivus mandibulae (Juodzbalys, Wang et al. 2010)

3.2 Digitale Volumentomographie

Mit der Erfindung der Computertomographie 1972 war es erstmals möglich eine dreidimensionale Bildgebung zu erhalten (Hounsfield 1973). Die junge Computertomographie

(CT) erhielt Einzug in verschiedene medizinische Bereiche und führte zur Entwicklung eines weiteren 3D-Schnittbildverfahrens in der Zahnmedizin, der dentalen digitalen Volumentomographie, welche 1998 erstmals klinische Anwendung fand (Mozzo, Procacci et al. 1998). Zum Erstellen der Bilddaten bediente man sich hier, im Gegensatz zur klassischen Computertomographie, eines kegelförmigen Strahlenbündels, in englisch „cone beam“, welches den internationalen Ausdruck der „cone beam computed tomography“ bedingte (Dammann 2013). Heute wird die digitale Volumentomographie bei einer Vielzahl von Indikationsbereichen in den zahnmedizinischen Teilbereichen angewandt: Mögliche chirurgische Indikationen sind dabei die Implantologie und die operative Entfernung von retinierten Zähnen (Schulze, Deppe et al. 2013).

Während einer Aufnahme bewegen sich Strahlenquelle und Detektor synchron auf einer Kreisbahn um den Kopf des Patienten. Dabei durchquert das punktförmig ausgehende Strahlenbündel den Gesichtsschädel bzw. das ausgewählte Volumen und trifft auf den gegenüberliegenden zweidimensionalen Flächendetektor (Pasler 2008). Abbildung 3.4 zeigt die Aufnahmetechnik schematisch auf.

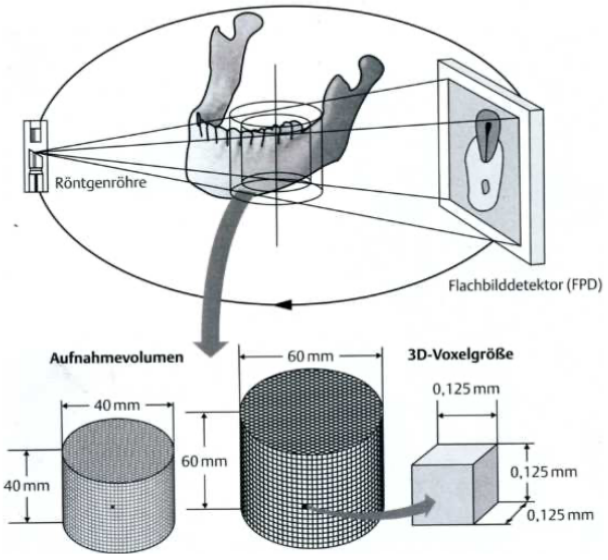

Abb. 3.4 Darstellung der Aufnahmetechnik der digitalen Volumentomographie (Pasler 2008)

Grundsätzlich unterscheidet man zwei Arten von Detektoren: Zum einen gibt es Bildverstärkerdetektoren und zum anderen die sogenannten Flatpanel-Detektoren, wobei heutzutage fast ausschließlich Flatpanel-Detektoren verwendet werden. Hier wandelt ein Szintillator die einfallenden Röntgenstrahlen in Licht um. Dieses Licht wird anschließend vom

Detektor selbst in elektische Signale umgewandelt (Schulze 2014). So entstehen während genannter Kreisbewegung hunderte zweidimensionale Projektionen des bestrahlten Volumens aus verschiedenen Blickrichtungen (Geibel 2011). Die anschließende Rekonstruktion dieser Projektionen zum dreidimensionalen Datensatz erfolgt herstellerspezifisch mit verschiedenen Algorithmen. Der approximative Algorithmus nach Feldkamp stellt die häufigste Grundlage dar (Feldkamp, Davis et al. 1984).

3.3 Ziel und Fragestellung der vorliegenden Studie

Die vorliegende Arbeit soll die knöcherne Anatomie der interforaminären Mandibula mit Hilfe der digitalen Volumentomographie analysieren und vermessen. Dabei sollen folgende Fragestellungen behandelt werden:

1. Lage und Größe des Foramen mentale als distaler Begrenzungsmarker der untersuchten Region
2. Prävalenz lingualer und bukkaler akzessorischer Foramina
3. Analyse des Canalis mentalis
   a) Prävalenz und Ausdehnung des Anterior Loop
   b) Prävalenz und Ausdehnung des Kaudalen Loop
4. Prävalenz des Canalis incisivus mandibulae

Das Ziel der Studie ist es eine statistisch relevante Aussage bezüglich des Auftretens genannter Strukturen zu geben. Eine anschließende Diskussion mit der vorhandenen Literatur soll eine Einschätzung für den Kliniker ermöglichen, inwiefern und wann eine dreidimensionale präoperative Bildgebung oder ein verändertes chirurgisches Vorgehen sinnvoll erscheint.

4 Studiendesign und Methodik

4.1 Studiendesign

Die Daten dieser Studie wurden retrospektiv im Rahmen einer Analyse von bereits vorhandenen DVT-Aufnahmen der Klinik und Poliklinik für Mund-, Kiefer- und Gesichtschirurgie des Klinikums rechts der Isar der Technischen Universität München gewonnen. Es wurden nur Datensätze verwendet, welche in den Jahren 2015 - 2018 erstellt worden waren und dabei den in Kapitel 4.2 genannten Einschlusskriterien entsprachen. Die Studie wurde am 12.12.2019 durch die Ethikkommission der Technischen Universität München genehmigt (Zeichen 611/19 S-KH).

Alle DVT-Aufnahmen wurden unabhängig voneinander nach folgenden Parametern ausgewertet: Lage und Größe der Foramina mentalia, Vorhandensein und Ausdehnung eines Kaudalen sowie eines Anterior Loop, Prävalenz eines knöchernen Canalis incisivus mandibulae und Vorhandensein akzessorischer Foramina. Anschließend fand eine statistische Auswertung anhand der Parameter Geschlecht und Symmetrie statt.

4.2 Patientenkollektiv/Datensätze

Das Archiv der Klinik und Poliklinik für Mund-, Kiefer- und Gesichtschirurgie des Klinikums rechts der Isar enthält 1129 DVT-Datensätze, welche in den Jahren 2007 – 2018 mit dem GALILEOS Comfort aufgenommen wurden. Diese Aufnahmen wurden unabhängig von dieser Studie aufgrund verschiedener rechtfertigender Indikationen erstellt. Auswahlkriterien für die weitere Verwendung in dieser Studie waren ein Aufnahmedatum in den Jahren 2015 – 2018, die gleichen Aufnahmeparameter (siehe Kapitel 4.3) und die Volljährigkeit der Patienten zum Zeitpunkt der Aufnahme. Desweiteren wurden die Aufnahmen, welche aufgrund mangelhafter Bildqualität in der zu untersuchenden Region keine Beurteilbarkeit erlaubten, von der Studie ausgeschlossen. Ursache dafür waren unter anderem Bedienfehler, Artefakte, beispielsweise durch eingebrachtes Osteosynthesematerial, oder Raumforderungen.

Die somit für die Studie geeigneten 170 DVT-Datensätze, respektive 340 Unterkieferhälften, wurden auf die in Kapitel 3.3 genannten Fragestellungen mit den in Kapitel 4.4 beschriebenen Methoden analysiert.

Im Zuge der Bestimmung der vertikalen Lage des Foramen mentale (siehe Kapitel 4.4.2) wurden weitere Datensätze, welche in regio des FM einen Abbau des krestalen Alveolarknochens aufwiesen, ausgeschlossen. Ein solcher pathologischer Knochenabbau wurde zum einen bei Zahnverlust in dieser Region und zum anderen bei einem Abstand zwischen der Schmelz-Zement-Grenze nächstgelegenen Zahns und dem krestalem Alveolarknochen von mehr als 2 mm angenommen. Das Patientenkollektiv reduzierte sich daher auf 134 DVT-Aufnahmen. Da ein solcher Abbau des Alveolarknochens keine Auswirkungen auf die übrigen Fragestellungen hat, wurde dieses zusätzliche Ausschlusskriterium auf die Bestimmung der vertikalen Lage des FM beschränkt, um das Patientenkollektiv ansonsten so groß wie möglich zu belassen.

4.3 Digitaler Volumentomograph

Die DVT-Datensätze wurden mit dem GALILEOS Comfort Gerät der Firma Dentsply Sirona aufgenommen. Dabei fanden folgende Aufnahmeparameter Anwendung: Eine Röhrenspannung von 85 kV bei 7 mA. Die Belichtungszeit wurde der individuellen Patientengröße angepasst und reichte von 3000 ms bis 5000 ms. Dies entsprach den Routineangaben von Sirona. Die Voxelgröße entsprach 0,3 x 0,3 x 0,3 mm^3 und das Volumen 15 x 15 x 15 cm^3.

4.4 Radiologische Auswertung

Alle untersuchten DVT-Bilder wurden in der Klinik und Poliklinik für Mund, Kiefer- und Gesichtschirurgie angefertigt und nach den in den folgenden Abschnitten beschriebenen Methodiken vom Doktoranden selbstständig untersucht. Dabei wurden jeweils die linke und die rechte Seite der Mandibula ausgewertet.

4.4.1 Software

Sämtliche DVT-Bilder wurden an dem selben Computer in der Klinik und Poliklinik für Mund-Kiefer-, und Gesichtschirurgie des Klinikums rechts der Isar der Technischen Universität München analysiert. Diese Analyse wurde mit der GALILEOS Implant Erweiterung für die 3D-Visualisierungssoftware GALAXIS der Sirona Dental Systems GmbH durchgeführt. Neben der

übersichtlichen Panoramadarstellung besteht hier die Möglichkeit sagittale, axiale und koronale Schnitte sowie eine 3D-Darstellung des gesamten Schädels zu betrachten. Abbildung 4.5 zeigt einen Ausschnitt der Software mit den möglichen Betrachtungsschichten.

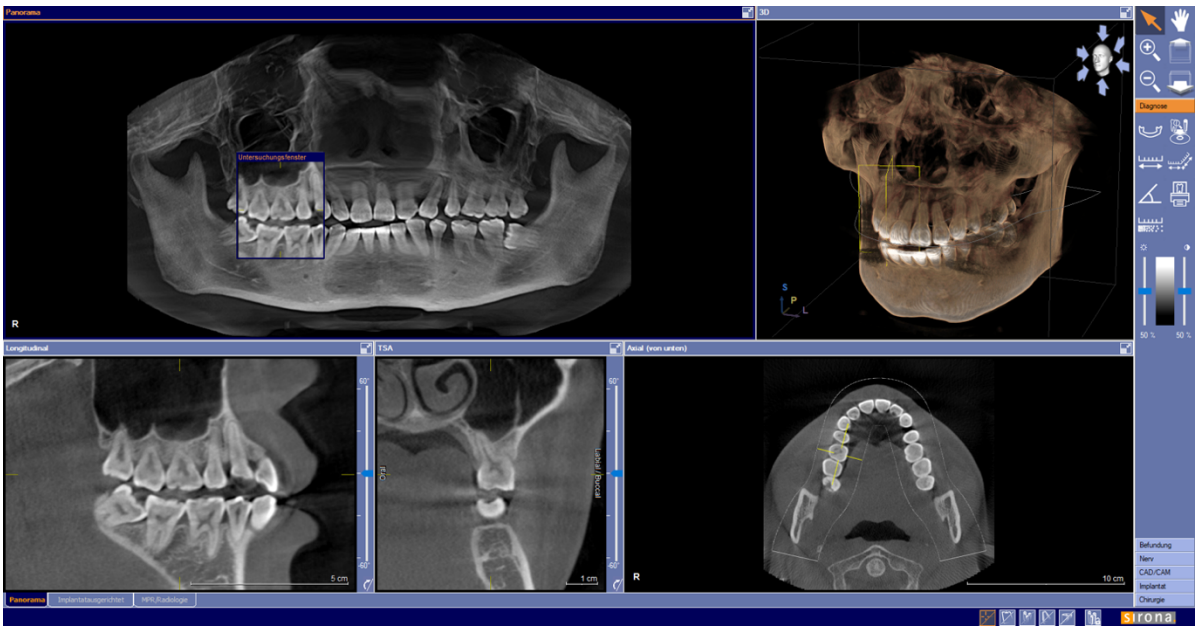

Abb. 4.5 Darstellung Software GALAXIS mit unterschiedlichen Ansichten. Oben links: Panoramaansicht; oben rechts: 3D-Ansicht; unten links: sagittale Ansicht; mittig unten: koronale Ansicht; unten rechts: axiale Ansicht (Quelle: DVT-Schnittbild aus dem Archiv der Klinik und Poliklinik für Mund-, Kiefer- und Gesichtschirurgie des Klinikums rechts der Isar)

4.4.2 Lage des Foramen mentale

Die Lage des Foramen mentale wurde in der sagittalen Schichtung und mit Hilfe der 3D-Ansicht bestimmt. Dabei wurde der Mittelpunkt des Foramen anhand des axialen Schnittbilds bestimmt und anschließend sowohl in der sagittalen Ansicht als auch kontrollierend in der dreidimensionalen Darstellung, wie in Abbildung 4.6 zu sehen, die sagittale Position des Foramen bezüglich der Zähne bestimmt. Dazu wurde folgende Einteilung gewählt:

- Anterior des ersten Prämolaren
- Unterhalb des ersten Prämolaren (PM^1)
- Zwischen erstem und zweiten Prämolaren (PM^{1-2})
- Unterhalb des zweiten Prämolaren (PM^2)
- Zwischen zweitem Prämolaren und erstem Molaren (PM^2 - M^1)
- Unterhalb und distal des ersten Molaren (M^1)

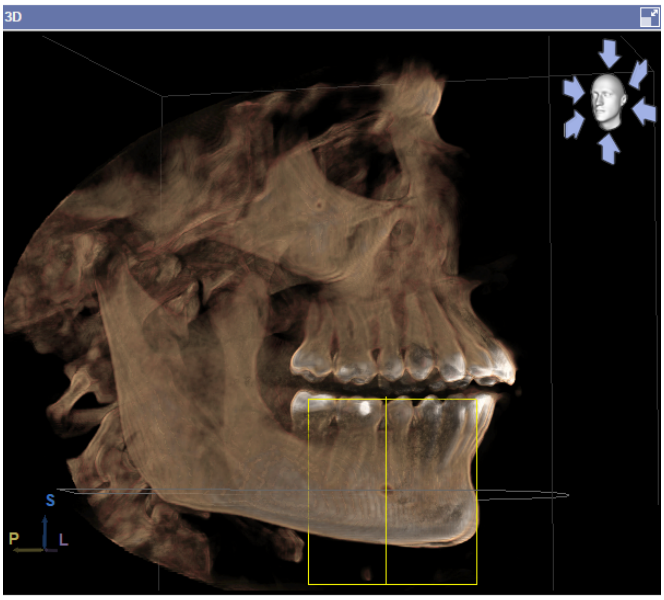

Abb. 4.6 Bestimmung der sagittalen Lage des FM in der 3D-Ansicht; hier zwischen zweitem Prämolaren und erstem Molaren (Quelle: DVT-Schnittbild aus dem Archiv der Klinik und Poliklinik für Mund-, Kiefer- und Gesichtschirurgie des Klinikums rechts der Isar)

Die vertikale Position des Foramen mentale wurde als Abstand des krestalen Alveolarknochens zum Oberrand des FM ermittelt. Um vergleichbare Daten zu erhalten, wurde das Patientenkollektiv nach den in Kapitel 4.2 genannten Kriterien hierfür weiter reduziert auf 134 Datensätze.

4.4.3 Größe des Foramen mentale

Die Größe des FM wurde bestimmt, indem sowohl die maximal horizontale als auch die maximale vertikale Ausdehnung im Bereich der äußeren Kortikalis mithilfe des Software-Tools „Längenmessung“ gemessen wurde. Dabei wurde die horizontale Dimension in der axialen Ansicht und die vertikale Ausdehnung in der koronalen Ansicht bestimmt. Abbildung 4.7 zeigt eine beispielhafte Messung von horizontalem und vertikalem Durchmesser.

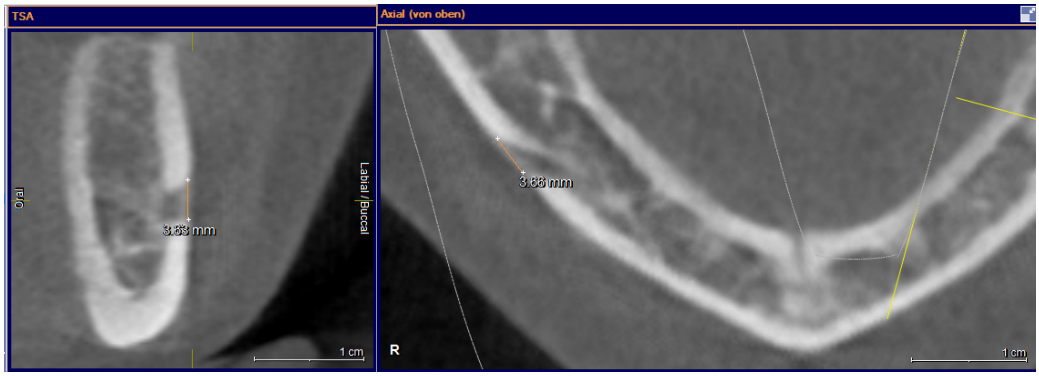

Abb. 4.7: Bestimmung der vertikalen Dimension des FM in der koronalen Schicht (links) und der horizontalen Dimension des FM in der axialen Schicht (rechts) (Quelle: DVT-Schnittbild aus dem Archiv der Klinik und Poliklinik für Mund-, Kiefer- und Gesichtschirurgie des Klinikums rechts der Isar)

4.4.4 Akzessorische Foramina

Als akzessorische interforaminäre Foramina werden in dieser Studie alle interforaminären Foramina bezeichnet. Dabei wurde sich aller Schichtungen bedient, um eine sichere Analyse zu gewährleisen. Es wird in eine bukkale oder eine linguale Lage unterschieden. Außerdem wird zwischen dem dritten und vierten Quadranten und lingual zusätzlich in die Medianebene, wie in Abbildung 4.8 gezeigt, unterschieden. Die Differenzierung ist demnach folgende:

- Lingual 3. Quadrant
- Lingual median
- Lingual 4. Quadrant
- Bukkal 3.Quadrant
- Bukkal 4. Quadrant

Abb. 4.8: Akzessorisches interforaminäres Foramen in lingual medianer Position (schwarzer Pfeil) (Quelle: DVT-Schnittbild aus dem Archiv der Klinik und Poliklinik für Mund-, Kiefer- und Gesichtschirurgie des Klinikums rechts der Isar)

4.4.5 Kaudaler Loop

Die kaudale Extension des mentalen Loop wurde bestimmt, indem in der koronaren Schicht zwei parallele Strecken bestimmt wurden: Es wurde der Abstand zwischen dem Oberrand des FM und dem krestalen Alveolarknochen und der Abstand zwischen der kranialen Begrenzung des CM und dem krestalen Alveolarknochen gemessen. Eine positive Differenz zwischen letzterem und vorherigem Wert weist auf das Vorliegen eines Kaudalen Loop (KL), also einem Anstieg des Canalis mentalis, hin. Dagegen zeigt ein negatives Ergebnis oder der Wert 0 das Fehlen eines KL. Abbildung 4.9 zeigt die beschriebenen Streckenmessungen.

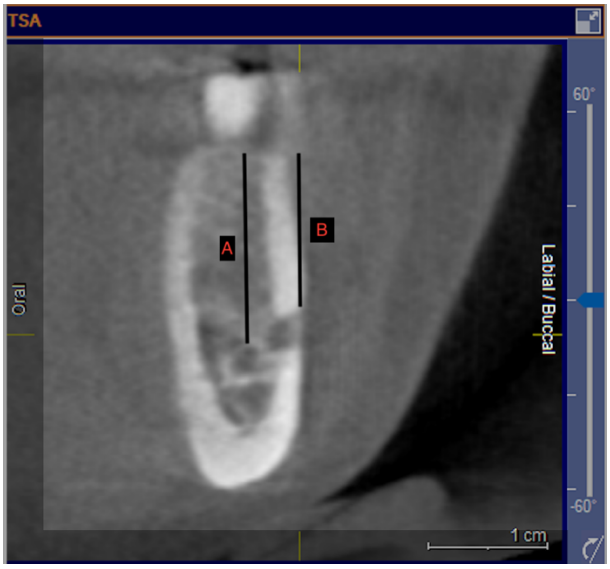

Abb. 4.9: Bestimmung der Abstände in der koronaren Schicht: FM - krestaler Knochen (= B) und CM - krestaler Knochen (= A) (Quelle: DVT-Schnittbild aus dem Archiv der Klinik und Poliklinik für Mund-, Kiefer- und Gesichtschirurgie des Klinikums rechts der Isar)

4.4.6 Anterior Loop

Zur Bestimmung eines Anterior Loop wurde in der axialen Ansicht der am weitesten anterior gelegene Punkt des FM markiert. Anschließend wurde in der axialen und koronalen Schicht gemeinsam der am weitesten anterior gelegene Punkt des Canalis mandibulae angezeichnet. Dabei wurde sich zwei parallel zueinander verlaufender Hilfslinien bedient, die eine genaue Abstandsmessung beider Markierungen erlaubten. Jener Abstand zwischen dem am weitesten anterior gelegenen Punkt des FM und dem am weitesten anterior gelegenen Punkt des CM wird als AL definiert, sobald der CM weiter nach anterior reicht als das FM gelegen ist. Im gegensätzlichen Fall liegt kein AL vor. Grundsätzlich wurde beim Vorliegen von zwei Radioluzenzen im Schnittbild von einem AL ausgegangen. Bei einer radioluzenten Struktur im Sinne eines knöchern begrenzten Kanal wurde ein solcher bei einem Durchmesser von kleiner 3 mm als Canalis incisivus mandibulae gezählt. Abbildung 4.10 zeigt beispielhaft zwei transluzente Strukturen im Sinne eines AL.

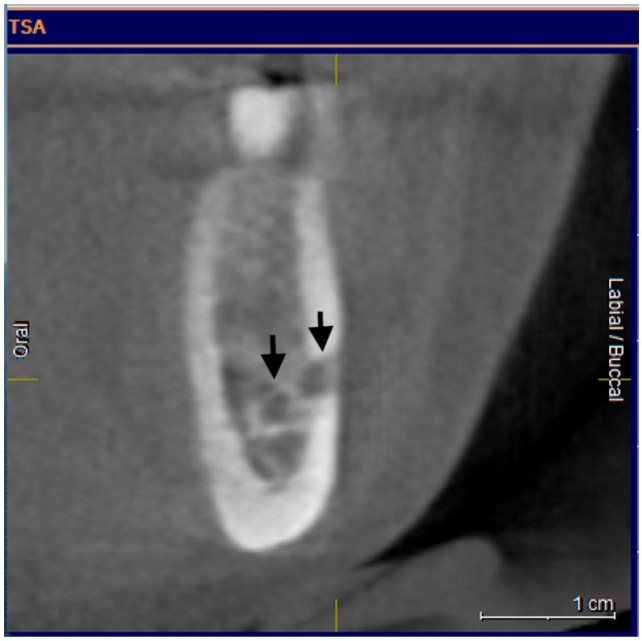

Abb. 4.10: Zwei Transluzente Strukturen (schwarze Pfeile) im Sinne eines AL (Quelle: DVT-Schnittbild aus dem Archiv der Klinik und Poliklinik für Mund-, Kiefer- und Gesichtschirurgie des Klinikums rechts der Isar)

4.4.7 Canalis incisivus mandibulae

Auf einen möglichen knöchernen Canalis incisivus mandibulae wurde in dieser Studie direkt an seinem Ursprung geprüft. Ausschlaggebend war dabei, ob anterior des FM eine kortikal-begrenzte Radioluzenz im Sinne eines Knochenkanals zu erkennen war, welche sich klar von einem möglichen AL unterscheiden ließ. Ein solche Kanalstruktur sird auf Abbildung 4.11 gezeigt. Als Orientierung diente die in Kap. 4.4.6 genannte 3 mm Durchmesser-Grenze.

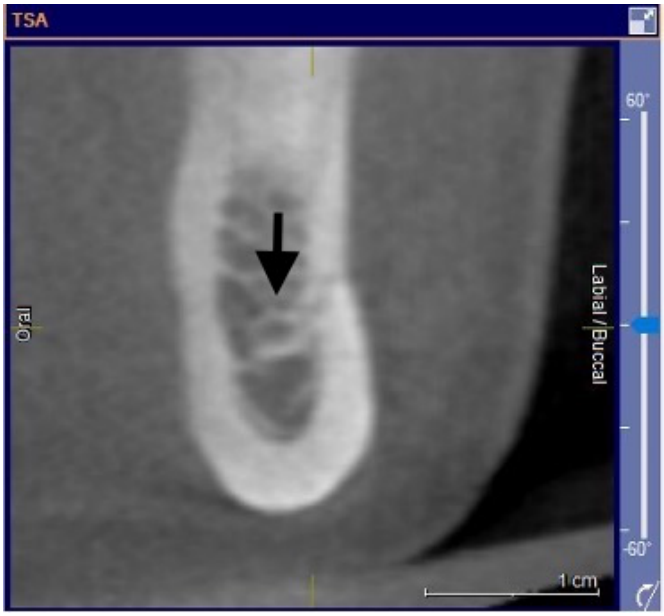

Abb. 4.11: Transluzente Kanalstruktur anterior der FM in regio 34 im Sinne eines CIM (Quelle: DVT-Schnittbild aus dem Archiv der Klinik und Poliklinik für Mund-, Kiefer- und Gesichtschirurgie des Klinikums rechts der Isar)

4.5 Statistische Methoden

Quantitative Größen wurden anhand von Mittelwert und Standardabweichung, Minimum und Maximum sowie den Quartilen dargestellt. Mit Hilfe des Kolmogorov-Smirnov-Test wurde auf Normalverteilung geprüft, um zu untersuchen, ob signifikante Abweichungen von einer Normalverteilung vorliegen. Der Vergleich der Geschlechter als zwei unabhängige Stichproben wurde mit Hilfe des U-Test durchgeführt. Zwei abhängige Stichproben, wie Messungen auf der linken und rechten Seite wurden mit dem Wilcoxon-Test für Paardifferenzen auf Unterschiede geprüft.

Zu ordinal und nominal skalierten Größen wurden absolute und prozentuale Häufigkeiten bestimmt. Diese wurden in Kontingenztafeln gegenübergestellt, sodass mit dem Chi-Quadrat-Test auf Signifikanz geprüft werden konnte. Der exakte Test nach Fisher wurde bei zu kleinen erwarteten Häufigkeiten alternativ angewendet.

Es wurde zweiseitig getestet und ein Signifikanzniveau von 5 % zugrunde gelegt. Die statistischen Berechnungen wurden mit Hilfe von IBM SPSS Statistics 26 (SPSS Inc. an IBM Company, Chicago, IL) durchgeführt.

5 Ergebnisse

5.1 Patientenkollektiv

Es wurden aus dem Archiv der Klinik und Poliklinik für Mund-, Kiefer- und Gesichtschirurgie des Klinikums rechts der Isar der Technischen Universität München 170 DVT-Datensätze von 170 unterschiedlichen Patienten ausgewählt, bei welchen im Zeitraum vom 01.01.2015 bis zum 31.12.2018 eine digitale Volumentomographie erstellt worden war und welche den genannten Einschlusskriterien dieser Studie entsprachen.

5.1.1 Geschlechterverteilung

Von den 170 Patienten waren 80 (47,1 %) männlich und 90 (52,9 %) weiblich. Abbildung 5.12 verdeutlicht graphisch die Geschlechterverteilung des Patientenkollektivs.

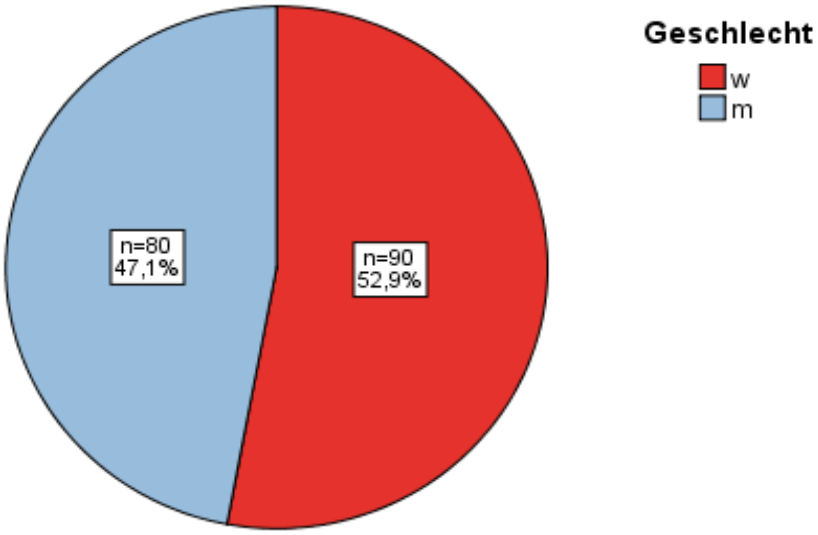

Abb. 5.12: Geschlechterverteilung

5.1.2 Altersverteilung

Das Alter der Studienteilnehmer reichte von 18 bis 76 Jahre. Das Durchschnittsalter lag bei 36 (±16) Jahre. Tabelle 1 und Abbildung 5.13 zeigen die Altersverteilung der Studienteilnehmer.

Tab. 1: Geschlechtsabhängiges Alter bei der DVT (in Jahren)

Geschlecht	N	Mittelwert	Standardabweichung	Minimum	Maximum	Perzentile		
						25	50	75
weiblich	90	35,90	16,848	18	76	23,00	29,00	44,75
männlich	80	35,21	14,757	18	75	24,00	32,00	41,75

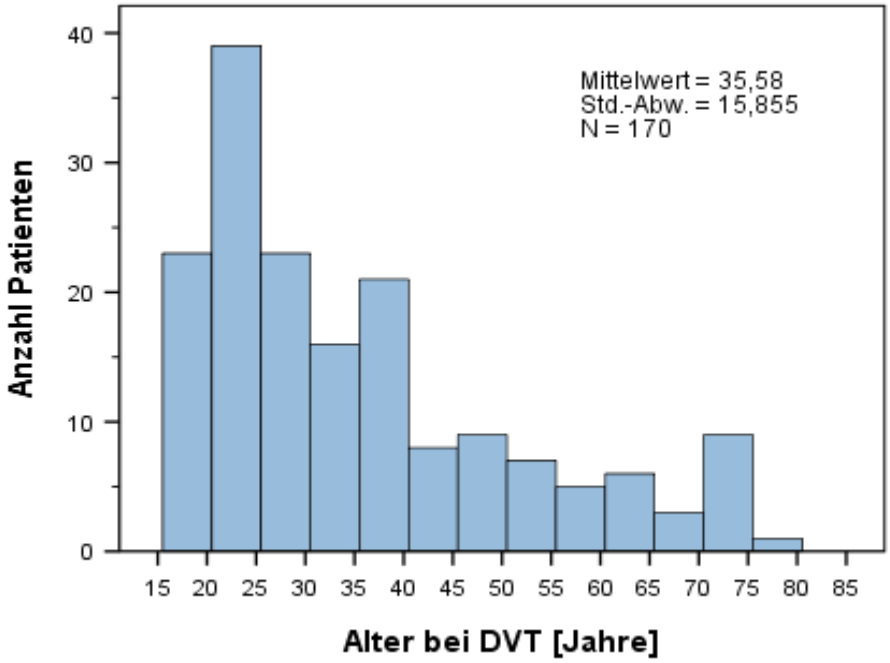

Abb. 5.13: Patientenalter bei der DVT-Aufnahme

5.1.3 Bezahnung

Von den 170 aufgenommenen Patienten wiesen 147 (86,5 %) einen vollbezahnten Unterkiefer und die übrigen 23 (13,5 %) einen teilbezahnten Unterkiefer auf.

5.2 Foramen mentale

5.2.1 Lage des Foramen mentale

Die sagittale Lage des Foramen mentale bezüglich der Zahnachsen wurde im vorhandenen Patientenkollektiv in insgesamt 340 Unterkieferhälften untersucht. Dabei befand sich das Foramen mentale in 9,7 % apikal des 1. Prämolaren, in 51,2 % im apikalen Bereich zwischen beiden Prämolaren, in 33,8 % apikal des zweiten Prämolaren und in den übrigen 5,3 % zwischen der mesialen Wurzel des 1. Molaren und der Wurzel des 2. Prämolaren. In diesem Patientenkollektiv kam kein Foramen mentale apikal oder distal des ersten Molaren bzw. mesial des ersten Prämolaren vor. Ein Seitenvergleich oder eine Geschlechtsabhängigkeit wurde nicht durchgeführt bzw. geprüft. Folgendes Kreisdiagramm (Abbildung 5.14) soll die Lageverteilung bildlich darstellen.

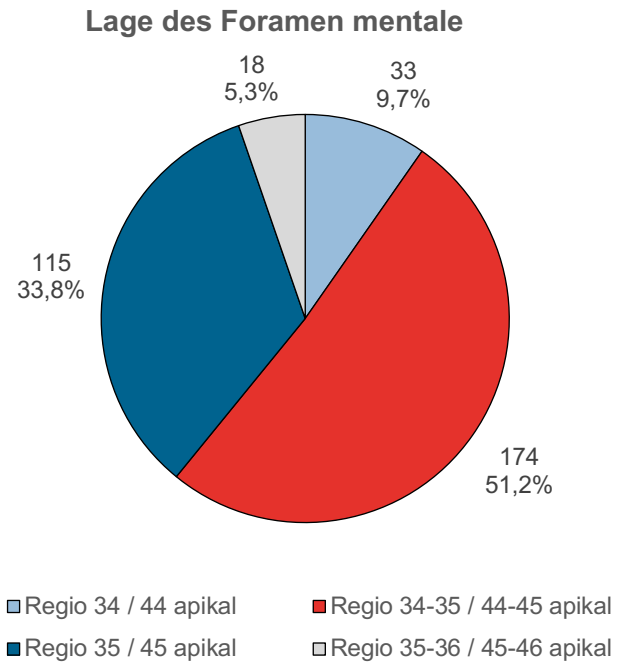

Abb. 5.14: Prozentuale Lageverteilung des FM

Vertikal befand sich das Foramen mentale bzw. dessen Oberrand seitenaggregiert im Median 12,74 mm kaudal des krestalen Alveolarknochens. Der Abstand reichte von 9,20 mm bis zu 17,43 mm. Alle Werte sind in Tabelle 2 aufgeführt. Ein Seiten- oder Geschlechtsvergleich fand nicht statt.

Tab. 2: Abstand Foramen mentale zum krestalem Alveolarknochen (in mm)

N	Mittel-wert	Standard-abwei-chung	Mini-mum	Maxi-mum	Perzentile		
					25	50	75
134	12,94	1,82	9,20	17,43	11,78	12,74	13,98

5.2.2 Größe des Foramen mentale

Der Medianwert für den horizontalen Durchmesser lag bei 2,63 mm. Die Durchmesser reichten von 1,32 mm bis 4,96 mm. Der mediane vertikale Durchmesser betrug 2,64 mm bei einer Range von 1,38 mm bis 4,96 mm. Weitere Werte sind in Tabelle 3 aufgelistet.

Tab. 3: Durchmesser der FM (in mm)

	N	Mittelwert	Standard-abwei-chung	Mini-mum	Maxi-mum	Perzentile		
						25	50	75
horizontal	170	2,72	0,62	1,32	4,46	2,29	2,63	3,06
vertikal	170	2,65	0,60	1,38	4,96	2,21	2,64	3,01

Sowohl hinsichtlich des horizontalen als auch des vertikalen Durchmessers zeigte sich ein signifikanter Unterschied zwischen den Geschlechtern (U-Test, $p = 0{,}012$ und $p = 0{,}002$). Bei den männlichen Patienten waren die Durchmesser signifikant größer. Auch zeigte sich hier ein signifikanter Unterschied zwischen rechter und linker Seite bei den horizontalen Durchmessern (Wilcoxon-Test für Paardifferenzen, $p = 0{,}001$). Der rechte horizontale Durchmesser war signifikant größer als der linke bei den männlichen Patienten. Bei den Patientinnen war dies nicht nachweisbar ($p = 0{,}263$). Hinsichtlich des vertikalen Durchmessers zeigte sich kein signifikanter Unterschied zwischen rechter und linker Seite ($p = 0{,}093$ für weibliche und $p = 0{,}273$ für männliche Patienten). Die folgenden Box-Plot-Diagramme (Abbildungen 5.15 und 5.16) veranschaulichen diese Abhängigkeiten.

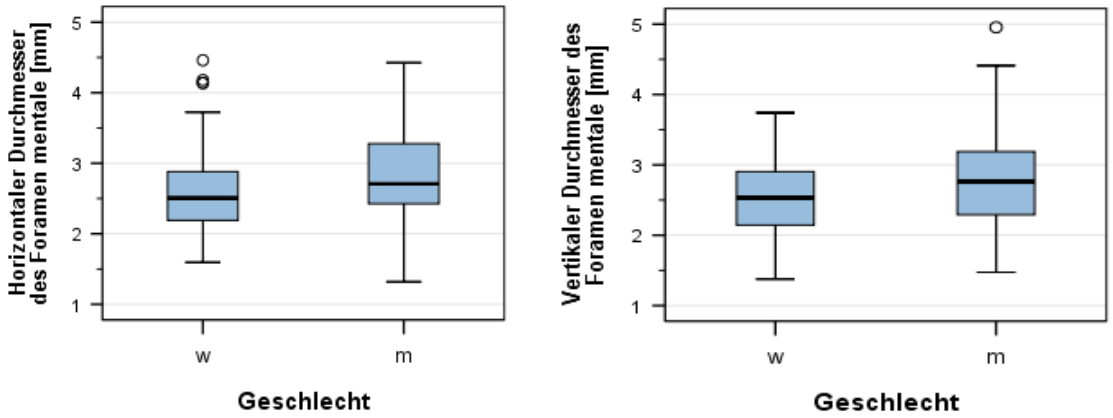

Abb. 5.15: Horizontale und vertikale Durchmesser des FM bei weiblichen und männlichen Studienteilnehmern; beide Durchmesser waren bei den männlichen Teilnehmern signifikant größer (U-Test, vertikal p = 0,002 und horizontal p = 0,012)

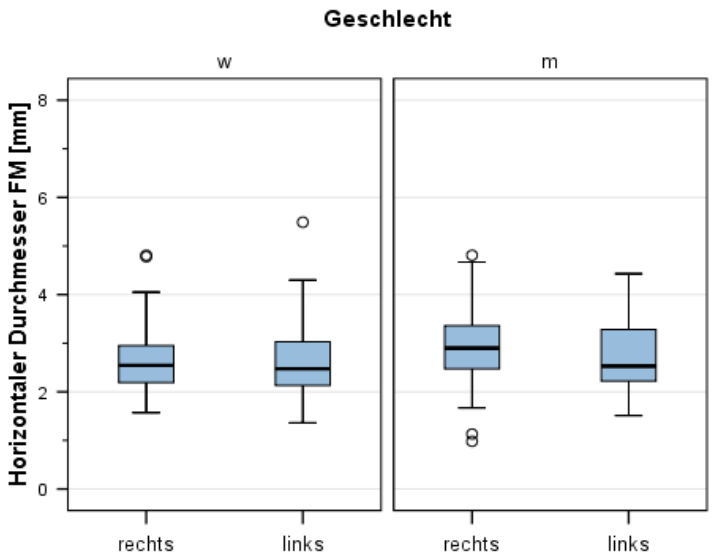

Abb. 5.16: Linke und rechte horizontale Durchmesser des FM bei weiblichen und männlichen Studienteilnehmern; der rechte horizontale Durchmesser war bei den männlichen Patienten signifikant größer als der linke (Wilcoxon Test für Paardifferenzen, p = 0,001)

5.3 Akzessorische interforaminäre Foramina

Interforaminär konnte bei 7,1 % der Patienten mindestens ein weiteres bukkales Foramen neben dem FM identifiziert werden. Eine anatomische Verbindung zu einem möglichen CIM oder anderen anatomischen Strukturen wurde nicht untersucht. Im Chi-Quadrat-Test nach Pearson (p = 0,044) zeigte sich ein signifikant häufigeres Auftreten bei den männlichen Probanden: 11,3 % wiesen ein akzessorisches bukkales Foramen auf, wohingegen ein solches nur bei 3,3 % der weiblichen Probandinnen vorkam.

Lingual lateral der Medianebene konnte in 25,9 % ein weiteres Foramen gefunden werden. Eine Geschlechtsabhängigkeit wie auf der bukkalen Seite konnte hier nicht bestätigt werden (Chi-Quadrat-Test nach Pearson, p = 0,550). Es konnte außerdem keine Seitenabhängigkeit nachgewiesen werden (McNemar-Test, p = 0,405). In der Medianebene konnten in 98,2 % ein oder mehrere linguale Foramina nachgewiesen werden. Auch hier lag keine Geschlechtsabhängigkeit vor (Chi-Quadrat-Test nach Pearson, p = 0,631).

5.4 Canalis mentalis

5.4.1 Kaudaler Loop

Der Verlauf des Canalis mentalis verlief in allen Fällen von kaudal nach kranial, das heißt in 100 % konnte ein Kaudaler Loop nachgewiesen werden. Der mediane Abstand zwischen kranialer Kortikalis des Canalis mandibulae, vor bzw. an seinem Übergang in den Canalis mentalis, zum krestalen Knochen (Abstand A) betrug 16,18 mm. Dagegen betrug der mediane Abstand vom krestalen Knochen zur Oberkante des FM (Abstand B) 12,72 mm. Der Medianwert für den Kaudalen Loop lag bei 3,30 mm. Er reichte von minimal 1,03 mm bis maximal 7,06 mm. Die Werte sind in Tabelle 4 aufgelistet.

Tab. 4: Werte für den Kaudalen Loop, Abstand A und Abstand B (in mm)

	N	Mittel-wert	Standard-abwei-chung	Mini-mum	Maxi-mum	Perzentile		
						25	50	75
A	170	16,24	2,23	10,97	22,10	14,86	16,18	17,74
B	170	12,90	1,95	8,36	19,50	11,62	12,72	14,03
KL	170	3,34	1,05	1,04	7,06	2,62	3,31	3,97

Dabei zeigte sich ein signifikanter Unterschied zwischen den Geschlechtern hinsichtlich der Ausdehnung des Kaudalen Loops (U-Test, $p < 0{,}001$), bei den männlichen Patienten war dieser signifikant größer. Es zeigte sich bei den männlichen Patienten außerdem ein signifikanter Unterschied zwischen rechter und linker Seite (Wilcoxon-Test für Paardifferenzen, $p < 0{,}001$). Der linke Kaudale Loop war signifikant größer. Abbildung 5.17 stellt die geschlechts- und seitenabhängige Ausdehnung des Kaudalen Loop dar.

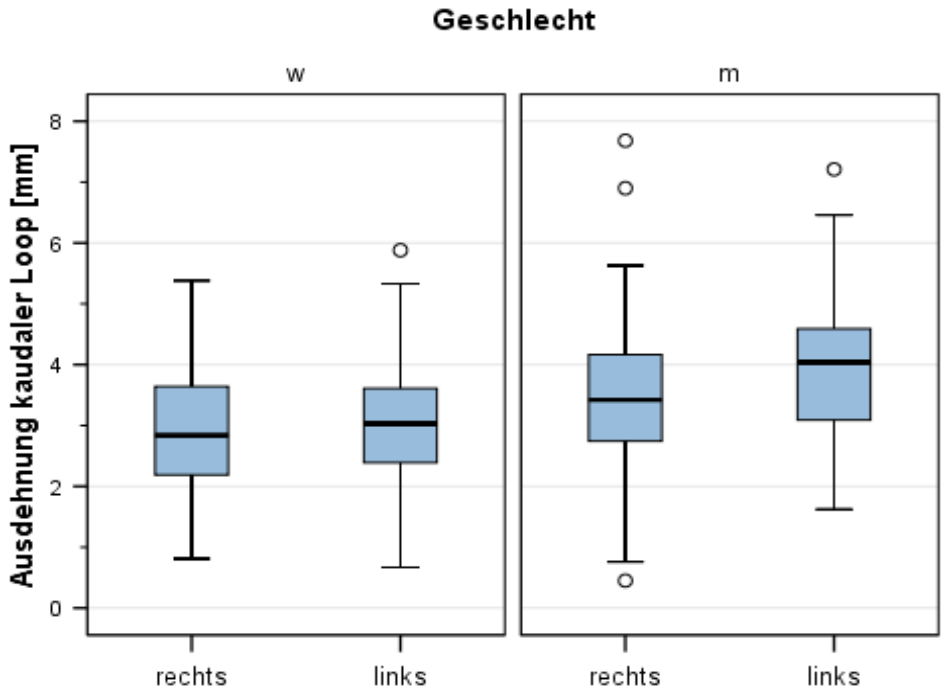

Abb. 5.17 Ausdehnung des linken und rechten Kaudalen Loop bei weiblichen und männlichen Teilnehmern

5.4.2 Anterior Loop

Bei 31,2 % (n = 53) der Patienten konnte in mindestens einer Kieferhälfte ein Anterior Loop nachgewiesen werden. Die übrigen 68,8 % wiesen keinen AL auf. Es konnte keine Abhängigkeit von Geschlecht (Chi-Quadrat-Test nach Pearson, p = 0,755) oder Körperseite (McNemar-Test, p = 0,263) gezeigt werden. Abbildung 5.18 zeigt die Prävalenz bei weiblichen und männlichen Studienteilnehmern bildlich auf.

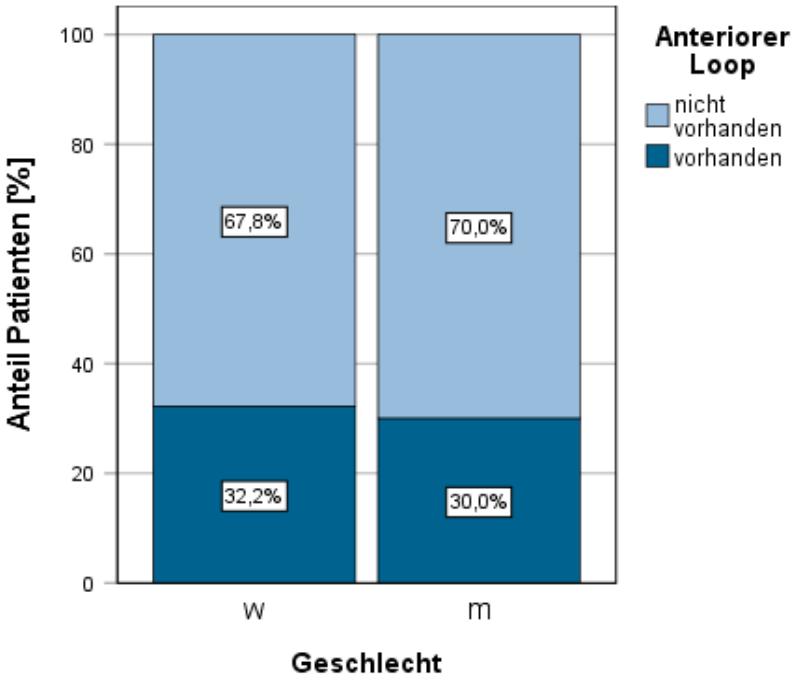

Abb. 5.18 Prävalenz des AL bei weiblichen und männlichen Patienten

Der Medianwert der anterioren Extension lag bei 1,26 mm. Dabei erstreckte sich der AL von minimal 0,53 mm bis maximal 3,70 mm nach anterior. Tabelle 5 führt alle errechneten Werte auf.

Tab. 5: Werte für den AL (mm)

	N	Mittelwert	Standard-abwei-chung	Mini-mum	Maxi-mum	Perzentile		
						25	50	75
Länge AL	53	1,43	0,69	0,53	3,70	0,92	1,26	1,72

Insgesamt konnte hier keine signifikante Abhängigkeit von Geschlecht (U-Test, p = 0,313) oder der Unterkieferseite nachgewiesen werden (Wilcoxon-Test für Paardifferenzen, p = 0,811 für weibliche und p = 0,733 für männliche Patienten).

Nachfolgendes Box-Plot Diagramm (Abbildung 5.19) soll die Ausdehnung des AL bei Frauen und Männern anschaulich verdeutlichen.

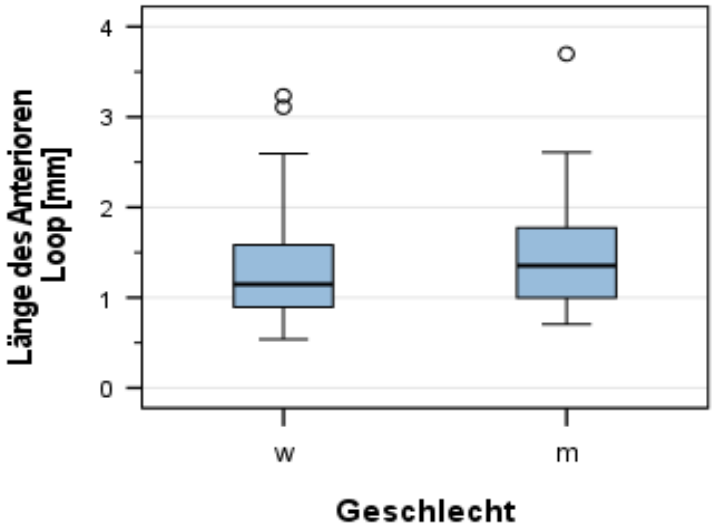

Abb. 5.19 Länge des AL bei weiblichen und männlichen Patienten

5.5 Canalis incisivus mandibulae

Nach Abgang des Canalis mentalis konnte bei 72,4 % der Patienten (n = 123) ein knöcherner Canalis incisivus mandibulae nachgewiesen werden. Bei den übrigen 43 Patienten konnte kein CIM erkannt werden. Es zeigte sich eine signifikante Abhängigkeit eines knöchernen CIM vom vorliegenden Patientengeschlecht (Chi-Quadrat-Test nach Pearson, p = 0,007): Bei den weiblichen Patientinnen lag dieser signifikant häufiger vor als bei den männlichen Patienten. Weiterhin zeigte sich bei den männlichen Patienten ein signifikanter Unterschied im Vorkommen des CIM hinsichtlich der Unterkieferseite (McNemar-Test, p = 0,031); er lag rechts signifikant seltener vor als auf der linken Seite. Bei den Patientinnen war dies nicht nachweisbar (p > 0,999). Auf nachfolgendem Balkendiagramm (Abbildung 5.20) sind die Geschlechtsunterschiede aufgezeigt.

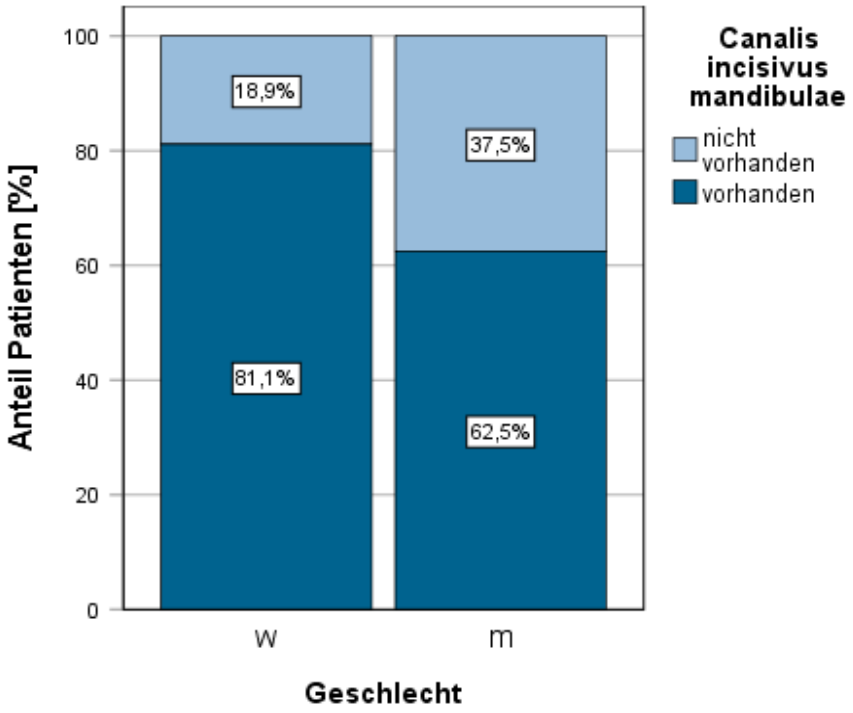

Abb. 5.20 Prävalenz des CIM bei Frauen und Männern

6 Diskussion

Die Zahl der gesetzten dentalen Implantate nimmt Jahr für Jahr zu und sie haben sich als bewährtes Mittel zum Ersatz eines oder mehrerer Zähne etabliert (Schwarz 2018). Zum Schutz bekannter anatomischer Strukturen, wie dem CM oder dem FM, werden dabei Sicherheitsabstände empfohlen (Greenstein, Tarnow 2006). In der anterioren Mandibula gibt es mit dem AL, dem CIM oder mit akzessorischen Foramina anatomische Strukturen, deren Häufigkeit in der Literatur sehr unterschiedlich angegeben wird und zu denen daher keine einheitlichen Sicherheitsabstände empfohlen werden. Die Ergebnisse dieser Studie sollen mit der wissenschaftlichen Literatur verglichen und diskutiert werden. Dabei soll auf die Strukturen einzeln eingegangen werden.

6.1 Material und Methoden

Die DVT-Datensätze entstammen alle der Datenbank der Klinik und Poliklinik für Mund-, Kiefer- und Gesichtschirurgie des Klinikums rechts der Isar der Technischen Universität München. Die Datensätze wurden anhand der in Kapitel 4.2 genannten Ein- und Ausschlusskriterien ausgewählt. Zwar wurden Patienten aufgrund mangelhafter Bildqualität im untersuchten Bereich von der Studie ausgeschlossen, es scheint aber klar zu sein, dass bei Fragestellungen in der anterioren Mandibula eine erneute Aufnahme notwendig gewesen wäre. Minderjährige Patienten wurden ausgeschlossen und werden hier daher nicht widergespiegelt. Desweiteren fand im Zuge der vertikalen Positionsbestimmung des FM eine weitere Ausdünnung des Patientenkollektivs statt, um hier vergleichbare Werte zu erhalten. Es wurden Patienten mit reduziertem Alveolarknochen im Bereich des Foramen mentale zusätzlich ausgeschlossen. Da dies aber keine Auswirkungen auf die übrigen Fragestellungen hatte, wurde dieses zusätzliche Ausschlusskriterium dort nicht angewandt, um das zu untersuchende Kollektiv nicht unnötig zu verkleinern.

Im direkten Vergleich der digitalen Volumentomographie zur konkurrierenden dreidimensionalen Computertomographie ist als ein großer Vorteil anzuführen, dass Zahnärzte und auch Fachärzte für Hals-, Nasen- und Ohrenheilkunde nach Erlangung der erforderlichen DVT-Fachkunde und dem Stellen einer rechtfertigenden Indikation Aufnahmen selbstständig anfertigen dürfen. So werden durch das Wegfallen der Überweisung zum

Radiologen Arbeitsabläufe schneller und einfacher (Dammann 2013). Weiterhin kann die Strahlenbelastung für den Patienten im Vergleich zur Computertomographie reduziert werden (Ludlow, Ivanovic 2008). Jedoch sind die Werte für die effektive Dosis stark abhängig von Einstellungs- bzw. Herstellerparametern, wie beispielsweise dem Field of View (Suomalainen, Kiljunen et al. 2009). Die Werte erreichen daher eine hohe Spannbreite. So können sie von 5 µSV bis 1073 µSv reichen (Ludlow, Timothy et al. 2015). Dies betont noch einmal die Bedeutung der richtigen Einstellungsparameter. Es gilt auch bei der DVT das ALARA-Prinzip (as low as reasonable achievable). Das heißt, dass eine möglichst kleine Strahlenbelastung bei ausreichender Bildqualität anzustreben ist (Horner, Rushton et al. 2004, Farman 2005).

Die Aufnahmen wurden alle mit den gleichen Standardparametern aufgenommen und die Belichtungszeit wurde nach den offiziellen Angaben von Dentsply Sirona an die Patientengröße angepasst (Dentsply Sirona 2015). Jedoch wurden die Aufnahmen von unterschiedlichen Personen angefertigt, was möglicherweise Unterschiede in Patientenpositionierung und Aufnahmequalität nach sich gezogen haben könnte.

Die kleinste Einheit eines angefertigten digitalen Datensatzes ist der sogenannte Voxel, eine namentliche Kombination der Begriffe „volumetric“ und „pixel“, welcher isotrop ist, das heißt in allen drei Raumrichtungen gleiche Kantenlängen hat. Somit besteht ein kompletter Datensatz aus einer Vielzahl zusammengesetzter Voxel, wobei die Voxelgröße das Auflösungsvermögen bestimmt. Je kleiner die Voxelgröße, desto genauer wird die Aufnahme (Geibel 2011). Der verwendete Volumentomograph, der GALILEOS Comfort von Sirona, verwendet eine Voxelgröße von 0,3 mm^3. Damit stellen 0,3 mm^3 die kleinste darstellbare Einheit dar. Das bedeutet, kleinere Längenmessungen sind nicht objektiv nachprüfbar, obwohl in der Software möglich. Dies muss beachtet werden. Modernere Geräte, wie beispielsweise der neue Orthophos S 3D Tomograph von Dentsply Sirona erzielen mittlerweile Auflösungen bis zu 0,08 mm^3 und könnten so eine genauere Vermessung ermöglichen (Dentsply Sirona 2021).

Auch lässt die verwendete Software keine multiplen, aneinandergereihten, sagittalen Schnittbilder zu, welche über eine Einstellung der jeweiligen Schichtdicke in vergleichbaren Studien gerne für die Distanzbestimmungen des Anterior Loop oder des Canalis incisivus mandibulae verwendet werden (de Brito, Nejaim et al. 2016, Panjnoush, Rabiee et al. 2016, Puri, Verma et al. 2020). Jedoch ist es hier mit der oben beschriebenen Methode, die der 2017 von Kheir und Sheikhi verwendeten Methode zur Bestimmung des AL ähnelt (Kheir, Sheikhi 2017), gelungen eine zuverlässige und nachvollziehbare Längenmessung des AL und des CIM vorzunehmen. Auf mehrmalige Messungen wurde in dieser Studie verzichtet.

6.2 Foramen mentale

In unserer Studie wurde das Foramen mentale in den meisten Fällen apikal zwischen erstem und zweitem Prämolar (51,2 %) lokalisiert, gefolgt von apikal des zweiten Prämolaren (33,8 %). In den übrigen 15 % befand es sich entweder apikal des ersten Prämolaren oder im apikalen Raum zwischen zweitem Prämolaren und erstem Molaren. Das FM wurde bei keinem Patienten mesial des ersten Prämolaren oder distal des Zwischenraums zwischen zweitem Prämolaren und erstem Molaren identifiziert.

Sehr ähnliche Ergebnisse fanden Pria und Kollegen, die 2011 auf insgesamt 500 digitalen Panoramaschichtaufnahmen in 55 % das FM zwischen dem ersten und zweiten Prämolaren und in 33,2 % apikal des zweiten Prämolaren lokalisierten (Pria, Masood et al. 2011). Auch in der DVT-basierten Studie von Kalender et al. zeigte sich eine hohe Übereinstimmung mit den Ergebnissen unserer Studie: Auf insgesamt 193 DVTs bzw. 386 Unterkieferhälften einer türkischen Population fanden sie das FM in 4,8 % der Fälle in PM^1, in 59,8 % in PM^{1-2}, in 30,4 % in PM^2, in 4,2 % in PM^2 - M^1 und in 0,3 % in M^1 (Kalender, Orhan et al. 2012). Moisewitsch fand 1998 in einer Kadaverstudie mit weißen Nordamerikanern das FM am häufigsten, nämlich in 41 %, zwischen PM^1 und PM^2 (Moiseiwitsch 1998). Fishel et al. wiesen sogar über 70 % der FM in regio PM^{1-2} und weitere 22 % in regio PM^1 und PM^2 nach (Fishel, Buchner et al. 1976).

In einer weiteren Studie verglichen Cutright und Kollegen die Position des FM an Kadavern von Weißen und von People of Color. Er lokalisierte in beiden Gruppen das FM am häufigsten, mit jeweils über 50 %, in regio PM^2. Jedoch fanden sich bei der hellhäutigen Gruppe 39 % der FM mesial von PM^2, wohingegen bei den People of Color 33 % distal von PM^2 identifiziert worden sind (Cutright, Quillopa et al. 2003). Auch Gupta fand 2008 in einer indischen Kadaverstudie 50 % der FM in regio PM^2 und 29,8 % distal davon (Gupta 2008). In einer chinesischen Studie wurden sogar 73,8 % der FM in regio PM^2 gefunden (Guo, Su et al. 2009). Manche Autoren diskutieren daher eine Abhängigkeit der Lage des FM von der vorliegenden Ethnie (Juodzbalys, Wang et al. 2010).

Wir stellten fest, dass sich das Foramen mentale unabhängig vom Patientengeschlecht in den meisten Fällen apikal zwischen den beiden Prämolaren oder apikal des zweiten Prämolaren befindet. Abweichungen sowohl nach mesial als auch nach distal stellen Ausnahmen dar.

Vertikal befand sich das Foramen mentale 12,74 mm unterhalb des krestalen Alveolarknochens. Dabei reichten die Werte von 9,20 mm bis zu 17,43 mm. In einer Vergleichsstudie fanden Haktanir et al. das FM im Durchschnitt 14,2 mm ± 2,0 mm kaudal des

krestalen Knochens, wobei die Autoren den Mittelpunkt des Foramens und nicht die Oberkante als Messpunkt verwendeten (Haktanir, Ilgaz et al. 2010). Dies könnte die leicht erhöhten Werte erklären. Zwar untersuchten die Kollegen nur bezahnte Patienten, es fand im Gegensatz zu unserer Studie aber kein weiterer Ausschluss von Patienten mit reduziertem krestalem Alveolarknochen aufgrund pathologischer Veränderungen, wie Parodontits, statt. Dies erschwert folglich den direkten Vergleich, denn der Abstand des FM vom krestalen Alveolarknochen ist abhängig von einer möglichen Alveolarkammatrophie. Das kann so weit führen, dass bei hochgradiger Kieferkammatrophie das FM direkt auf dem verbleibenden Alveolarknochen liegt und sogar Schmerzen und Sensibilitätsstörungen im Versorgungsgebiet des Nervus mentalis auftreten können (Solar P 1994, von Arx 2013, Waschke, Bröckers et al. 2015). Ein sehr vorsichtiges Vorgehen insbesondere bei Kamminzisionen ist dann indiziert. Auf Abbildung 6.23 in Kapitel 6.5 ist ein auf dem Kieferkamm aufliegendes FM auf einem DVT-Schnittbild zu sehen. Daher wurden in unserer Studie zur Bestimmung der vertikalen Position des FM bezogen auf den krestalen Alveolarknochen alle Patienten mit einem pathologisch reduziertem krestalem Alveolarknochen ausgeschlossen. Neben dem Ausschluss der Patienten mit Zahnverlust im Bereich des Foramen mentale, welcher eine Alveolarkammatrophie bedingt (Tan, Wong et al. 2012), wurden außerdem die Patienten ausgeschlossen, bei welchen der Abstand zwischen der Schmelz-Zement-Grenze und dem krestalem Alveolarknochen über 2 mm lag. Ein solcher Wert wird als pathologisch gewertet (Hausmann, Allen et al. 1991, Lestari, Azhari et al. 2018). Daher gelten unsere Werte für pardodontal gesunde Patienten.

Das Foramen mentale zeigte in der vorliegenden Studie meist eine annähernd runde Form, bei Medianwerten von 2,63 mm in der Horizontalen und 2,64 mm in der Vertikalen. Die horizontalen Durchmesser reichten von 1,32 mm bis 4,46 mm und die Vertikalen von 1,38 mm bis 4,96 mm. Sehr ähnliche Werte fand man auch in der bereits genannten CT-basierten Studie mit gleichmäßiger Geschlechterverteilung: Hier lag die Durchschnittsgröße bei 2,6 mm ± 0,6 mm, bei einer Range von 1,3 mm bis 4,7 mm (Haktanir, Ilgaz et al. 2010). In Kadaver-Studien werden wiederum sehr unterschiedliche Werte propagiert: So gaben Philips et. al in ihrer Kadaverstudie in der horizontalen Dimension Werte von 2,4 mm bis 7,3 mm bei einem Durchschnittsdurchmesser von 4,6 mm und in der vertikalen Dimension Werte von minimal 2,1 mm und maximal 5,8 mm bei durchschnittlich 3,4 mm an (Phillips, Weller et al. 1990). Berge und Bergman hingegen kamen in ihrer Kadaverstudie zu deutlich geringeren Werten: Im Durchschnitt waren ihre Foramina 2,43 mm weit und 1,76 mm hoch (Berge, Bergman 2001). In einer weiteren Kadaverstudie mit einem kaukasischem Patientenkollektiv werden Werte von horizontal 3,59 mm ± 0,8 mm und vertikal 3,47 mm ± 0,71 mm genannt (Neiva,

Gapski et al. 2004). Wiederum in einer DVT-basierten Vermessung des FM wurden Durchmesser von durchschnittlich 3,4 mm horizontal und 3,7 mm vertikal bestimmt (Kalender, Orhan et al. 2012).

Unsere Werte für die Größe des Foramen mentale ähneln den Ergebnissen von Haktanir et al. (Haktanir, Ilgaz et al. 2010), unterscheiden sich jedoch zu der übrigen herangezogenen Vergleichsliteratur (Phillips, Weller et al. 1990, Berge, Bergman 2001, Neiva, Gapski et al. 2004, Kalender, Orhan et al. 2012). Dies könnte auf differierende Patientenkollektive sowie unterschiedliche Aufnahme- und Auswertungstechniken zurückzuführen sein.

Wir fanden auch signifikant größere Durchmesser bei den männlichen Studienteilnehmern. Dieses Ergebnis deckt sich mit den Ergebnissen aus anderen Studien (Kalender, Orhan et al. 2012, Singal, Sharma 2016). Die im Vergleich zu den Frauen größeren Foramina der männlichen Studienteilnehmer lassen sich wohl auf die insgesamt größere knöcherne Anatomie zurückführen (Vinay, Gowri S R et al. 2013).

In unserem Patientengut war die Ethnie kein Ein- bzw. Ausschlusskriterium der Studie. Anhand der Patientenkennungen ist von einem vorrangig kaukasischen Patientenkollektiv auszugehen. Eine mögliche ethnische Abhängigkeit kann diskutiert werden, ist aber heutzutage im Zuge der Globalisierung mit zunehmend abnehmender Bedeutung zu verstehen.

Zusammenfassend stellt das Foramen mentale mit wenigen Ausnahmen (de Freitas, Madeira et al. 1979, Oliveira-Santos, Souza et al. 2011) eine konstant vorkommende anatomische Struktur dar, welche aufgrund seines bekannten neurovaskulären Inhalts besonderer Aufmerksamkeit bedarf. Eine klinische Darstellung des FM bei operativen Eingriffen in der anterioren Mandibula ist in vielen Situationen empfehlenswert, eine individuelle präoperative Lokalisation mittels geeigneter Bildgebung obligatorisch. Die hohe Übereinstimmung der Studienergebnisse bei der sagittalen Lagebestimmung des FM trotz der unterschiedlichen Methoden, wie dreidimensionales Röntgen (Kalender, Orhan et al. 2012), zweidimensionales Röntgen (Pria, Masood et al. 2011) oder anatomische Präparation an Kadavern (Moiseiwitsch 1998), legt den Schluss nahe, dass auch bereits mit der zweidimensionalen Bildgebung eine suffiziente Lokalisation des FM möglich ist. Jedoch weist eine andere Studie darauf hin, dass die Panoramaschichtaufnahme im direkten Vergleich zur digitalen Volumentomographie nicht geeignet ist das FM zuverlässig zu identifizieren und empfiehlt daher eine dreidimensionale Aufnahme vor operativen Eingriffen (Muinelo-Lorenzo, Suárez-Quintanilla et al. 2015). Auch scheint der vertikale Abstand des FM vom krestalen Alveolarknochen bei der Bestimmung anhand der Panoramaschichtaufnahme signifikant größer von der anatomischen Situation

abzuweichen als bei einer Bestimmung anhand einer dreidimensionalen Aufnahme (Bou Serhal, Jacobs et al. 2002). Zu möglichen operativen Auswirkungen liegen jedoch keine Studien vor.

6.3 Akzessorische interforaminäre Foramina

Wir fanden bei 7,1 % der Studienteilnehmer ein bukkales akzessorisches Foramen. In vielen Studien wird im Unterkiefer bukkal nach akzessorischen Foramina gesucht, ohne den Bereich weiter einzugrenzen. So fand man in der Studie von Kalender et al. bei 11,9 % der Patienten ein akzessorisches bukkales Foramen. Dabei lagen insgesamt 40,7 % dieser Foramina anterior des FM, womit die Autoren interforaminär bukkal bei 4,8 % der Studienteilnehmer ein Foramen fanden (Kalender, Orhan et al. 2012). In einer, mit der unseren vergleichbaren, DVT-basierten Studie von Ogawa et al. fand man auf 17 der 105 Aufnahmen (16,2 %) bilateral angelegte bukkale Foramina im anterioren Bereich der Mandibula (Ogawa, Fukuta et al. 2016). Insgesamt gibt es wenige Studien, die sich nur auf den interforaminären Bereich konzentrieren. Viera und Kollegen untersuchten die Außenseite der Mandibula auf akzessorische Foramina mentalia, die dem Namen nach in Kontakt zum Canalis mandibulae oder dem Canals incisivus mandibulae stehen. Die Autoren konnten dabei bei 7,9 % der Studienteilnehmer ein akzessorisches Foramen mentale finden (Vieira, Veloso et al. 2018). Zusammenfassend liegt unser Ergebnis (7,1 %) zwischen den beiden Vergleichswerten von 4,8 % bei Kalender et al. und 16,2 % bei Ogawa et al. . Auffällig in unserer Studie war das signifikant häufigere Auftreten bukkaler Foramina bei den männlichen Probanden (Chi-Quadrat nach Pearson, $p = 0,044$). Kalender et al. konnten das indirekt bestätigen, indem sie in einem Patientenkollektiv aus 92 männlichen und 101 weiblichen Patienten in der anterioren Mandibula 4 bukkale Foramina bei den Patientinnen und 7 Foramina bei den Patienten nachwiesen (Kalender, Orhan et al. 2012). Bei Ogawa et al. fand wiederum keine Unterscheidung der Geschlechter statt. Ein stark männlich dominiertes Patientenkollektiv könnte somit der Grund für die sehr hohen Werte bei Ogawa, Fukuta und Kollegen sein (Ogawa, Fukuta et al. 2016).

Lingual konnte lateral der Medianebene, von Geschlecht oder Unterkieferseite unabhängig, bei 25,9 % mindestens ein akzessorisches Foramen identifiziert werden. Auch hier wurden Foramina distal des FM nicht berücksichtigt. Arx et al. identifizierten in ihrer Studie lateral der Medianebene bis zum zweiten Prämolaren einen Höchstwert für linguale Foramina von 27,5 % im Bereich des rechten ersten Prämolaren (von Arx, Matter et al. 2011). In einer weiteren

Studie werden sogar in 80 % ein laterales Foramen gefunden, jedoch wird hier nicht genauer eingegrenzt, wo sich dieses befindet (Tagaya, Matsuda et al. 2009). So verhält es sich auch in der DVT-basierten Studie von Wei et al., welche bei 69,9 % ein linguales laterales Foramen feststellten (Wei, Gu et al. 2020). Die Werte in der Vergleichsliteratur scheinen deutlich höhere Werte für lingual laterale Foramina zu bestimmen. Dies kann zu einem ungewissen Teil der Tatsache zugeschrieben werden, dass sich die Studien auf die Mandibula im Ganzen konzentrieren. Als weitere Möglichkeit müssen wiederum unpräzise Aufnahmen oder ein zu kleines Patientenkollektiv in Betracht gezogen werden. Zu möglichen ethnischen Unterschieden gibt es keine Daten.

In der Medianebene fanden wir bei 98,2 % der Studienteilnehmer ein oder mehrere linguale Foramina. Dieser hohe Wert deckt sich mit den Ergebnissen anderer Studien. Bereits 1974 wiesen Sutton et al. bei 85 % der untersuchten Kadaver ein median gelegenes linguales Foramen nach (Sutton 1974). In oben genannter Studie von Arx et al. war in 96,2 % ein medianes Foramen vorhanden (von Arx, Matter et al. 2011). Natsis und Kollegen fanden bei 97,9 % wenigstens ein linguales Foramen in der Medianebene (Natsis, Repousi et al. 2016). Tagaya et al. wiesen sogar in 100 % ein medianes linguales Foramen nach (Tagaya, Matsuda et al. 2009).

Zusammenfassend ist hier also von keiner anatomischen Besonderheit, sondern einer anatomisch konstanten Struktur auszugehen. Klinisch relevant sind diese Foramina aufgrund ihres neurovaskulären Inhalts, welcher in einer Studie mittels hochauflösender Magnetresonanztomographie bereits nachgewiesen worden ist (Jacobs, Lambrichts et al. 2007). In Kadaverstudien wurden diese neurovaskulären Strukturen näher untersucht: Im kranial zu den Spinae mentales gelegenen Foramen wurden Äste der Arteria, Vena und des Nervus lingualis nachgewiesen, wohingegen im bezüglich der Spinae mentales kaudalem Foramen Gefäßäste, die der A. submentalis oder der A. sublingualis entstammen, und ein Ast des Nervus mylohyoideus nachgewiesen wurden. Dabei scheinen die neurovaskulären Strukturen groß genug zu sein, um bei Verletzung ein signifikantes Trauma zu erleiden. Sensibilitätsstörungen oder Schmerzen können die Folge sein. Abbildung 6.21 zeigt ein DVT-Schnittbild vor und nach Perforation eines lingualen Knochenkanals bei der Implantatinsertion. Der Patient beklagte starke Schmerzen nach dem Nachlassen der Anästhesie. (Liang, Jacobs et al. 2005, Liang, Jacobs et al. 2007, Jacobs, Quirynen et al. 2014)

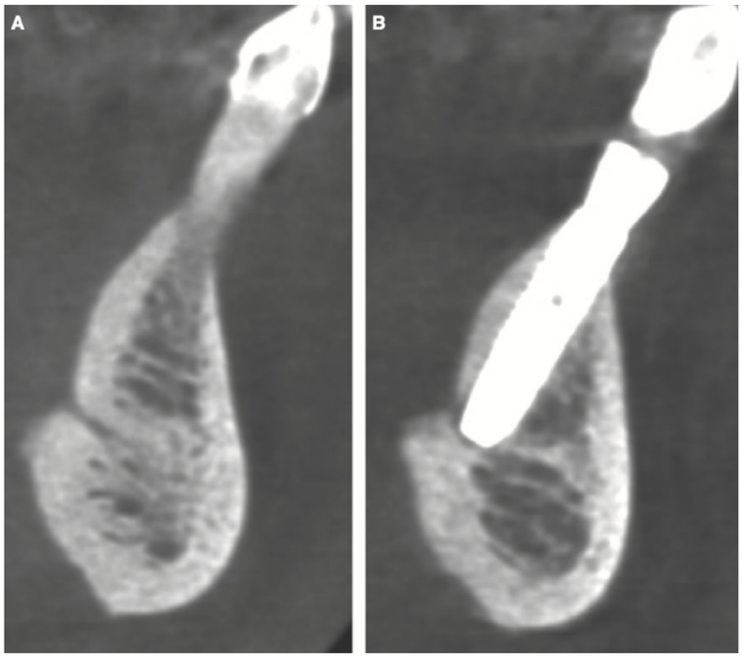

Abb. 6.21 A: Querschnitt aus der Unterkiefermitte mit vorhandenem lingual medianem Foramen und Knochenkanal; B: Perforation des lingualen Kanals durch ein Implantat. Aufnahme B wurde nach Wiedervorstellung des Patienten mit starken Schmerzen nach Nachlassen der Anästhesie erstellt (Jacobs, Quirynen et al. 2014)

Neben Schmerzen und Sensibilitätsstörungen gibt es viele Fallberichte, die die Problematik einer lebensbedrohlichen Mundbodenblutung beschreiben, welche aber in den meisten Fällen auf eine Perforation der lingualen Kortikalis zurückzuführen ist (Laboda 1990, Mason, Gilbert Triplett et al. 1990, Kalpidis, Setayesh 2004, Del Castillo-Pardo de Vera, López-Arcas Calleja et al. 2008, Hwang, Kim et al. 2013, Sakka, Krenkel 2013). Der Mundboden wird über ein komplexes Netz aus Gefäßen der A. lingualis, der A. sublingualis und der A. submentalis versorgt. Eine hier auftretende Blutung kann sich leicht in das umliegende sublinguale Weichgewebe ausbreiten und so unter Umständen lebensbedrohliche Atemwegsobstruktionen hervorrufen (Katsumi, Tanaka et al. 2013).

Neben der iatrogenen Verletzung der lingualen Kortikalis sollte auch eine Verletzung der noch näher zu untersuchenden neurovaskulären Strukturen der lingualen Foramina und ihrer intraossären Kanäle vermieden werden. Eine Möglichkeit wäre die Verwendung kürzerer Implantate, welche zunehmend bessere Überlebensraten zeigen (Karthikeyan, Desai et al. 2012). Es konnte außerdem gezeigt werden, dass im Zuge der präoperativen Planung mittels digitaler Volumentomographie eine zuverlässige Identifikation der lingualen Foramina erfolgen kann und diese somit eine operative Berücksichtigung ermöglicht (Mraiwa, Jacobs et al. 2003b, Jacobs, Lambrichts et al. 2007, Liang, Lambrichts et al. 2008).

6.4 Canalis mentalis

Der Canalis mentalis mit enthaltenem Nervus mentalis und den zugehörigen Gefäßen geht aus dem Canalis mandibulae hervor und läuft zum Foramen mentale. Ein erst nach anterior und dann wiederum posterior zum FM geschwungener Verlauf wird als Anterior Loop des Nervus mentalis bezeichnet (Kuzmanovic, Payne et al. 2003). Das bedeutet, dass der Nervus mentalis weiter anterior verlaufen kann als die sagittale Lage des FM vermuten lässt. Dies kann bei chirurgischen Eingriffen und Nichtbeachtung zu Komplikationen im Sinne von iatrogenen Nervschädigungen führen. Wie bereits oben erwähnt gibt es jedoch erhebliche Unterschiede in der Literatur bezüglich Prävalenz und Ausdehnung des AL: Die Werte reichen von 13,3 % Prävalenz des AL bei Benninger et al. (Benninger, Miller et al. 2011) bis zu 100 % bei Arzouman et al. (Arzouman, Otis et al. 1993). Die anteriore Extension wird mit Werten bis zu 11 mm angegeben (Neiva, Gapski et al. 2004).

In dieser Studie konnte ein AL bei 31,2 % der Patienten gefunden werden, wobei keine signifikante Abhängigkeit von Geschlecht (Chi-Quadrat-Test nach Pearson, $p = 0,755$) oder Unterkieferseite (McNemar-Test, $p = 0,263$) nachgewiesen werden konnte. Der Medianwert für die anteriore Extension lag bei 1,26 mm, bei einer maximalen Extension von 3,70 mm. Auch hier zeigte sich keine signifikante Abhängigkeit von Geschlecht (U-Test, $p = 0,313$) oder Unterkieferseite (Wilcoxon-Test für Paardifferenzen, $p = 0,811$ für weibliche und $p = 0,733$ für männliche Patienten).

Auffällig in den Vergleichsstudien ist, dass in den Kadaverstudien, in welchen eine Untersuchung mittels Sonden erfolgt ist, eine sehr hohe Prävalenz und maximale Ausdehnung beschrieben werden, wie 100 % und 6,95 mm bei Arzouman et al. oder 88 % und 11 mm bei Neiva und Kollegen (Arzouman, Otis et al. 1993, Neiva, Gapski et al. 2004). Dies könnte auf eine Übersondierung des Anterior Loop in den Canalis incisivus mandibulae zurückzuführen sein, denn bei beiden Studien fand keine Abgrenzung zum CIM statt (Greenstein, Tarnow 2006). Im Vergleich dazu werden in Kadaverstudien, welche sich der anatomischen Präparation zur Bestimmung bedienten, deutlich geringere Angaben zu Prävalenz und Ausdehnung gemacht: So finden Mardinger et al. bei 28 % einen AL bei einer Durchschnittslänge von 1,05 mm ± 0,47 mm und Kuzmanovic und Kollegen erkennen bei 37 % einen AL mit durchschnittlich 1,2 mm ± 0,9 mm anteriorer Ausdehnung (Mardinger, Chaushu et al. 2000b, Kuzmanovic, Payne et al. 2003). Diese Werte ähneln sehr stark den Ergebnissen unserer Studie. Allerdings wurden auch deutlich höhere oder auch niedrigere Werte durch anatomische Präparation bestimmt. So geben Solar et al. 59,4 % Prävalenz an, Uchida et al.

sogar 71 % und auf der anderen Seite nennen Benninger et al. nur 13,3 % (Solar P 1994, Kuzmanovic, Payne et al. 2003, Uchida, Noguchi et al. 2009, Benninger, Miller et al. 2011).

Um Aussagen bezüglich einer präoperativen Bestimmung treffen zu können, wurde eine Bestimmung des AL auf Panoramaschichtaufnahmen in mehreren Studien versucht: Ngeow et al. wiesen bei 34,4 % der Aufnahmen einen AL nach und Kuzmanovic et al. bei 27 % (Kuzmanovic, Payne et al. 2003, Ngeow, Dionysius et al. 2009). Kuzmanovic und Kollegen zeigten aber in einer direkten Gegenüberstellung von anatomischer Präparation und Panoramaschichtaufnahme, dass zweidimensionales Röntgen nicht in der Lage ist den AL zuverlässig zu identifizieren.

Genau das Gegenteil konnten wiederum Uchida und Kollegen der dreidimensionalen Bildgebung bzw. der digitalen Volumentomographie attestieren. Sie wiesen eine hohe Übereinstimmung der durch anatomische Präparation erhaltenen Werte mit den über die DVT bestimmten Werte nach (Uchida, Noguchi et al. 2009). Trotzdem gibt es auch bei den DVT-basierten Studien große Abweichungen bei Prävalenz und Ausdehnung. Wie erwähnt identifizierten Uchida et al. bei 71 % der Studienteilnehmern einen AL mit einer Ausdehnung von 2,7 mm ± 1,3 mm (Uchida, Noguchi et al. 2009). Weitere aktuelle Studien kommen zu folgenden Werten: Raju et al. geben 24 % Prävalenz und 1,63 mm (0,52 mm - 3,92 mm) mesiale Ausdehnung an (Raju, Zhang et al. 2019) und Kheir und Sheikhi ermittelten 32,8 % bzw. 2,69 mm ± 1,56 mm rechts und 2,36 mm ± 1,16 mm links (Kheir, Sheikhi 2017). Bei do Nascimento und Kollegen lag die Prävalenz bei 41,6 % und die anteriore Extension bei 1,1 mm ± 0,8 mm (0,25 mm - 4,0mm) (do Nascimento, Dos Anjos Pontual et al. 2016) und Puri et al. geben sogar 53,13 % Prävalenz und 1,07 mm ± 1,42mm Ausdehnung an (Puri, Verma et al. 2020).

Eine aktuelle Metaanalyse kam nach der Analyse von 32 Studien aus unterschiedlichen Bevölkerungsgruppen auf eine Prävalenz von 38 %, bei 2,76 mm ± 1,15 mm anteriorer Extension (Mishra, Nahar et al. 2021).

Diese unterschiedlichen Ergebnisse könnten auf verschiedene Definitionen des Anterior Loop bzw. auf eine abweichende Methodik bei der Bestimmung zurückzuführen sein. So wurde sich beispielsweise in dieser Studie der 3 mm Durchmessergrenze, welche bereits aus anderen Studien bekannt ist, bedient, um in Zweifelsfällen zwischen CIM und AL zu unterscheiden (Apostolakis, Brown 2012, Li, Jin et al. 2013, Filo, Schneider et al. 2014, do Nascimento, Dos Anjos Pontual et al. 2016).

In unserer wie auch in anderen Studien zeigte sich bei Prävalenz und Ausdehnung keine Abhängigkeit von Seite oder Geschlecht (Kheir, Sheikhi 2017, Raju, Zhang et al. 2019, Puri,

Verma et al. 2020), jedoch wird in einer anderen Studie eine Geschlechtsabhängigkeit wiederum propagiert (do Nascimento, Dos Anjos Pontual et al. 2016). Auch die genannte Meta-Analyse weist auf die hohe Heterogenität in den verschiedenen Studien bezüglich Prävalenz, Länge und möglicher Abhängigkeit von Geschlecht, Alter oder Unterkieferhälfte in unterschiedlichen Bevölkerungen hin (Mishra, Nahar et al. 2021). Es lässt sich insgesamt festhalten, dass die vorhandene Variabilität bei sowohl Prävalenz als auch Ausdehnung des AL, wie auch ein eventueller CIM, welcher im folgenden Kapitel diskutiert wird, pauschale Sicherheitsabstände mesial des AL nicht zulassen. In Tabelle 6 sind alle genannten Vergleichsstudien übersichtlich aufgelistet.

Tab. 6: Prävalenz und Ausdehnung des Anterior Loop in der Vergleichsliteratur

Autor(en)	Material	Anzahl (=N)	Loop in %	Anteriore Ausdehnung Loop (in mm)
Arzouman, Otis et al. (1993)	25 Unterkiefer (Sondierung des Canalis mentalis)	Keine Angaben	100 %	6,95
Solar P (1994)	37 Kadaver	Keine Angaben	59,4 %	1,0 ± 1,2 (0 – 5)
Mardinger, Chaushu et al. (2000b)	46 Kadaver (anatomische Präparation) 46 Kadaver (Unterkiefer-Röntgen)	46 46	28 % 20 %	1,05 ± 0,47 (0,4 - 2,19) 1,18 ± 0,72 (0,5 - 2,95)

Kuzmanovic, Payne et al. (2003)	22 Kadaver (anatomische Präparation) 22 Kadaver (Panorama-schichtaufnahmen)	Keine Angaben Keine Angaben	37 % 27 %	1,2 ± 0,9 (0,11 - 3,31) 1,5 ± 0,09 (0,5 – 3)
Neiva, Gapski et al. (2004)	22 Kadaver (Sondierung des Canalis mentalis)	22	88 %	4,13 ± 2,04 (1 – 11)
Ngeow, Dionysius et al. (2009)	Malaysische Patienten (Panorama-schichtaufnahmen)	192	34,4 %	-
Uchida, Noguchi et al. (2009)	140 Kadaver (anatomische Präparation) 7 Kadaver (anatomische Präparation und DVT)	140 7	71 % -	12,7 ± 1,3 (0,8 - 9,0) Anatomie: 2,2 ± 0,8 (0,8 - 9,0) DVT: 2,2 ± 0,8 (0,8 - 9,0)
Benninger, Miller et al. (2011)	15 Kadaver (anatomische Präparation)	30	13,3 %	0,07 (0 - 0,5)
do Nascimento, Dos Anjos Pontual et al. (2016)	250 DVT	500	41,6 %	1,1 ± 0,8 (0,25 - 4,00)

Kheir, Sheikhi (2017)	180 DVT	180	32,8 %	Rechts: 2,69 ± 1,56 Links: 2,36 ± 1,16
Raju, Zhang et al. (2019)	124 DVT	248	24 %	1,63 (0,52 – 3,92)
Puri, Verma et al. (2020)	80 DVT	80	53,13 %	1,07 ± 1,42

Kranial des Canalis mandibulae und des Foramen mentale wird ein Sicherheitsabstand von 2 mm propagiert (Greenstein, Tarnow 2006). In dieser Studie befand sich das FM 12,72 mm kaudal des krestalen Alveolarknochens. Im Gegensatz dazu befand sich der Oberrand des Canalis mandibulae in einem Abstand von 16,18 mm. Insgesamt lag das FM mentale bei allen Patienten kranial des CM, das heißt in 100 % lag ein sogenannter Kaudaler Loop vor. Der Medianwert betrug dabei 3,31 mm und die Werte reichten von 1,04 mm bis zu 7,06 mm. In Vergleichsstudien wurde das ständige Auftreten eines Kaudalen Loop bestätigt: So wiesen Filo et al. einen Kaudalen Loop in 100 %, bei einem Durchschnittswert von 4,11 mm und einer Range von 0,25 mm bis 8,87 mm, nach (Filo, Schneider et al. 2014). Auch Rodricks und Kollegen fanden einen Kaudalen Loop bei allen Patienten. Bei Ihnen lag eine durchschnittliche Ausdehnung von 3,53 mm vor und die Werte reichten von 1,10 mm bis zu 8,85 mm (Rodricks, Phulambrikar et al. 2018). Die Vergleichsstudien nahmen jeweils die kaudalen Begrenzungen des FM und des CM als Referenzpunkte. Eine statistisch relevante Geschlechtsabhängigkeit der Ausdehnung des Kaudalen Loop, wie in dieser Studie nachgewiesen (U-Test, $p < 0{,}001$), oder eine Seitenabhängigkeit bei Männern (Wilcoxon-Test für Paardifferenzen, $p < 0{,}001$) wurde in den Vergleichsstudien nicht gefunden. Grund für diese Diskrepanz könnte erneut ein zu kleines Patientenkollektiv sein.

Insgesamt kann man von einer stets von kaudal nach kranial gerichteten Aufwärtsbewegung des Canalis mentalis neben einer unregelmäßiger auftretenden, anterioren Schlingung ausgehen. Genannte Aufwärtsbewegung kann insofern klinisch bedeutsam sein, da bei Implantationen in regio des FM mit mehr Knochenangebot gerechnet werden kann (= Länge B) als eine präoperative Panoramaschichtaufnahme vermuten lässt (= Länge A). In Abbildung 6.22 wird diese Diskrepanz dargestellt.

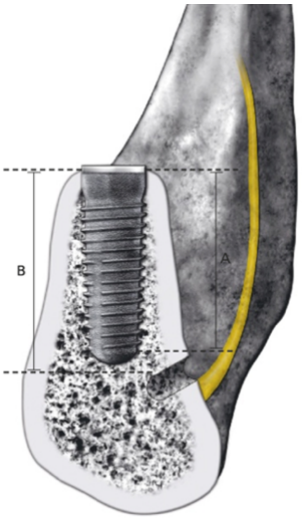

Abb. 6.22 Vergleich des errechneten Knochenangebots (= A) auf einer Panoramaschichtaufnahme und des tatsächlichen Knochenangebots (= B) aufgrund des Kaudalen Loop (Al-Faraje 2018)

Neben der Abklärung eines Anterior Loop kann eine dreidimensionale Bildgebung somit ein erweitertes Knochenangebot im Bereich des Foramen mentale für den Behandler aufdecken.

6.5 Canalis incisivus mandibulae

Am Abgang des Canalis mentalis gibt der Nervus alveolaris inferior seine Endäste ab. Zum einen verlässt der Nervus mentalis gemeinsam mit der gleichnamigen Arterie über den Canalis mentalis und das Foramen mentale den Unterkiefer und sorgt für die sensible Versorgung der Lippe und des Kinns (Waschke, Bröckers et al. 2015). Zum anderen läuft der Nervus incisivus mandibulae intraossär weiter nach anterior, um die sensible Versorgung der Unterkieferfrontzähne zu erfüllen (De Andrade, Otomo-Corgel et al. 2001). Von einigen Autoren, insbesondere in der älteren Literatur, wird dabei meist von einem intraössären Nervenplexus und nicht von einem wirklich knöchern begrenztem Kanal berichtet (Starkie, Stewart 1931, Denissen, Veldhuis et al. 1984, Haribhakti 1996, Polland, Munro et al. 2001). Andere wiederum identifizierten in einem Großteil der Fälle einen kortikal-begrenzten Canalis incisivus mandibulae, in welchem der gleichnamige Nervus incisivus mandibulae nach anterior verläuft (De Andrade, Otomo-Corgel et al. 2001, Mraiwa, Jacobs et al. 2003a, Jacobs, Mraiwa et al. 2004). Diese beschriebene Aufzweigung wird in Abbildung 6.23 dargestellt.

Mraiwa et al. untersuchten 50 Kadaver und fanden bei 96 % einen CIM. Der Durchmesser lag

an seinem Ursprung bei 1,8 mm ± 0,5 mm. Der Kanal verjüngte sich nach anterior und erreichte die Unterkiefermitte in lediglich 18 % (Mraiwa, Jacobs et al. 2003a). Mardinger und Kollegen identifizierten sogar in allen untersuchten Kadavern einen CIM. Gleichzeitig zeigten die Autoren die insuffiziente Detektierbarkeit des Kanals mit Hilfe der zweidimensionalen Röntgendiagnostik auf. Dabei brachten sie die Detektierbarkeit mit der vorhandenen kortikalen Kanalwand in Verbindung (Mardinger, Chaushu et al. 2000a).

Die Unzuverlässigkeit der Panoramaschichtaufnahme zur Bestimmung eines CIM wird auch in röntgenologischen Vergleichsstudien bestätigt: So erkannten Pires et al. einen CIM nur auf 11 % der Orthopantomogramme, aber auf 83 % der dreidimensionalen CT-Scans (Pires, Bissada et al. 2012). De Brito et al. konnten zwar auf nur 24,4 % der CT-Aufnahmen einen CIM finden, aber die Prävalenz bei den OPGs lag bei lediglich 5,5 % (Pires, Bissada et al. 2012). Jacobs und Kollegen entdeckten lediglich auf 15 % der Panoramaschichtaufnahmen einen CIM (Jacobs, Mraiwa et al. 2004), im Vergleich zu 93 % auf den CT-Scans (Jacobs, Mraiwa et al. 2002). Dreidimensionale Aufnahmen scheinen also eine deutlich zuverlässigere Bestimmung zu ermöglichen.

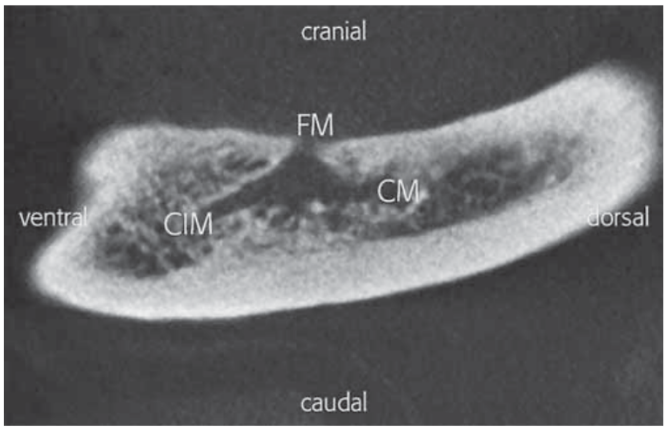

Abb. 6.23 Sagittales DVT-Schnittbild mit Darstellung eines kranialen Aufliegens des FM nach starker Alveolarkammatrophie und der Aufzweigung des CM in Canalis mentalis und CIM (CIM= Canalis incisivus mandibulae, FM= Foramen mentale, CM= Canalis mandibulae) (von Arx 2013)

Auch die DVT-basierten Studien von Panjnoush et al. (97,5 %) oder Puri et al. (93,75 %) zeigen hohe Prävalenzen für den CIM (Panjnoush, Rabiee et al. 2016, Puri, Verma et al. 2020). Uchida et al. untersuchten den Kanaldurchmesser an seinem Ursprung und anschließend in 1 mm Schritten bis 5 mm mesial des Ursprungs. Auch sie zeigten eine kontinuierliche Abnahme des Kanaldurchmessers. An seinem Ursprung wies der Kanal durchschnittlich 3,1

mm ± 1,2mm auf (Uchida, Yamashita et al. 2007).

In unserer Studie identifizierten wir bei 72,4 % (n = 127) einen CIM. Die übrigen 43 Patienten wiesen keinen CIM auf. Auch wiesen in unserer Studie die Patientinnen signifikant häufiger einen CIM auf als die Patienten (Chi-Quadrat-Test nach Pearson, p = 0,007), aber nur bei den männlichen Teilnehmern lag der CIM signifikant häufiger links vor (McNemar-Test, p = 0,031).

Eine solche geschlechts- oder seitenabhängige Verteilung konnte in keiner genannten Vergleichsstudie bestätigt werden. Auch weist die vorliegende Studie eine deutlich geringere Prävalenz des CIM auf. Gründe könnten eine zu geringe Bildauflösung zum Erkennen kleinerer Kanäle oder eine zu kleine Studienfallzahl mit gering kortikalisierten Kanalwänden sein. Auch verschiedene Definitionen oder Methodiken, wann der CIM bestimmt und inwieweit er von einem möglichen Anterior Loop abgegrenzt wird, könnten eine Rolle gespielt haben. Insgesamt lässt sich der Canalis incisivus mandibulae - wie bereits das mediane linguale Foramen - als eine konstante Struktur festhalten, mit welcher gerechnet werden sollte, auch wenn eine röntgenologische Bestimmung nicht immer möglich ist. Dies ist insbesondere wichtig, weil Jacobs et al. erneut einen neurovaskulären Kanalinhalt, wohl in Form des vermuteten Nervus incisivus mandibulae und zugehöriger Gefäße, mit Hilfe hochauflösender Magnetresonanztomographie nachweisen konnten. Auch hier wird der Kanaldurchmesser als ausreichend groß erachtet, um bei Verletzung ein signifikantes Trauma auszulösen (Jacobs, Lambrichts et al. 2007). In einem Case Report von Romanos und Greenstein wird davon berichtet, wie bei der Implantatbettbohrung in regio 43 bei vorliegendem, auffällig großem CIM der Patient unter suffizienter Infiltrationsanästhesie starke Schmerzen bei der Eröffnung des Kanaldachs verspürte. Auch das Auftreten einer starken intraossären Blutung aus dem Bohrloch wiesen auf das Vorliegen einer neurovaskulären Struktur hin. Die Implantation wurde nicht fortgeführt und es kam zu keinen bleibenden Schäden (Romanos, Greenstein 2008). Jedoch kann ein direktes Trauma in Form einer Implantation in den Kanal durchaus zu Sensibilitätsstörungen führen (Jacobs, Lambrichts et al. 2007, Kütük, Demirbaş et al. 2013, Jacobs, Quirynen et al. 2014). Abbildung 6.24 zeigt ein sagittales DVT-Schnittbild eines Patienten, welcher nach einer Implantation an die kraniale Kanalbegrenzung über starke Sensibilitätsstörungen klagt.

Abb. 6.24 Sagittales DVT-Schnittbild mit Darstellung eines Implantates, welches das Kanaldach eines CIM berührt. Der Patient beklagt starke chronische Sensibilitätsstörungen (Jacobs, Quirynen et al. 2014)

Des Weiteren wurde die Überlegung angestellt, dass es bei Platzierung eines Implantats in den CIM zu einer Ödembildung des Epineuriums des Nervus incisivus mandibulae kommen könnte. Dieses Ödem könnte anschließend zu einer retrograden Schädigung des Hauptastes mit Sensibilitätsstörungen führen. Außerdem bestehe das Risiko einer insuffizienten Osseointegration durch das Einwachsen weichgewebiger Strukturen aus dem Kanalinneren (Rosenquist 1996). Eine Bestätigung dieser Theorie konnte jedoch nicht gefunden werden.

Abschließend lässt sich die Überlegung anstellen, inwieweit und wann es tatsächlich zu Schädigungen in Form von Sensibilitätsstörungen kommt, und was dafür vorliegen muss, denn es scheint, dass die doch häufige Implantatinsertion mesial des Foramen mentale ohne vorherige Bestimmung eines möglichen CIM sich nicht mit den Berichten über Sensibilitätsstörungen nach Implantation in diesem Bereich deckt. Diese Diskrepanz gilt es aufzuarbeiten, um für den Kliniker klare Hinweise liefern zu können. Jedoch sollte die Vermeidung iatrogener Schäden insbesondere bei Elektiveingriffen wie der Implantation immer oberste Priorität haben.

6.6 Schlussfolgerung und Ausblick

Die vorliegende Studie bestätigt die vermutete hohe anatomische Variabilität der interforaminären Mandibula. Es konnte in Einklang mit vergleichbaren Studien gezeigt werden, dass Strukturen wie der Canalis incisivus mandibulae oder das linguale mediane Foramen bei einem Großteil der Patienten vorliegen. Andere Strukturen wie der Anterior Loop oder akzessorische Foramina kommen nicht mit der gleichen Konstanz vor, sind aber dennoch häufig anzutreffen. Die Angaben in der Literatur weisen hier eine große Spannbreite auf. Auch bezüglich möglicher Abhängigkeiten von Unterkieferseite, Patientengeschlecht oder auch Alter finden sich keine übereinstimmenden Angaben in der Literatur; deshalb lässt sich hierzu keine abschließende Einschätzung abgeben. Im Gegensatz zu anderen Studien soll daher explizit kein generell gültiger Sicherheitsabstand propagiert werden (Bavitz, Harn et al. 1993, Mardinger, Chaushu et al. 2000b, Kuzmanovic, Payne et al. 2003, Li, Jin et al. 2013). Die oben beschriebenen Berichte über neurovaskuläre Komplikationen nach chirurgischen Eingriffen in diesem Bereich und der nachgewiesen neurovaskuläre Inhalt einiger Kanalstrukturen durch Jacobs et al. (Jacobs, Lambrichts et al. 2007) zeigen eindrucksvoll auf, wie wichtig die Vermeidung iatrogener Strukturschädigungen in der interforaminären Mandibula ist. Auch wenn Nervschädigungen nach Implantatinsertion selten sind, können sie zu lebensverändernden Umständen führen, und etwaige Blutungen im Bereich des Mundbodens können sich zu lebensbedrohlichen Komplikationen entwickeln (Liang, Lambrichts et al. 2008). Es konnte herausgearbeitet werden, dass im Gegensatz zur zweidimensionalen Röntgendiagnostik mit Hilfe der dreidimensionalen Bildgebung eine zuverlässige und anatomiegetreue Identifikation der fragwürdigen Strukturen möglich ist. Mit der Weiterentwicklung der dreidimensionalen Bildgebung ist hier in Zukunft mit weiteren Verbesserungen zu rechnen. Ob eine präoperative dreidimensionale Röntgendiagnostik tatsächlich Behandlungen mit einer geringeren Komplikationsrate ermöglicht, muss in weiteren Studien gezeigt werden. Nichtsdestotrotz sollte aufgrund der bekannten hohen neurovaskulären Variabilität in der anterioren Mandibula neben der obligatorischen klinischen Untersuchung eine geeignete präoperative Bildgebung angestrebt werden, um Komplikationen zu vermeiden. Hier zeigt sich die digitale Volumentomographie aufgrund der guten Bildqualität und der vereinfachten Verfügbarkeit durch direkte Anwendung beim behandelnden Zahnarzt als Mittel der Wahl und sollte bei geplanten chirurgischen Eingriffen in der interforaminären Mandibula Verwendung finden. Zum Zeitpunkt dieser Studie wird parallel die neue Leitlinie für den Einsatz der digitalen Volumentomographie verfasst, in welcher möglicherweise auch auf die anteriore Mandibula eingegangen wird.

7 Zusammenfassung

Die interforaminäre Mandibula ist ein beliebtes, weil vermeintlich sicheres, Operationsgebiet. Es wird oft der Eindruck vermittelt, dass dort durch den Mangel an größeren Nerv-Gefäß-Bündeln keine Gefahr besteht ebendiese zu schädigen. Trotzdem kam es aber nach Implantationen in dieser Region zu Sensibilitätsstörungen und starken Blutungen. Diese Komplikationen sind auf das Vorliegen neurovaskulärer Strukturen und deren iatrogene Beschädigung zurückzuführen. Dabei handelt es sich neben den begrenzenden Foramina mentalia um weitere akzessorische Foramina und deren Kanalstrukturen, den Anterior Loop des Canalis mentalis und den Canalis incisivus mandibulae. Problematisch ist, dass die konventionelle zweidimensionale Bildgebung, in Form von Panoramaschichtaufnahmen, nicht in der Lage ist genannte Strukturen zuverlässig zu identifizieren.

In dieser Studie wurden 170 DVT-Patientendatensätze aus dem Archiv der Klinik und Poliklinik für Mund-, Kiefer- und Gesichtschirurgie des Klinikums rechts der Isar eingeschlossen, welche zwischen 2015 und 2018 erstellt worden waren. Die Aufnahmen wurden mit dem GALILEOS Comfort Volumentomographen der Sirona Dental Systems GmbH erstellt und im Zuge unserer Studie unabhängig der Aufnahmeindikation zufällig ausgewählt und ausgewertet. Lediglich bei mangelhafter Bildqualität oder Minderjährigkeit des Patienten am Aufnahmedatum wurden Aufnahmen von der Studie ausgeschlossen. Es wurden retrospektiv anhand der dreidimensionalen Aufnahme die folgenden Parameter bestimmt: Größe und Position des Foramen mentale, Prävalenz interforaminärer akzessorischer Foramina, Prävalenz und Ausdehnung von Anterior Loop und Kaudalem Loop und Häufigkeit eines Canalis incisivus mandibulae. Die Analyse und Vermessung wurde mit der Implant-Erweiterung für die GALAXIS Software der Sirona Dental Systems GmbH durchgeführt. Anschließend fand eine statistische Auswertung der Daten anhand der Parameter Unterkieferseite und Patientengeschlecht statt. Für die Durchführung der statistischen Berechnungen wurde IBM SPSS Statistics 26 verwendet.

52,9 % (n = 90) der betrachteten Patienten des Studienkollektivs waren weiblich und 47,1 % (n = 80) waren männlich bei einem gesamten Durchschnittsalter von 36 (± 16) Jahren. Die überwiegende Mehrheit (86,5 %) war vollbezahnt. Das Foramen mentale befand sich in der Sagittalen in den meisten Fällen (85 %) apikal des ersten Prämolaren oder im apikalen Zwischenraum zwischen beiden Prämolaren. Vertikal befand sich der Oberrand des Foramen mentale im Median 12,74 mm apikal des krestalen Alveolarknochens. Die medianen

Durchmesser betrugen horizontal 2,63 mm und vertikal 2,64 mm. Mindestens ein bukkales akzessorisches Foramen lag bei 7,1% der Patienten vor, wohingegen lingual bei 98,2 % ein oder mehrere Foramina identifiziert worden sind. Ein Kaudaler Loop wurde in allen Fällen nachgewiesen, wohingegen ein Anterior Loop bei 31,2 % (n = 53) der Patienten vorlag mit einer medianen anterioren Extension von 1,26 mm. Einen Canalis incisivus mandibulae wiesen 72,4 % der Patienten (n = 123) auf.

Unsere Werte decken sich mit den Ergebnissen anderer Vergleichsstudien. Strukturen wie der Canalis incisivus mandibulae und auch das linguale mediane Foramen scheinen bei einem Großteil der Menschen vorzukommen. Andere Strukturen wie akzessorische Foramina oder auch der Anterior Loop treten zwar nicht mit derselben Regelmäßigkeit auf, sollten aber in jedem Fall auch geschont werden, um eine Schädigung der nachgewiesen neurovaskulären Strukturen zu vermeiden. Der bei allen Patienten vorkommende Anstieg des Canalis mentalis im Sinne eines Kaudalen Loop zeigt ein in der Panoramaschichtaufnahme verborgenes erweitertes Knochenlager auf.

Es konnte herausgearbeitet werden, dass mittels dreidimensionaler Bildgebung eine zuverlässige anatomiegetreue Identifikation der untersuchten Strukturen möglich ist. Ob eine präoperative dreidimensionale Diagnostik tatsächlich Behandlungen mit einer geringeren Komplikationsrate ermöglicht, muss in weiteren Studien gezeigt werden. Nichtsdestotrotz sollte aufgrund der hohen anatomischen Variabilität die moderne dreidimensionale Röntgendiagnostik unter Berücksichtigung des Strahlenschutzes Anwendung finden.

8 Literaturverzeichnis

Agur, A. M. R. „Grant´s atlas of anatomy“, Williams and Wilkins, Baltimore, 1991

Al-Faraje, L. „Chirurgische und radiologische Anatomie für die oralen Implantologie“, Quintessenz Verlags-GmbH, Quintessenz Publishing Deutschland, 2018

Apostolakis, D., Brown, J. E. The anterior loop of the inferior alveolar nerve: prevalence, measurement of its length and a recommendation for interforaminal implant installation based on cone beam CT imaging. Clin Oral Implants Res **23** (2012) 1022-1030

Arzouman, M. J., Otis, L., Kipnis, V., Levine, D. Observations of the anterior loop of the inferior alveolar canal. Int J Oral Maxillofac Implants **8** (1993) 295-300

Bavitz, J. B., Harn, S. D., Hansen, C. A., Lang, M. An anatomical study of mental neurovascular bundle-implant relationships. Int J Oral Maxillofac Implants **8** (1993) 563-567

Benninger, B., Miller, D., Maharathi, A., Carter, W. Dental implant placement investigation: is the anterior loop of the mental nerve clinically relevant? J Oral Maxillofac Surg **69** (2011) 182-185

Berge, J. K., Bergman, R. A. Variations in size and in symmetry of foramina of the human skull. Clin Anat **14** (2001) 406-413

Bou Serhal, C., Jacobs, R., Flygare, L., Quirynen, M., van Steenberghe, D. Perioperative validation of localisation of the mental foramen. Dentomaxillofacial Radiology **31** (2002) 39-43

Cutright, B., Quillopa, N., Schubert, W. An anthropometric analysis of the key foramina for maxillofacial surgery. J Oral Maxillofac Surg **61** (2003) 354-357

Dammann, F. DVT in der Radiologie. Radiologie up2date **13** (2013) 161-184

De Andrade, E., Otomo-Corgel, J., Pucher, J., Ranganath, K. A., St George, N., Jr. The intraosseous course of the mandibular incisive nerve in the mandibular symphysis. Int J Periodontics Restorative Dent **21** (2001) 591-597

de Brito, A. C., Nejaim, Y., de Freitas, D. Q., de Oliveira Santos, C. Panoramic radiographs underestimate extensions of the anterior loop and mandibular incisive canal. Imaging Sci Dent **46** (2016) 159-165

de Freitas, V., Madeira, M. C., Toledo Filho, J. L., Chagas, C. F. Absence of the mental foramen in dry human mandibles. Acta Anat (Basel) **104** (1979) 353-355

Del Castillo-Pardo de Vera, J. L., López-Arcas Calleja, J. M., Burgueño-García, M. Hematoma of the floor of the mouth and airway obstruction during mandibular dental implant placement: a case report. Oral Maxillofac Surg **12** (2008) 223-226

Denissen, H. W., Veldhuis, H. A., van Faassen, F. Implant placement in the atrophic mandible: an anatomic study. J Prosthet Dent **52** (1984) 260-263

Dentsply Sirona (2015) Gebrauchsanweisung Galileos Comfort Plus (https://manuals.sirona.com/de/bildgebende-systeme/3d-roentgengeraete/galileos-comfortplus) Stand: 13.04.2021

Dentsply Sirona (2021) Orthophos S 3D (https://www.dentsplysirona.com/de-de/entdecken/bildgebende-systeme/panorama-roentgen/3d-roentgen/orthophos-s-3d.html) Stand: 13.04.2021

do Nascimento, E. H., Dos Anjos Pontual, M. L., Dos Anjos Pontual, A., da Cruz Perez, D. E., Figueiroa, J. N., Frazao, M. A., Ramos-Perez, F. M. Assessment of the anterior loop of the mandibular canal: A study using cone-beam computed tomography. Imaging Sci Dent **46** (2016) 69-75

Farman, A. G. ALARA still applies. Oral Surg Oral Med Oral Pathol Oral Radiol Endod **100** (2005) 395-397

Feldkamp, L. A., Davis, L. C., Kress, J. W. Practical cone-beam algorithm. Journal of the Optical Society of America A **1** (1984) 612-619

Filo, K., Schneider, T., Locher, M. C., Kruse, A. L., Lubbers, H. T. The inferior alveolar nerve's loop at the mental foramen and its implications for surgery. J Am Dent Assoc **145** (2014) 260-269

Fishel, D., Buchner, A., Hershkowith, A., Kaffe, I. Roentgenologic study of the mental foramen. Oral Surgery, Oral Medicine, Oral Pathology **41** (1976) 682-686

Geibel, M.-A. „DVT-Kompendium“, Allgäuer Zeitungsverlag, 2011

Greenstein, G., Tarnow, D. The mental foramen and nerve: clinical and anatomical factors related to dental implant placement: a literature review. J Periodontol **77** (2006) 1933-1943

Guo, J. L., Su, L., Zhao, J. L., Yang, L., Lv, D. L., Li, Y. Q., Cheng, F. B. Location of mental foramen based on soft- and hard-tissue landmarks in a chinese population. J Craniofac Surg **20** (2009) 2235-2237

Gupta, T. Localization of important facial foramina encountered in maxillo-facial surgery. Clin Anat **21** (2008) 633-640

Haktanir, A., Ilgaz, K., Turhan-Haktanir, N. Evaluation of mental foramina in adult living crania with MDCT. Surg Radiol Anat **32** (2010) 351-356

Haribhakti, V. V. The dentate adult human mandible: an anatomic basis for surgical decision making. Plast Reconstr Surg **97** (1996) 536-541; discussion 542-533

Hausmann, E., Allen, K., Clerehugh, V. What alveolar crest level on a bite-wing radiograph represents bone loss? J Periodontol **62** (1991) 570-572

Horner, K., Rushton, V., Walker, A., Tsiklakis, K., Hirschmann, P., Van der Stelt, P., Glenny, A.-M., Velders, X., Pavitt, S. „Radiation protection 136 : European guidelines on radiation

protection in dental radiology : the safe use of radiographs in dental practice“, European Commission; Directorate-General for Energy and Transport ; Directorate H - Nuclear Safety and Safeguards, Brussels; Luxembourg, 2004

Hounsfield, G. N. Computerized transverse axial scanning (tomography). 1. Description of system. The British journal of radiology **46** (1973) 1016-1022

Hwang, H. D., Kim, J. W., Kim, Y. S., Kang, D. H., Kwon, T. G. Angiographic embolization for hemorrhage control after dental implantation. J Korean Assoc Oral Maxillofac Surg **39** (2013) 27-30

Jacobs, R., Lambrichts, I., Liang, X., Martens, W., Mraiwa, N., Adriaensens, P., Gelan, J. Neurovascularization of the anterior jaw bones revisited using high-resolution magnetic resonance imaging. Oral Surg Oral Med Oral Pathol Oral Radiol Endod **103** (2007) 683-693

Jacobs, R., Mraiwa, N., Van Steenberghe, D., Sanderink, G., Quirynen, M. Appearance of the mandibular incisive canal on panoramic radiographs. Surg Radiol Anat **26** (2004) 329-333

Jacobs, R., Mraiwa, N., vanSteenberghe, D., Gijbels, F., Quirynen, M. Appearance, location, course, and morphology of the mandibular incisive canal: an assessment on spiral CT scan. Dentomaxillofac Radiol **31** (2002) 322-327

Jacobs, R., Quirynen, M., Bornstein, M. M. Neurovascular disturbances after implant surgery. Periodontol 2000 **66** (2014) 188-202

Juodzbalys, G., Wang, H.-L., Sabalys, G. Anatomy of Mandibular Vital Structures. Part II: Mandibular Incisive Canal, Mental Foramen and Associated Neurovascular Bundles in Relation with Dental Implantology. Journal of oral & maxillofacial research **1** (2010) e3

Kalender, A., Orhan, K., Aksoy, U. Evaluation of the mental foramen and accessory mental foramen in Turkish patients using cone-beam computed tomography images reconstructed from a volumetric rendering program. Clin Anat **25** (2012) 584-592

Kalpidis, C. D., Setayesh, R. M. Hemorrhaging associated with endosseous implant placement in the anterior mandible: a review of the literature. J Periodontol **75** (2004) 631-645

Karthikeyan, I., Desai, S. R., Singh, R. Short implants: A systematic review. Journal of Indian Society of Periodontology **16** (2012) 302-312

Katakami, K., Mishima, A., Shiozaki, K., Shimoda, S., Hamada, Y., Kobayashi, K. Characteristics of accessory mental foramina observed on limited cone-beam computed tomography images. J Endod **34** (2008) 1441-1445

Katsumi, Y., Tanaka, R., Hayashi, T., Koga, T., Takagi, R., Ohshima, H. Variation in arterial supply to the floor of the mouth and assessment of relative hemorrhage risk in implant surgery. Clin Oral Implants Res **24** (2013) 434-440

Kheir, M. K., Sheikhi, M. Assessment of the anterior loop of mental nerve in an Iranian population using cone beam computed tomography scan. Dent Res J (Isfahan) **14** (2017) 418-422

Khoury, F. „Augmentative Verfahren in der Implantologie“, Quintessence Publishing, Deutschland, 2009

Kohavi, D., Bar-Ziv, J. Atypical incisive nerve: clinical report. Implant Dent **5** (1996) 281-283

Kütük, N., Demirbaş, A. E., Gönen, Z. B., Topan, C., Kiliç, E., Etöz, O. A., Alkan, A. Anterior mandibular zone safe for implants. J Craniofac Surg **24** (2013) e405-408

Kuzmanovic, D. V., Payne, A. G., Kieser, J. A., Dias, G. J. Anterior loop of the mental nerve: a morphological and radiographic study. Clin Oral Implants Res **14** (2003) 464-471

Laboda, G. Life-threatening hemorrhage after placement of an endosseous implant: report of case. J Am Dent Assoc **121** (1990) 599-600

Lestari, A., Azhari, A., Wendari, S. The measurement of the alveolar bone crest in aggressive

periodontitis using Cone Beam Computed Tomography imaging. Padjadjaran Journal of Dentistry **24** (2018)

Li, X., Jin, Z. K., Zhao, H., Yang, K., Duan, J. M., Wang, W. J. The prevalence, length and position of the anterior loop of the inferior alveolar nerve in Chinese, assessed by spiral computed tomography. Surg Radiol Anat **35** (2013) 823-830

Liang, X., Jacobs, R., Lambrichts, I., Vandewalle, G. Lingual foramina on the mandibular midline revisited: a macroanatomical study. Clin Anat **20** (2007) 246-251

Liang, X., Jacobs, R., Lambrichts, I., Vandewalle, G., van Oostveldt, D., Schepers, E., Adriaensens, P., Gelan, J. Microanatomical and histological assessment of the content of superior genial spinal foramen and its bony canal. Dentomaxillofac Radiol **34** (2005) 362-368

Liang, X., Lambrichts, I., Corpas, L., Politis, C., Vrielinck, L., Ma, G. W., Jacobs, R. Neurovascular disturbance associated with implant placement in the anterior mandible and its surgical implications: literature review including report of a case. Chinese Journal of Dental Research **11** (2008) 56

Longoni, S., Sartori, M., Braun, M., Bravetti, P., Lapi, A., Baldoni, M., Tredici, G. Lingual vascular canals of the mandible: the risk of bleeding complications during implant procedures. Implant Dent **16** (2007) 131-138

Ludlow, J. B., Ivanovic, M. Comparative dosimetry of dental CBCT devices and 64-slice CT for oral and maxillofacial radiology. Oral Surg Oral Med Oral Pathol Oral Radiol Endod **106** (2008) 106-114

Ludlow, J. B., Timothy, R., Walker, C., Hunter, R., Benavides, E., Samuelson, D. B., Scheske, M. J. Effective dose of dental CBCT-a meta analysis of published data and additional data for nine CBCT units. Dentomaxillofac Radiol **44** (2015) 20140197

Mardinger, O., Chaushu, G., Arensburg, B., Taicher, S., Kaffe, I. Anatomic and radiologic course of the mandibular incisive canal. Surg Radiol Anat **22** (2000a) 157-161

Mardinger, O., Chaushu, G., Arensburg, B., Taicher, S., Kaffe, I. Anterior loop of the mental canal: an anatomical-radiologic study. Implant Dent **9** (2000b) 120-125

Mason, M. E., Gilbert Triplett, R., Alfonso, W. F. Life-threatening hemorrhage from placement of a dental implant. Journal of Oral and Maxillofacial Surgery **48** (1990) 201-204

Mishra, S. K., Nahar, R., Gaddale, R., Chowdhary, R. Identification of anterior loop in different populations to avoid nerve injury during surgical procedures—a systematic review and meta-analysis. Oral and Maxillofacial Surgery **25** (2021) 159-174

Moiseiwitsch, J. R. Position of the mental foramen in a North American, white population. Oral Surg Oral Med Oral Pathol Oral Radiol Endod **85** (1998) 457-460

Mozzo, P., Procacci, C., Tacconi, A., Tinazzi Martini, P., Bergamo Andreis, I. A. A new volumetric CT machine for dental imaging based on the cone-beam technique: preliminary results. European Radiology **8** (1998) 1558-1564

Mraiwa, N., Jacobs, R., Moerman, P., Lambrichts, I., van Steenberghe, D., Quirynen, M. Presence and course of the incisive canal in the human mandibular interforaminal region: two-dimensional imaging versus anatomical observations. Surg Radiol Anat **25** (2003a) 416-423

Mraiwa, N., Jacobs, R., van Steenberghe, D., Quirynen, M. Clinical assessment and surgical implications of anatomic challenges in the anterior mandible. Clin Implant Dent Relat Res **5** (2003b) 219-225

Muinelo-Lorenzo, J., Suárez-Quintanilla, J. A., Fernández-Alonso, A., Varela-Mallou, J., Suárez-Cunqueiro, M. M. Anatomical characteristics and visibility of mental foramen and accessory mental foramen: Panoramic radiography vs. cone beam CT. Med Oral Patol Oral Cir Bucal **20** (2015) e707-714

Naitoh, M., Hiraiwa, Y., Aimiya, H., Gotoh, K., Ariji, E. Accessory mental foramen assessment using cone-beam computed tomography. Oral Surg Oral Med Oral Pathol Oral Radiol Endod **107** (2009) 289-294

Natsis, K., Repousi, E., Asouhidou, I., Siskos, C., Ioannidi, A., Piagkou, M. Foramina of the anterior mandible in dentate and edentulous mandibles. Folia Morphol (Warsz) **75** (2016) 204-210

Neiva, R. F., Gapski, R., Wang, H. L. Morphometric analysis of implant-related anatomy in Caucasian skulls. J Periodontol **75** (2004) 1061-1067

Ngeow, W. C., Dionysius, D. D., Ishak, H., Nambiar, P. A radiographic study on the visualization of the anterior loop in dentate subjects of different age groups. J Oral Sci **51** (2009) 231-237

Ogawa, A., Fukuta, Y., Nakasato, H., Nakasato, S. Cone beam computed tomographic evaluation of nutrient canals and foramina in the anterior region of the mandible. Surg Radiol Anat **38** (2016) 1029-1032

Oliveira-Santos, C., Souza, P. H., De Azambuja Berti-Couto, S., Stinkens, L., Moyaert, K., Van Assche, N., Jacobs, R. Characterisation of additional mental foramina through cone beam computed tomography. J Oral Rehabil **38** (2011) 595-600

Panjnoush, M., Rabiee, Z. S., Kheirandish, Y. Assessment of Location and Anatomical Characteristics of Mental Foramen, Anterior Loop and Mandibular Incisive Canal Using Cone Beam Computed Tomography. J Dent (Tehran) **13** (2016) 126-132

Pasler, F. A. „Zahnärztliche Radiologie“, Georg Thieme Verlag KG, 2008

Phillips, J. L., Weller, R. N., Kulild, J. C. The mental foramen: 1. Size, orientation, and positional relationship to the mandibular second premolar. J Endod **16** (1990) 221-223

Pires, C. A., Bissada, N. F., Becker, J. J., Kanawati, A., Landers, M. A. Mandibular incisive canal: cone beam computed tomography. Clin Implant Dent Relat Res **14** (2012) 67-73

Polland, K. E., Munro, S., Reford, G., Lockhart, A., Logan, G., Brocklebank, L., McDonald, S. W. The mandibular canal of the edentulous jaw. Clin Anat **14** (2001) 445-452

Pria, C. M., Masood, F., Beckerley, J. M., Carson, R. E. Study of the inferior alveolar canal and mental foramen on digital panoramic images. J Contemp Dent Pract **12** (2011) 265-271

Puri, A., Verma, P., Mahajan, P., Bansal, A., Kohli, S., Faraz, S. A. CBCT Evaluation of the Vital Mandibular Interforaminal Anatomical Structures. Annals of maxillofacial surgery **10** (2020) 149-157

Raju, N., Zhang, W., Jadhav, A., Ioannou, A., Eswaran, S., Weltman, R. Cone-Beam Computed Tomography Analysis of the Prevalence, Length, and Passage of the Anterior Loop of the Mandibular Canal. J Oral Implantol **45** (2019) 463-468

Rodricks, D., Phulambrikar, T., Singh, S. K., Gupta, A. Evaluation of incidence of mental nerve loop in Central India population using cone beam computed tomography. Indian J Dent Res **29** (2018) 627-633

Romanos, G., Greenstein, G. The Incisive Canal. Considerations During Implant Placement: Case Report and Literature Review. The International journal of oral & maxillofacial implants **24** (2008) 740-745

Rosenquist, B. Is there an anterior loop of the inferior alveolar nerve? Int J Periodontics Restorative Dent **16** (1996) 40-45

Sakka, S., Krenkel, C. Hemorrhage secondary to interforaminal implant surgery: anatomical considerations and report of a case. J Oral Implantol **39** (2013) 603-607

Schulze, R. Dentale digitale Volumentomographie – Technik und Anwendung. wissen kompakt **8** (2014) 13-28

Schulze, R., Deppe, H., Betz, W., Maager, B., Beuer, F., Ritter, L., Bargholz, C., Ahlers, O., Terheyden, H., Hirsch, C., Braumann, B., Hirschfelder, U., Haßfeld, S., Eickholz, P., Edelhoff, D., Jacker-Guhr, S., Beck, J., Appel, T. (2013) s2k-Leitlinie der AWMF Dentale digitale Volumentomographie (https://www.awmf.org/uploads/tx_szleitlinien/083-005l_S2k_Dentale_Volumentomographie_2013-10-abgelaufen.pdf) Stand: 22.03.2021

Schwarz, F. (2018) Presse-Information 30.11.2018 Zahnimplantate sind für Patienten zunehmend erste Wahl: 1,3 Millionen werden in Deutschland pro Jahr gesetzt. (https://www.dginet.de/documents/10164/1526375/PM_SCHWARZ.pdf/daa26dd8-0fe1-40b8-8969-f8e796623674) Stand: 30.03.2021

Singal, K., Sharma, S. Gender Determination by Mental Foramen Using Linear Measurements on Radiographs: A Study in Haryana Population. Indian Journal of Forensic Medicine & Toxicology **10** (2016) 44

Solar P, U. C., Frey G, Matejka M A classification of the intraosseous paths of the mental nerve. The International Journal of Oral & Maxillofacial Implants **9** (1994) 339-344

Soto-Penaloza, D., Zaragozí-Alonso, R., Penarrocha-Diago, M., Penarrocha-Diago, M. The all-on-four treatment concept: Systematic review. Journal of clinical and experimental dentistry **9** (2017) e474-e488

Starkie, C., Stewart, D. The Intra-Mandibular Course of the Inferior Dental Nerve. J Anat **65** (1931) 319-323

Suomalainen, A., Kiljunen, T., Käser, Y., Peltola, J., Kortesniemi, M. Dosimetry and image quality of four dental cone beam computed tomography scanners compared with multislice computed tomography scanners. Dentomaxillofac Radiol **38** (2009) 367-378

Sutton, R. N. The practical significance of mandibular accessory foramina. Aust Dent J **19** (1974) 167-173

Tagaya, A., Matsuda, Y., Nakajima, K., Seki, K., Okano, T. Assessment of the blood supply to the lingual surface of the mandible for reduction of bleeding during implant surgery. Clinical oral implants research **20** (2009) 351-355

Tan, W. L., Wong, T. L., Wong, M. C., Lang, N. P. A systematic review of post-extractional alveolar hard and soft tissue dimensional changes in humans. Clin Oral Implants Res **23 Suppl 5** (2012) 1-21

Thomason, J. M. The McGill Consensus Statement on Overdentures. Mandibular 2-implant overdentures as first choice standard of care for edentulous patients. Eur J Prosthodont Restor Dent **10** (2002) 95-96

Thomason, J. M., Kelly, S. A. M., Bendkowski, A., Ellis, J. S. Two implant retained overdentures--a review of the literature supporting the McGill and York consensus statements. Journal of dentistry **40** (2012) 22-34

Uchida, Y., Noguchi, N., Goto, M., Yamashita, Y., Hanihara, T., Takamori, H., Sato, I., Kawai, T., Yosue, T. Measurement of anterior loop length for the mandibular canal and diameter of the mandibular incisive canal to avoid nerve damage when installing endosseous implants in the interforaminal region: a second attempt introducing cone beam computed tomography. J Oral Maxillofac Surg **67** (2009) 744-750

Uchida, Y., Yamashita, Y., Goto, M., Hanihara, T. Measurement of anterior loop length for the mandibular canal and diameter of the mandibular incisive canal to avoid nerve damage when installing endosseous implants in the interforaminal region. J Oral Maxillofac Surg **65** (2007) 1772-1779

Vieira, C. L., Veloso, S., Lopes, F. F. Location of the course of the mandibular canal, anterior loop and accessory mental foramen through cone-beam computed tomography. Surg Radiol Anat **40** (2018) 1411-1417

Vinay, G., Gowri S R, M., J, A. Sex determination of human mandible using metrical parameters. Journal of clinical and diagnostic research : JCDR **7** (2013) 2671-2673

von Arx, T. [The mental foramen or "the crossroads of the mandible." An anatomic and clinical observation]. Schweiz Monatsschr Zahnmed **123** (2013) 205-225

von Arx, T., Matter, D., Buser, D., Bornstein, M. M. Evaluation of location and dimensions of lingual foramina using limited cone-beam computed tomography. J Oral Maxillofac Surg **69** (2011) 2777-2785

Waschke, J., Bröckers, T., Paulsen, F. „Sobotta - Atlas der Anatomie des Menschen“, Elsevier GmbH, München, 2010

Waschke, J., Bröckers, T., Paulsen, F. „Anatomie Das Lehrbuch“, Elsevier GmbH, München, 2015

Wei, X., Gu, P., Hao, Y., Wang, J. Detection and characterization of anterior loop, accessory mental foramen, and lateral lingual foramen by using cone beam computed tomography. J Prosthet Dent **124** (2020) 365-371

Wismeijer, D., van Waas, M. A., Vermeeren, J. I., Kalk, W. Patients' perception of sensory disturbances of the mental nerve before and after implant surgery: a prospective study of 110 patients. Br J Oral Maxillofac Surg **35** (1997) 254-259

9 Abbildungs- und Tabellenverzeichnis

9.1 Abbildungsverzeichnis

Abb. 3.1: Mandibula Ansicht von kaudal (Waschke, Bröckers et al. 2010) 7

Abb. 3.2: Mandibula Frontansicht (Waschke, Bröckers et al. 2010) 8

Abb. 3.3: Schematische Darstellung der Aufteilung des Canalis mandibulae in den Canalis mentalis, hier in Form des Anterior Loop, und des Canalis incisivus mandibulae. Die Fläche (=1) variiert je nach mesialer und kranialer Ausdehnung des Canalis mentalis; Farben: gelb = Canalis mandibulae, rot = Canalis mentalis, lila = Canalis incisivus mandibulae (Juodzbalys, Wang et al. 2010) 9

Abb. 3.4 Darstellung der Aufnahmetechnik der digitalen Volumentomographie (Pasler 2008) 10

Abb. 4.5 Darstellung Software GALAXIS mit unterschiedlichen Ansichten. Oben links: Panoramaansicht; oben rechts: 3D-Ansicht; unten links: sagittale Ansicht; mittig unten: koronale Ansicht; unten rechts: axiale Ansicht (Quelle: DVT-Schnittbild aus dem Archiv der Klinik und Poliklinik für Mund-, Kiefer- und Gesichtschirurgie des Klinikums rechts der Isar) 14

Abb. 4.6 Bestimmung der sagittalen Lage des FM in der 3D-Ansicht; hier zwischen zweitem Prämolaren und erstem Molaren (Quelle: DVT-Schnittbild aus dem Archiv der Klinik und Poliklinik für Mund-, Kiefer- und Gesichtschirurgie des Klinikums rechts der Isar) 15

Abb. 4.7: Bestimmung der vertikalen Dimension des FM in der koronalen Schicht (links) und der horizontalen Dimension des FM in der axialen Schicht (rechts) (Quelle: DVT-Schnittbild aus dem Archiv der Klinik und Poliklinik für Mund-, Kiefer- und Gesichtschirurgie des Klinikums rechts der Isar) 16

Abb. 4.8: Akzessorisches interforaminäres Foramen in lingual medianer Position (schwarzer Pfeil) (Quelle: DVT-Schnittbild aus dem Archiv der Klinik und Poliklinik für Mund-, Kiefer- und Gesichtschirurgie des Klinikums rechts der Isar) 17

Abb. 4.9: Bestimmung der Abstände in der koronaren Schicht: FM - krestaler Knochen (= B) und CM - krestaler Knochen (= A) (Quelle: DVT-Schnittbild aus dem Archiv der Klinik und Poliklinik für Mund-, Kiefer- und Gesichtschirurgie des Klinikums rechts der Isar) 18

Abb. 4.10: Zwei Transluzente Strukturen (schwarze Pfeile) im Sinne eines AL (Quelle: DVT-Schnittbild aus dem Archiv der Klinik und Poliklinik für Mund-, Kiefer- und Gesichtschirurgie des Klinikums rechts der Isar) 19

Abb. 4.11: Transluzente Kanalstruktur anterior der FM in regio 34 im Sinne eines CIM (Quelle: DVT-Schnittbild aus dem Archiv der Klinik und Poliklinik für Mund-, Kiefer- und Gesichtschirurgie des Klinikums rechts der Isar) 20

Abb. 5.12: Geschlechterverteilung 21

Abb. 5.13: Patientenalter bei der DVT-Aufnahme 22

Abb. 5.14: Prozentuale Lageverteilung des FM 23

Abb. 5.15: Horizontale und vertikale Durchmesser des FM bei weiblichen und männlichen Studienteilnehmern; beide Durchmesser waren bei den männlichen Teilnehmern signifikant größer (U-Test, vertikal p = 0,002 und horizontal p = 0,012) 25

Abb. 5.16: Linke und rechte horizontale Durchmesser des FM bei weiblichen und männlichen Studienteilnehmern; der rechte horizontale Durchmesser war bei den männlichen Patienten signifikant größer als der linke (Wilcoxon Test für Paardifferenzen, p = 0,001) 25

Abb. 5.17 Ausdehnung des linken und rechten Kaudalen Loop bei weiblichen und männlichen Teilnehmern 27

Abb. 5.18 Prävalenz des AL bei weiblichen und männlichen Patienten 28

Abb. 5.19 Länge des AL bei weiblichen und männlichen Patienten 29

Abb. 5.20 Prävalenz des CIM bei Frauen und Männern 30

Abb. 6.21 A: Querschnitt aus der Unterkiefermitte mit vorhandenem lingual medianem Foramen und Knochenkanal; B: Perforation des lingualen Kanals durch ein Implantat. Aufnahme B wurde nach Wiedervorstellung des Patienten mit starken Schmerzen nach Nachlassen der Anästhesie erstellt (Jacobs, Quirynen et al. 2014) 38

Abb. 6.22 Vergleich des errechneten Knochenangebots (= A) auf einer Panoramaschichtaufnahme und des tatsächlichen Knochenangebots (= B) aufgrund des Kaudalen Loop (Al-Faraje 2018) 44

Abb. 6.23 Sagittales DVT-Schnittbild mit Darstellung eines kranialen Aufliegens des FM nach starker Alveolarkammatrophie und der Aufzweigung des CM in Canalis mentalis und CIM (CIM= Canalis incisivus mandibulae, FM= Foramen mentale, CM= Canalis mandibulae) (von Arx 2013) 45

Abb. 6.24 Sagittales DVT-Schnittbild mit Darstellung eines Implantates, welches das Kanaldach eines CIM berührt. Der Patient beklagt starke chronische Sensibilitätsstörungen (Jacobs, Quirynen et al. 2014) 47

9.2 Tabellenverzeichnis

Tab. 1: Geschlechtsabhängiges Alter bei der DVT (in Jahren) 22

Tab. 2: Abstand Foramen mentale zum krestalem Alveolarknochen (in mm) 24

Tab. 3: Durchmesser der FM (in mm) 24

Tab. 4: Werte für den Kaudalen Loop, Abstand A und Abstand B (in mm) 27

Tab. 5: Werte für den AL (mm) 28

Tab. 6: Prävalenz und Ausdehnung des Anterior Loop in der Vergleichsliteratur 41