Institut für Röntgendiagnostik
der Technischen Universität München
Klinikum rechts der Isar
(Direktor: Univ.-Prof. Dr. E. Rummeny)

Machbarkeit und diagnostische Wertigkeit der virtuellen Magnetresonanz Cholangioskopie als Zusatzdiagnostik im Rahmen der Magnetresonanz Cholangiographie

Selim Aratma

Vollständiger Abdruck der von der Fakultät für Medizin der Technischen Universität München zur Erlangung des akademischen Grades eines

Doktors der Medizin

genehmigten Dissertation.

Vorsitzender:	Univ.-Prof. Dr. D. Neumeier
Prüfer der Dissertation:	1. Univ.-Prof. Dr. E. Rummeny
	2. Priv.-Doz. Dr. K. Wörtler

Die Dissertation wurde am 06.12.2005 bei der Technischen Universität München eingereicht und durch die Fakultät für Medizin am 17.05.2006 angenommen.

Inhaltsverzeichnis

		Seite
1.	Einleitung	3
2.	Patienten und Methodik	9
2.1.	Patienten	9
2.2.	MRC-Untersuchung	9
2.3.	VMRC-Untersuchung	10
2.4.	Auswertungsprotokoll	12
2.5.	Phantomuntersuchungen	13
3.	Ergebnisse	15
3.1.	Auswertung der Phantomuntersuchungen	15
3.2.	Auswertung der VMRC	20
4.	Diskussion	25
4.1.	Diskussion der Ergebnisse der Phantomuntersuchungen	25
4.2.	Diskussion der Ergebnisse der VMRC	28
5.	Zusammenfassung	35

6. Literaturverzeichnis 36

7. Danksagung 45

8. Lebenslauf 46

9. Anhang 47

1. Einleitung

Der aktuelle Goldstandard zur Darstellung der Gallenwege und des Pankreasganges ist die endoskopisch retrograde Cholangiopankreatikographie (ERCP) (Brugge 1999, S.1808; Varghese, 1999, S.513). Die ersten routinemäßigen endoskopisch retrograden Cholangiographien (ERC) wurden 1970 in Japan (Oi, 1970, S.103) und 1971 in Deutschland durchgeführt (Classen, 1971, S.138-142). Die endoskopisch-radiologische Darstellung der Gallenwege wird häufig in Kombination mit der retrograden Pankreatikographie durchgeführt (ERP). Über die Kontrastdarstellung der Gallengänge und des Pankreasganges hinaus bietet die ERCP die Möglichkeit für therapeutische Maßnahmen, wie die Extraktion von Steinen, die Papillotomie, Drainagebehandlung bei entzündlich oder tumorös bedingten Stenosen und die Entnahme von Biopsien.

Da es sich um eine invasive Methode handelt, ist die ERCP untersucherabhängig und weist eine Reihe von Komplikationen auf. In einer retrospektiven Studie mit 8681 Untersuchungen wird eine Komplikationsrate von 3 % und eine Letalitätsrate von 0,2 % angegeben (Bilbao, 1976, S.314). In drei neueren, prospektiven, multizentrischen Studien mit einer Gesamtzahl von 8147 Untersuchungen werden Komplikationsraten zwischen 4,0 und 9,8 % sowie Letalitätsraten zwischen 0,12 % und 2,3 % angegeben (Freeman, 1996, S.912; Loperfido, 1998, S.4; Masci, 2001, S.418). Die häufigste Komplikation der ERCP ist die Pankreatitis, gefolgt von Cholangitis, Blutung und Perforation. Die Rate an technisch bedingt nicht durchführbaren ERCPs wird zwischen 1,4 % und 5,1 % angegeben (Masci, 2001, S.418; Loperfido, 1998, S.3).

Die Komplikationsraten von rein diagnostischen ERCPs liegen hierbei mit 1,38 bzw. 3,2 % deutlich unterhalb der von ERCP Untersuchungen mit therapeutischer Intervention mit 5,4

bzw. 5,8 % (Loperfido, 1998, S.4; Masci, 2001, S.418). Als Risikofaktoren für das Auftreten von Komplikationen werden untersucherabhängige und patientenbezogene Faktoren genannt (Bilbao, 1976, S.314; Freeman, 1996, S.915; Loperfido, 1998, S.6). Bei der diagnostischen ERCP weisen insbesondere Patienten mit einer post-ERCP Pankreatitis in der Anamnese, normalem Serumbilirubin, weiblichem Geschlecht und nicht erweitertem Gallengang eine höhere Komplikationsrate auf (Freeman, 2001, S.432).

Diese Patienten profitieren von den nicht-invasiven Methoden der Darstellung des Gallengangssystems. Sofern eine rein diagnostische Zielsetzung der ERCP abzusehen ist sollte deshalb zunächst nicht-invasiven Verfahren der Vorrang gegeben werden (Freeman, 2001, S.433; Freeman, 2002, S.165).

Die Magnetresonanz Cholangiographie (MRC) ist eine führende Methode zur nicht-invasiven Darstellung des biliären und pankreatischen Gangsystems. Ähnlich dem Erscheinungsbild eines Cholangiogramms, wie es durch eine ERCP oder perkutane transhepatische Cholangiographie (PTC) erzeugt wird, erlaubt sie die komplette Abbildung des pankreatobiliären Systems, jedoch ohne die Anwendung eines intravenös oder intraduktal verabreichten Kontrastmittels.

Erstmalig beschrieben wurde die MRC 1991 durch Wallner et al (Wallner, 1991). Durch Anwendung stark T2-gewichteter Sequenzen werden statische bzw. langsam fließende Flüssigkeiten gegenüber umgebenden Strukturen selektiv signalintensiv dargestellt. Durch Anwendung negativ oraler supraparamagnetischer Kontrastmittel werden unerwünschte Signalüberlagerungen durch Flüssigkeiten im Magen oder Duodenum eliminiert.

Die MRC hat in Vergleichsstudien durchgehend höhere Darstellungsraten als die ERCP (Barish, 1995, S.296; Guibaud, 1995, S.114; Lomas, 1999, S.1412; Varghese, 1999, S.514 und 520). In den großen, prospektiven ERCP-Studien liegt der Anteil an technisch bedingt

nicht durchführbaren ERCPs zwischen 1,4 % und 5,1 % (Masci, 2001, S.418; Loperfido, 1998, S.3). Insbesondere bei Vorliegen von komplexen postoperativen Verhältnissen ist der ERCP-Versuch häufig frustran. So konnte bei 15 Patienten mit Roux-Y Anastomose die intakte Papille lediglich bei 10 Patienten (67 %) mit dem Duodenoskop erreicht werden (Wright, 2002, S.228). In einer prospektiven Studie mit frustranem ERCP-Versuch bei 37 Patienten war die MRC bei allen Patienten mit zufriedenstellendem Ergebnis durchführbar (Soto, 1996, S.96). In einer weiteren Studie mit 23 Patienten nach Leberteilresektion und Verdacht auf biliäre Komplikation zeigte die primär durchgeführte MRC bei 11 Patienten einen Normalbefund und bei 12 Patienten eine Gangpathologie (Laghi, 1999, S.1542-1543). Anhand dieser MRC-Daten wurde das weitere therapeutische Vorgehen geplant.

In zahlreichen Studien der letzten Jahre wurde die diagnostische Aussagekraft der MRC untersucht. Die Sensitivität der MRC für die Detektion einer Choledocholithiasis liegt bei 81-100 %, die Spezifität bei 90-100 % (Barish, 1995, S.300; Demartines, 2000, S.149; Guibaud, 1995, S.111; Kats, 2003, S. 34; Liu, 1999, S.482; Lomas, 1999, S.1414; Soto, 2000, S.742; Varghese, 1999, S.516). Die Sensitivität für die Erkennung einer Gallengangsdilatation und die Detektion von Gallengangsstrikturen liegt bei 90-100 %, die Spezifität bei 94-100 % (Guibaud, 1995, S.110; Lomas, 1999, S.1413; Soto, 1996, S.591 und 592; Varghese, 1999, S.519). Bei Patienten mit schmerzlosem Ikterus und Verdacht auf Gallengangsstenose stellt sich die Frage der Dignität der Stenose. Auch hier hat die MRC vergleichbare Sensitivitäts- und Spezifitätsraten wie die ERCP (Lee, 1997, S.666; Rösch, 2002, S.872). In der Diagnostik der primär sklerosierenden Cholangitis (PSC) wurde die Sensitivität der MRC mit 85-88 % und die Spezifität mit 92-97 % angegeben (Fulcher, 2000, S.75). Bei der Beurteilung von intrahepatischen Gangabschnitten soll hierbei die MRC der ERCP überlegen sein (Vitellas, 2002, S.329). Im Langzeitverlauf der PSC kommt es gehäuft zur Entwicklung von

Cholangiokarzinomen. Die MRC bietet für diese Fragestellung den Patienten die Möglichkeit eines risikolosen Follow-up (Vitellas, 2002, S.333).

Für Patienten mit endoskopischem Therapiebedarf kann die MRC wichtige Informationen für geplante Interventionen liefern. In einer prospektiven Studie konnte nur bei 11 von 20 Patienten mit maligner hilärer Obstruktion eine ausreichende Drainierung erreicht werden (Zidi, 2000, S.105). Dabei lag die Erfolgsrate bei Patienten mit einer Bismuth I-II-Stenosierung bei 100 %, dagegen bei Patienten mit einer Bismuth III-IV-Stenosierung bei nur 44% (Zidi, 2000, S.105).

Im Vergleich zur ERCP bietet dabei die MRC die Möglichkeit der dreidimensionalen Präsentation der Gallenwege, was die Planung von therapeutischen Eingriffen häufig erleichtert (Guibaud, 1995, S.115). Vor einer laparoskopischen Cholezystektomie kann zum Ausschluß einer für die laparoskopische Operationsmethode risikoreichen Abgangsvariante des Gallenwegsbaums eine MRC indiziert sein.

Zusammenfassend ist die MRC ein etabliertes, nicht-invasives, bei Beachtung der allgemeinen MR Kontraindikationen risikoloses Alternativverfahren zur diagnostischen ERCP. Diagnostische Schwächen der MRC betreffen die Differentialdiagnose der Füllungsaussparung durch Gallengangssteine, Polypen oder Tumoren (Soto, 1996, S.595). Schwierig gestaltet sich diesbezüglich die Diagnosefindung bei Verengungen im Papillenbereich. Konkrementäre Aussparungen sind hier von entzündlichen Stenosen oder Neoplasien nicht immer sicher zu unterscheiden (Barish, 1999, S.259).

Die Weiterentwicklung geräte- und sequenzspezifischer Parameter hat die Abbildungsqualität der MRC in den letzten Jahren weiter verbessern und die Möglichkeit dreidimensionaler Darstellungstechniken ausbauen können. Die Einführung von schnellen Spin-Echo-Sequenzen (Turbo-Spin-Echo (TSE), Fast-Spin-Echo (FSE)), der Half-Fourier-Technik, sowie stärkerer

Gradientensysteme und die Entwicklung von Oberflächenspulen hat zu einer ganz wesentlichen Verbesserung der Bildqualität geführt. Schnelle Spin-Echo-Sequenzen reduzieren durch Verkürzung der Meßzeit Bewegungsartefakte und ermöglichen darüber hinaus die Akquirierung von 3D-Datensätzen. Bei Verwendung der 3D-Technik kann die Schichtdicke auf unter 1 mm minimiert werden. Die Aquirierung isotroper Voxel ist Voraussetzung für gute Ergebnisse in der Bildnachverarbeitung zur Erstellung von dreidimensionalen Rekonstruktionen der untersuchten Region.

Die bislang am häufigsten verwendete Bildnachverarbeitungstechnik von Mehrschichtdatensätzen ist die MIP (Maximum Intensity Projection). Der MIP-Algorithmus entwirft ein Projektionsbild der untersuchten Region durch Auswahl der Voxel entlang einer Achse senkrecht zum Schichtpaket. Eine neuere Bildnachverarbeitungstechnik für 3D-Datensätze von Hohlorganen ist die virtuelle Endoskopie. Mit Einführung des Spiral-CT zu Beginn der 90er Jahre wurde die lückenlose Erfassung eines Volumendatensatzes möglich. Dadurch konnten in einer sekundären Bildnachverarbeitung dreidimensionale Rekonstruktionen von hoher Qualität erstellt werden (Fishman, 1991, S.335). Die virtuelle Endoskopie erlaubt die dreidimensionale Rekonstruktion endoluminärer Organoberflächen aus dem Datensatz einer Spiral-CT, Multislice-CT oder MRT Untersuchung (Rodenwaldt, 2000, S.233). Mit Hilfe der virtuellen Endoskopie sind intraluminäre Ansichten von Hohlorganen generierbar, die sonst nur endoskopischen Untersuchungen vorbehalten sind. Rogalla et al beschreiben die Techniken der virtuellen Endoskopie der Lunge, des Kolons, der Gefäße und anderer Organsysteme (Rogalla, 2001, S.17-222).

Analog hierzu können in technischer Hinsicht aus dem 3D-TSE-Datensatz einer MRC-Untersuchung virtuell endoskopische Ansichten des Gallengangs - virtuelle Magnetresonanz Cholangioskopien (VMRC) erstellt werden. Allerdings sind die hier darzustellenden

Strukturen des Gallenganges insbesondere im diagnostisch schwierigeren präpapillären Gallengangsabschnitt sowie etwaiger Konkremente oder Stenosen deutlich kleiner bemessen als die bisher beschriebene virtuelle Hohlorgandiagnostik (Rogalla, 2001, S.17-222).

In einer prospektiven Studie mit 23 Patienten konnten Dubno et al aus MRC-Datensätzen virtuell endoskopische Ansichten der Gallengänge erstellen. Von der Papille bis inklusive des rechten und linken Ductus hepaticus waren alle Gänge ab einem Durchmesser von 4 mm darstellbar (Dubno, 1998, S.1548). In einer weiteren Studie wurden retrospektiv aus 120 MRC-Datensätzen VMRCs generiert. 77 Patienten wiesen in der MRC eine Pathologie auf, 43 Patienten einen Normalbefund (Neri, 1999, S.289). Bei allen 77 Patienten mit Dilatation der Gänge konnten VMRCs erstellt werden. Dagegen waren nur 63 % der Normalbefunde durch die VMRC darstellbar, da die Signalintensität oft nicht ausreichte. Bei drei Patienten war die MRC wegen Atemartefakten nicht verwertbar (Neri, 1999, S.291).

Für die vorliegende Studie wurde deshalb folgende Fragestellung formuliert:

- Ist die virtuelle Magnetresonanz Cholangioskopie (VMRC) aus 3D-TSE-Datensätzen von MR-Cholangiographie-Untersuchungen technisch durchführbar ?
- Sind die Befunde der MRC in der VMRC erkennbar ?
- Erhöht die zusätzliche VMRC die Sensitivität und Spezifität der MRC-Untersuchung für Gallengangspathologien ?

2. Patienten und Methodik

2.1. Patienten

Die vorliegende Studie umfaßt 45 Patienten mit 22 Frauen und 23 Männern im Alter von 25-82 Jahren und einem Altersdurchschnitt von 62,8 Jahren.

Diese Patienten waren mit Verdacht auf eine Gallengangspathologie zur ERCP vorgesehen. Im Rahmen einer prospektiven ERCP/ MRC Vergleichsstudie wurde am selben Tag vor der ERCP eine MRC durchgeführt. Aus diesen MRC-Datensätzen wurden retrospektiv, in einer sekundären Nachverarbeitung, virtuelle Magnetresonanz Cholangioskopien erstellt.

In der MRC-Untersuchung konnten bei 14 Patienten ein Normalbefund, bei 23 Patienten eine Stenose und bei 11 Patienten Konkremente nachgewiesen werden. Bei 3 Patienten gab es in der MRC eine Koinzidenz von Stenose und Konkrement. Eine weitere Differenzierung der Stenosen ergab

- bei 10 Patienten eine benigne Stenose am Hilus oder Hauptgallengang
- bei 6 Patienten eine maligne Stenose am Hilus oder Hauptgallengang
- bei 6 Patienten eine benigne Papillenstenose
- und bei einem Patienten eine Stenose unklarer Dignität an der Papille.

2.2. MRC-Untersuchung

Die MRC Aufnahmen wurden mit einem 1,5 Tesla MR-Hochfeldgerät (Philips Medical Systems, Nederland) unter Verwendung einer Oberflächenspule akquiriert. Die Patienten wurden morgens nüchtern untersucht und erhielten zur Elimination von Signalen aus Magen- und Darmflüssigkeit ein orales, supraparamagnetisches T2-Kontrastmittel (Lumirem®,

Guerbet GmbH, Sulzbach). Zusätzlich wurde zur Reduktion der durch Darmperistaltik verursachten Bewegungsartefakte ein Antiperistaltikum (Butylscopolamin, Buscopan®, Boehringer Ingelheim) verwendet.

Zur Untersuchungsplanung und als ergänzende axiale Bildgebung wurde zu Beginn eine T2-gewichtete Turbo-Spin-Echo (TSE)-Sequenz der Leber angefertigt. Weiterhin wurden mit der single-shot RARE-Sequenz Projektionsbilder des gesamten Gallen- und Pankresgangsystems mit unterschiedlicher koronarer Kippung akquiriert. Abschließend wurde die 3D-TSE-Sequenz atemgetriggert durchgeführt.

In der MRC-Untersuchung wurden zusammenfassend folgende Sequenzen akquiriert

- TSE-Sequenz, axial, TR 2700 ms, TE 138 ms, Schichtdicke 6 mm
- Single-shot RARE-Sequenz, koronar und gekippt koronar mit Winkeln von -20° bis 20° gegenüber der koronaren Ebene, TR 2800 ms, TE 1100 ms, Schichtdicke von 70 bis 90 mm
- 3-D-TSE, koronar, TR 1800-3500 ms, TE Zeit 650-800 ms, 90 Schichten mit einer effektiven Schichtdicke von 1 mm.

2.3. VMRC-Untersuchung

Für die Erstellung virtuell endoskopischer Ansichten wurde der MRC-Datensatz einer 3D-TSE Sequenz auf ein Sun-Ultra2-Creator-Workstation (Sun Microsystems, California, USA) transferiert. Mit der Funktion Endo3D des Programms EasyVision (Philips Medical Systems, Nederland) können perspektivische dreidimensionale endoluminale Ansichten von Röhrenstrukturen erstellt werden. Neben dem virtuell endoskopischen Bild im Hauptfenster

werden auf der Endo3D-Oberfläche zur besseren Orientierung die zugehörigen MRC-Schnittbilder in zwei kleineren Fenstern eingeblendet.

Für die Erstellung von virtuell endoskopischen Ansichten stehen prinzipiell zwei Techniken, die Oberflächenrekonstruktion (Surface Rendering) und die Volumenrekonstruktion (Volume Rendering) zur Verfügung (Terwisscha van Scheltinga, 2001, S.7). Die künstliche Oberfläche der virtuellen Endoskopie wird bei der Surface Rendering Methode mit einem Kantenmodell aus kleinen Dreiecken und bei der Volume Rendering Methode aus dem gesamten Volumen rekonstruiert. In der Endo3-Funktion im EasyVision-Programm wird die Volume Rendering Technik verwendet, da sie eine höhere räumliche Auflösung bietet (Terwisscha van Scheltinga, 2001, S.15). Die Bildpunkte aus dem MRC-Datensatz, die in der virtuellen Endoskopie die Gallengangswand darstellen sollen, wurden im Segmentationsverfahren festgelegt (Shin, 2000, S.306). Zur Segmentation wurde das Schwellenwertverfahren verwendet. Dabei werden die Bildpunkte mit unterschiedlichen Signalintensitäten im Gallengang im T2 gewichteten Bild der MRC in zwei Gruppen eingeteilt. Zentral im Gallengang gelegene Bildpunkte haben eine höhere Signalintensität als wandständige Bildpunkte. Da der manuell einzugebende Schwellenwert ein oberer Grenzwert ist, erscheint die Gruppe aller Bildpunkte deren Signalintensität über diesem Schwellenwert liegt transparent und ist somit im virtuell endoskopischem Bild das durchsichtige Lumen des Gallengangs. Die Gruppe aller Bildpunkte, deren Signalintensität unter diesem Schwellenwert liegt, wird dagegen sichtbar und erscheint als das Lumen begrenzende Gallengangswand. Die wandständigen Bildpunkte im Gallengang in der MRC-Aufnahme werden somit in der VMRC zu einem negativem Abdruck der Gallengangswand.

Als letzter Schritt der VMRC wurden mit der Funktion Path-Tracking im EasyVision-Programm anhand koronarer und axialer Schichten die Punkte im Gallengang festgelegt,

entlang derer die virtuelle Endoskopie verlaufen soll. Die virtuelle Endoskopie kann entlang dieses Pfades in einzelnen Schritten oder als Videosequenz betrachtet werden. Der Gallengang wurde von der Papille aus bis in den rechten und linken Ductus hepaticus und in umgekehrter Richtung in 2 mm Schritten virtuell endoskopisch betrachtet.

2.4. Auswertungsprotokoll

Die Auswertung der Bilder erfolgte durch zwei Untersucher im Konsens. Klinische Angaben zu den Patienten standen für die Bewertung zur Verfügung. Im Auswertungsprotokoll (Anhang, V-VI) wurden zuerst die VMRC Bilder befundet. Danach wurde in Zusammenschau der MRC- und VMRC-Bilder ein gemeinsamer MRC-/ VMRC-Befund festgelegt. Zuletzt erfolgte der Vergleich mit dem ERCP-Befund.

Bei Vorliegen von Konkrementen wurde die Anzahl, der maximale Durchmesser und die Lokalisation angegeben. Stenosen wurden mit der Dignität benigne, maligne oder unklar eingestuft und ihre Lokalisation wurde mit intrahepatisch, Hilus, Hauptgallengang oder Papille angegeben. Die Einteilung der Stenosegrade ist in Tabelle 1 wiedergegeben.

Tabelle 1: Einteilung der Stenosegrade

Stenosegrad	1: < 50 %	2: 50-69 %	3: 70-90 %	4: > 90 %	5: 100 %

Zusätzlich wurden zu jeder VMRC-Untersuchung Angaben zur Durchführbarkeit, Nachvollziehbarkeit von ERCP-/ MRC-Befunden, Bearbeitungszeit, etc. gemacht (Anhang, VI).

2.5. Phantomuntersuchungen

Ziel der Phantomuntersuchungen war die Reliabilität der virtuell endoskopischen Abbildung an einem den Gallengangsdimensionen angepaßten Modell mit bekannten, definierten Durchmessern zu bestimmen und durch Messungen bei verschiedenen Schwellenwerten einen optimalen Schwellenwertbereich für die VMRC festzulegen. Hierfür wurden flüssigkeitsgefüllte Kunststoffröhrchen mit kleinen Kunststoffkugeln als Konkrementmodell befüllt. Die Aufnahmeparameter entsprachen denen der MRC Untersuchung (S.10).

Das erste, zweite und dritte Röhrchen hatten einen Innendurchmesser von 14,3 mm, das vierte und fünfte Röhrchen einen Innendurchmesser von 9,8 mm. (Abb.1). Die Kugeldurchmesser lagen zwischen 3,5 und 7,7 mm.

Abbildung 1: Aufnahme der Phantome (TR 2911 ms, TE 800 ms, effektiven Schichtdicke 1 mm), von links nach rechts Röhrchen 1-5

Der virtuelle Rekonstruktionspfad wurde zentral in die Röhrenmitte gelegt. Dazu wurden axiale und koronare Schichten zur Hilfe genommen. Anschließend wurden die Röhrchendurchmesser und Kugeldurchmesser bei verschiedenen

Rekonstruktionsschwellenwerten mit den realen Durchmessern verglichen, um einen optimalen Schwellenwertbereich für die virtuelle Rekonstruktion zu bestimmen.

3. Ergebnisse

3.1. Auswertung der Phantomuntersuchungen

Die virtuell endoskopische Darstellung der Kunststoffröhrchen ließ alle Kunststoffkugeln erkennen und stellte den Kalibersprung am oberen Röhrenteil dar (Abb.2, Abb.3, S.15-16). Die rundliche Form der Kugeln wurde korrekt abgebildet (Abb.2). Die kleinsten, elliptischen Kugeln mit einem Längsdurchmesser von 3,5 mm und einer Höhe von 2,4 mm in der dritten Röhre kamen in Form einer Falte zur Darstellung (Abb.4, S.16).

Abbildung 2: virtuell endoskopische Ansicht einer Kunststoffkugel; „r5: 64 mm“ ist die Kennzeichnung des Rekonstruktionspfades mit der Angabe der aktuellen Lokalisation - 64 mm vom Boden des Röhrchens entfernt



Abbildung 3: Blick auf die Verengung in der Röhrchenspitze (→)



Abbildung 4: virtuell endoskopische Ansicht der kleinsten Kunststoffkugeln



Für die virtuell endoskopische Darstellung der Kunststoffröhrchen wurden Schwellenwerte von 400-1200 in 100er Schritten gewählt. Bei jedem dieser neun Werte wurde der Innendurchmesser im mittleren Abschnitt, der Innendurchmesser im engeren oberen Abschnitt der Kunststoffröhrchen dreimal und die Durchmesser der Kunststoffkugeln zweimal im virtuell endoskopischen Bild bestimmt und der Mittelwert berechnet. Das zweite Kunststoffröhrchen entsprach von der Größe her den Röhrchen 1 und 3 und wurde deshalb

nicht mit in die Auswertung genommen. Die Auswertung der anderen vier Kunststoffröhrchen, mit zwei großen und zwei kleineren Röhrchen ist in den Tabellen A-D (Anhang, I-IV) dargestellt.

Die genauesten 12 Messungen aus den Tabellen A-D (Anhang, I-IV) sind in Abbildung 5 wiedergegeben. Wenn der genaueste Meßwert zwischen zwei Schwellenwerten lag, ist der Mittelwert dieser beiden Schwellenwerte genommen worden. Es ist zu erkennen, daß die exaktesten Messungen im Bereich um den Schwellenwert 800 liegen. Der Mittelwert dieser 12 Messungen liegt bei 762,5.

Abbildung 5: Häufigkeit der genauesten Schwellenwerte

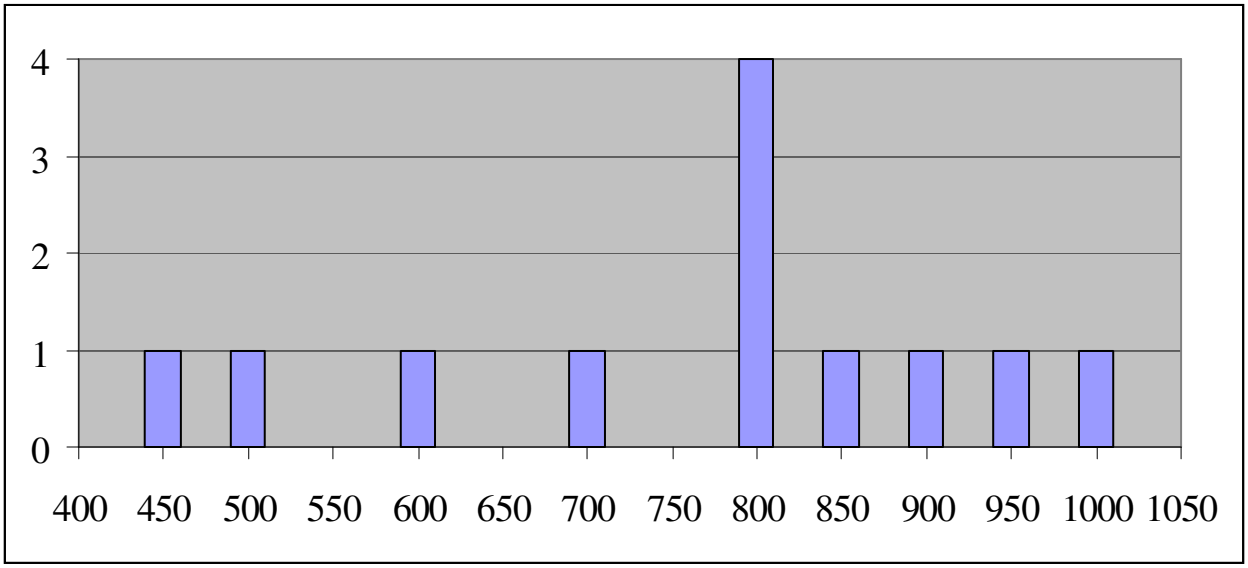

In Abbildung 6 und 7 (S.18) sind die ermittelten Durchschnittswerte der Innendurchmesser der Kunststoffröhrchen 1 und 3 und der Kunststoffröhrchen 4 und 5 bei den Schwellenwerten von 400 bis 1200 aufgetragen. Es ist zu erkennen, daß die Innendurchmesser bei höheren Schwellenwerten tendenziell kleiner ausgemessen wurden. Bei den Kugeldurchmessern ist das Verhalten gegensinnig (Abb. 8, S.19). Aber in dem Schwellenwertbereich 700-900, um den gewählten Schwellenwert von 800 führt dies nur zu sehr geringen Schwankungen der

Meßwerte (Tab.2, 3, S.19). Bei den Konkrementdurchmessern liegt die maximale Abweichung bei 9,1 %, bei den Röhrendurchmessern lediglich bei 6,1 %. Die VMRC ist deshalb mit einem Schwellenwert von 800 durchgeführt worden. Nur bei vier Patienten wurden die Schwellenwerte 400, 500 und zweimalig 1200 wegen unzureichenden Signalintensitäten der MRC verwendet.

Abbildung 6: Durchschnittswerte der Innendurchmesser der Kunststoffröhrchen 1 und 3 (14,3 mm)

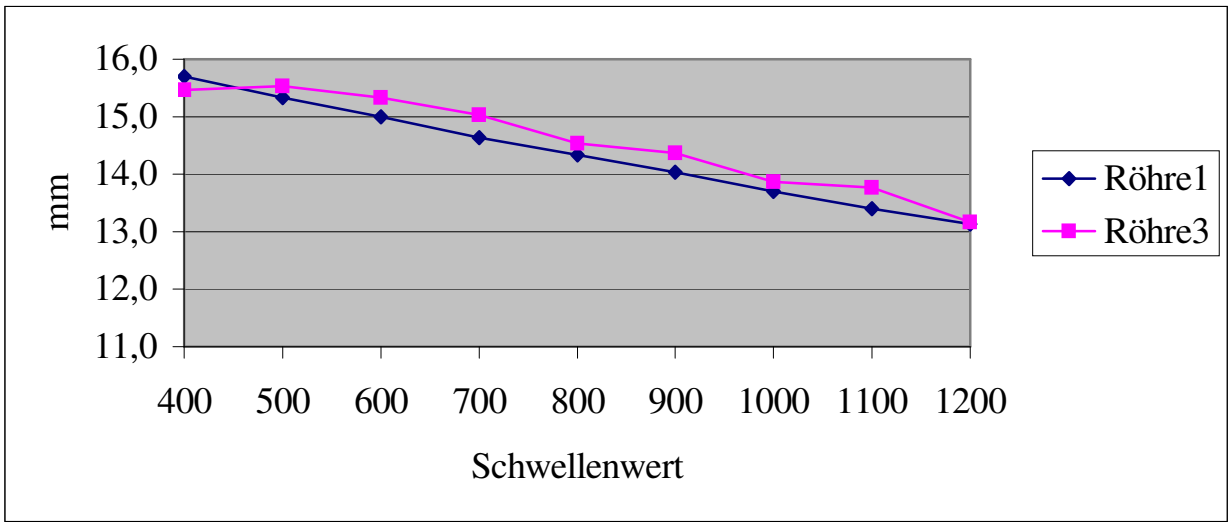

Abbildung 7: Durchschnittswerte der Innendurchmesser der Kunststoffröhrchen 4 und 5 (9,8 mm)

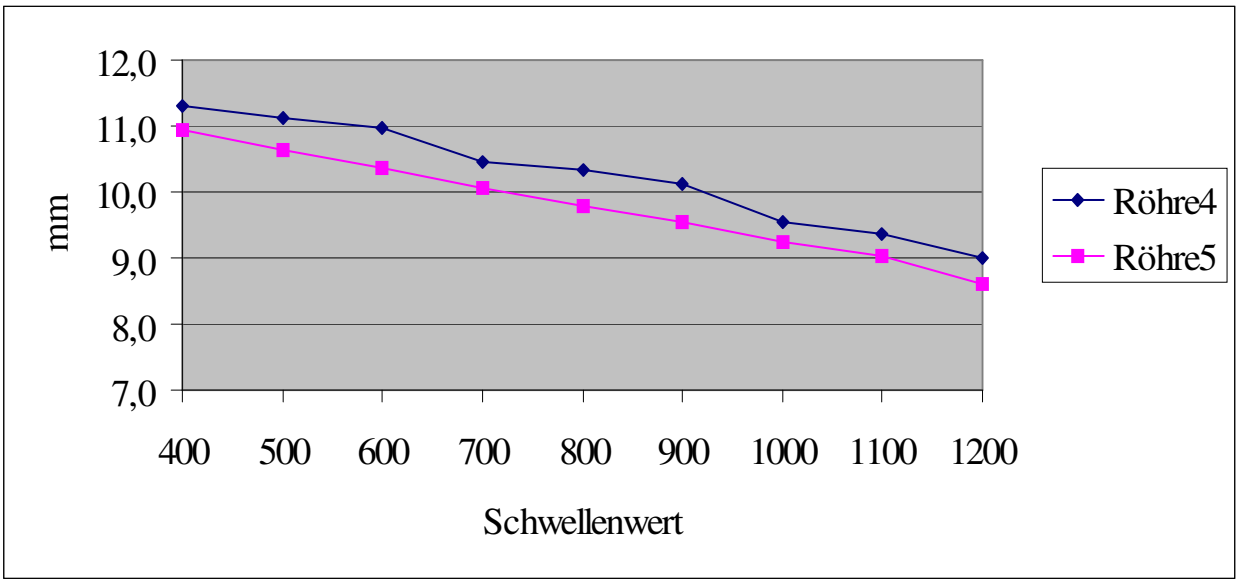

Abbildung 8: Mittelwerte der Durchmesser der Konkrementmodelle aus Tabelle A-D (Anhang, I-IV)

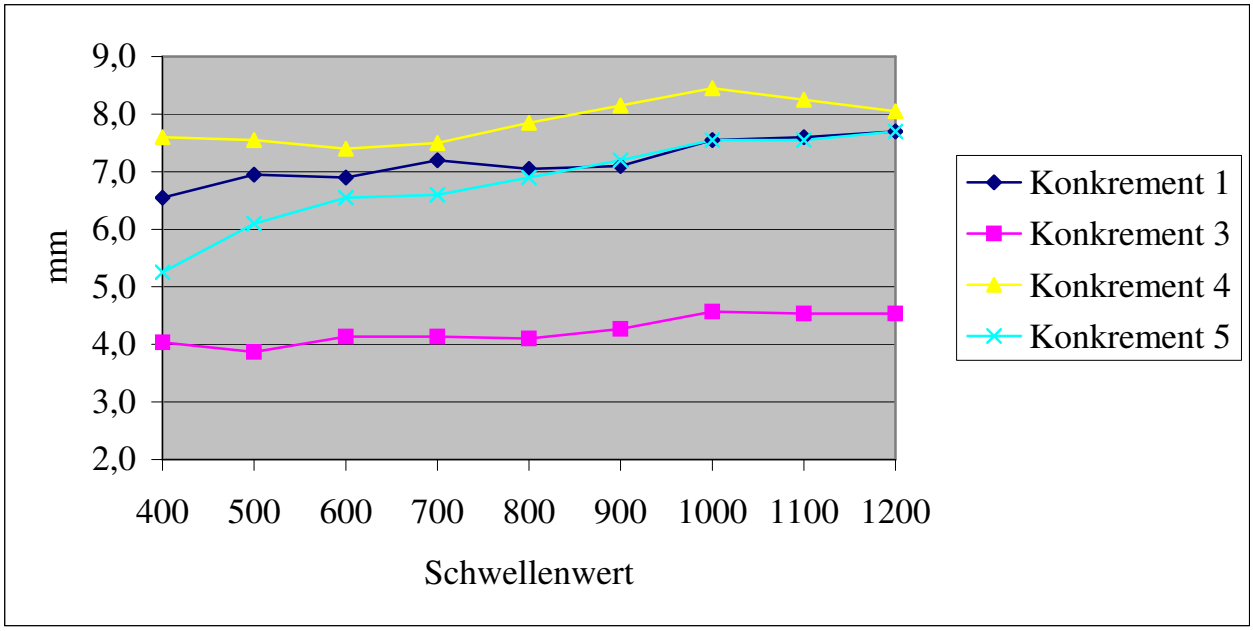

Tabelle 2: Veränderung der Konkrementdurchmesser im Schwellenwertbereich 700-900

Konkrement	1	3	4	5
Δ Durchmesser	0,1 mm	0,2 mm	0,7 mm	0,6 mm
Durchmesser	7,2 mm	3,5 mm	7,7 mm	7,2 mm
Abweichung	1,4 %	5,8 %	9,1 %	8,3 %

Tabelle 3: Veränderung der Röhrendurchmesser im Schwellenwertbereich 700-900

Röhre	1	3	4	5
Δ Durchmesser	0,6 mm	0,6 mm	0,4 mm	0,6 mm
Durchmesser	14,3 mm	14,3 mm	9,8 mm	9,8 mm
Abweichung	4,2 %	4,2 %	4,1 %	6,1 %

3.2. Auswertung der VMRC

Die VMRC war bei 44 der 45 Patienten technisch durchführbar. Das Kriterium hierfür war die komplette virtuell endoskopische Darstellung des Gallengangs zwischen dem rechten und linken Ductus hepaticus und der Papille. Insgesamt ergab sich hiermit eine Darstellungsrate von 97,8 %. Bei einer Patientin mit einem Gallenausgußstein war eine virtuell endoskopische Darstellung nicht möglich. Die ERCP war bei 4 der 45 Patienten technisch nicht durchführbar. Die ERCP hatte somit im untersuchten Kollektiv eine Darstellungsrate von 91,1 %. Die MRC war bei allen Patienten durchführbar und erreicht damit eine Darstellungsrate von 100 %.

In den Abbildungen 9 und 10 (S.21) sind Beispiele für VMRC Aufnahmen dargestellt:

Abbildung 9: Blick vom Hauptgallengang nach proximal auf den Leberhilus mit rechtem Ductus hepaticus (dünner Pfeil) und linkem Ductus hepaticus (dicker Pfeil)

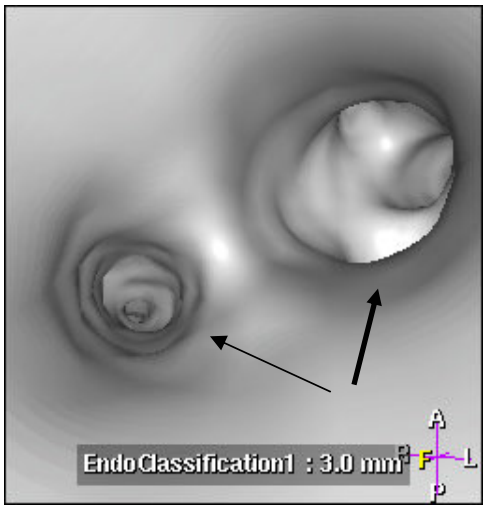

Abbildung 10: Blick vom Ductus choledochus nach proximal mit Ductus hepaticus communis (dicker Pfeil) und Ductus cysticus (dünner Pfeil)

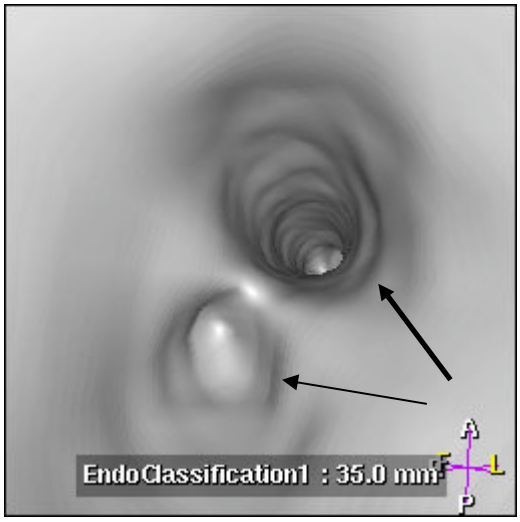

Die endgültigen Diagnosen bei 41 Patienten und die Übereinstimmung der Befunde der MRC, VMRC, der Zusammenschau MRC und VMRC mit dem Goldstandard ERCP ist in Tabelle 4 dargestellt. Bei einer Patientin gab es eine Koinzidenz von Stenose und Konkrement. Bei einer anderen Patientin war bei Gallenausgußstein keine VMRC erstellbar.

Tabelle 4: Befundverteilung der ERCP, MRC, VMRC und der Zusammenschau MRC mit VMRC bei 41 Patienten; in Klammern ist die Anzahl der Diagnosen, die mit dem Goldstandard ERCP übereinstimmen angegeben

	Normalbefund	Stenose	Konkrement
ERCP	12	19	11
MRC	13 (10) Spezifität 83 %	19 (17) Sensitivität 89 %	10 (8) Sensitivität 73 %
VMRC	19 (11) Spezifität 92 %	15 (14) Sensitivität 74 %	7 (6) Sensitivität 55 %
MRC+VMRC	14 (11) Spezifität 92 %	18 (17) Sensitivität 89 %	10 (8) Sensitivität 73 %

Die zusätzliche virtuell endoskopische Betrachtung hat gegenüber der alleinigen Auswertung der MRC bei der Detektion von Stenosen und Konkrementen keine Erhöhung der Sensitivität erbracht. Die Sensitivität für die Erkennung von Stenosen lag bei 89 % für die MRC und bei 74 % für die VMRC.

Von zwei falsch-negativen Stenosen war die erste ein Abbruch im rechten Ductus hepaticus in der ERCP. Bei diesem Patienten wurde in der MRC und VMRC im Segmentast S6 ein Konkrement gesehen. Die zweite stellte sich in der ERCP als Stenosierung Grad 3 im rechten Ductus hepaticus dar. Dieser Befund konnte in der MRC und VMRC nicht nachvollzogen werden.

In der MRC kam es auch zu zwei falsch-positiven Befunde einer Stenosierung. Beim ersten Patienten wurde in der MRC im distalen Gangdrittel eine Stenose Grad 2 festgestellt. Die ERCP und VMRC zeigten einen völlig unauffälligen Befund. Dadurch konnte die Spezifität der MRC von 83 %, durch die gemeinsame Auswertung der MRC und VMRC auf 92 % erhöht werden (Tab.4, S.21). Beim zweiten Patienten lag in der ERCP ein distaler Gallengangsstein vor. In der MRC wurde eine Papillenstenose gesehen. Die VMRC zeigte einen Normalbefund.

Die Sensitivität für die Erkennung intraduktaler Konkremente lag für die MRC bei 73% und für die VMRC bei 55%.

Alle drei mit der MRC nicht erkannten Konkremente lagen im distalen Abschnitt des Ductus choledochus. Im ersten Fall kam sowohl in der MRC als auch in der VMRC kein Konkrement in distalen Gallengang zur Darstellung. Im zweiten Fall wurde, wie bereits bei den falsch-positiven Stenosen in der MRC angegeben, eine Papillenstenose gesehen, die VMRC wurde als unauffällig eingestuft. Im dritten Fall lag eine die Diagnose erschwerende veränderte

Anatomie bei juxtapapillärem Duodenaldivertikel vor. Diese wurde in der MRC und VMRC als Normvariante interpretiert, das Konkrement wurde jedoch übersehen.

Die MRC zeigte bei zwei Patienten falsch-positive Befunde für ein Konkrement. Beim ersten Patienten wurde in der MRC und VMRC, wie bereits bei den falsch-negativen Stenosen in der MRC angegeben, im Segmentast S6 ein Konkrement gesehen. Die ERCP zeigte einen Gangabbruch im rechten Ductus hepaticus. Beim zweiten Patienten stellte sich in der MRC ein präpapilläres Konkrement dar, die VMRC bot bei schlechter Bildqualität keine Zusatzinformationen. In der ERCP wurde ein Normalbefund gesehen.

Von 19 Stenosen und 11 Konkrementen in der ERCP wurden jeweils fünf Stenosen und fünf Konkremente in der VMRC nicht erkannt (Tab.4, S.21). Vier Stenosen kamen in der virtuellen Ansicht nicht zur Darstellung. Eine Stenose wurde als Konkrement mißinterpretiert. 4 von 5 in der VMRC nicht erkannten Konkremente waren im distalen DHC gelegen. Im fünften Fall war bei Gallenausgußstein eine VMRC nicht generierbar.

In der VMRC gab es jeweils ein falsch-positives Befund für eine Stenose und ein Konkrement (Tab.4, S.21). Eine Stenose wurde, wie oben erwähnt, als Konkrement mißinterpretiert. Bei einem anderen Patienten mit einer geringgradigen Stenosierung im mittleren DHC in der VMRC zeigten die ERCP und MRC einen weitgehend unauffälligen Befund.

Unter den vier Patienten, bei denen die ERCP nicht durchführbar war, hatten zwei Patienten eine biliodigestive Anastomose. Beim ersten Patienten stellte sich in der MRC und VMRC ein Normalbefund dar. Beim zweiten Patienten zeigte sich in der MRC eine zweitgradige Stenose im mittleren Drittel des Hauptgallenganges. In der virtuellen Ansicht kam ein kompletter Gangabbruch zur Darstellung. Bei den anderen beiden Patienten mit nicht durchführbarer ERCP wurde beim einem Patienten in der MRC und VMRC ein Normalbefund gesehen, beim anderen Patienten zeigte sich in der MRC eine drittgradige Stenosierung im Papillenbereich.

In der virtuellen Ansicht stellte sich ein Normalbefund dar.

Von den 14 in der VMRC richtig erkannten Stenosen (Tab.4, S.21), sind die gemessenen Stenosegrade zusammen mit den in der ERCP und der MRC angegebenen Stenosegraden in Tabelle 5 aufgeführt. Die Stenosegrade wurden in der VMRC in 10 Fällen höher als in der ERCP und in 8 Fällen höher als in der MRC angegeben. 10 der 14 Stenosen wurden in der VMRC fälschlicherweise als Komplettverschluß klassifiziert. Da bei einem zu hoch gewählten Schwellenwert in der virtuell endoskopischen Ansicht geringere Innendurchmesser resultieren (S.26) und der Stenosegrad überschätzt wird, wurden diese kompletten Verschlüsse bei niedrigeren Schwellenwerten erneut befundet. Dabei war das Ergebnis unverändert.

Tabelle 5: Stenosegrade bei 14 übereinstimmend erkannten Stenosen

ERCP	1	3	5	4	2	2	3	3	2	3	4	4	1	3
MRC	1	3	5	5	2	2	3	2	2	3	2	5	2	4
VMRC	5	3	5	5	2	1	5	5	5	5	5	5	5	5

Bei vier Patienten war die virtuelle Rekonstruktion nicht mit dem in der Phantomuntersuchung ermitteltem optimalen Schwellenwert von 800, sondern bei einem Schwellenwert von 400, 500 und zweimal mit 1200 möglich. Dies war die Folge von niedrigen Signalintensitäten in der MRC Untersuchung. Diesen niedrigen Signalintensitäten wurde der Schwellenwert angepaßt.

Die Bearbeitungszeit für die VMRC lag insgesamt zwischen 30 und 45 Minuten. Für die Festlegung des Rekonstruktionspfades wurden 10 Minuten und für die Beurteilung der VMRC abhängig von dem Vorliegen einer Pathologie 20 bis 35 Minuten benötigt.

4 Diskussion

4.1. Diskussion der Ergebnisse der Phantomuntersuchungen

Das gewählte Phantom stellte ein vereinfachtes, idealisiertes Modell dar. Die Abgrenzung von Gallenflüssigkeit und intraluminären Konkrementen kann je nach Konsistenz und Strukturzusammensetzung in situ schwieriger sein als die Abgrenzung von Wasser zu festen Kunststoffkugeln. Ein im Gallengang gelegener peripher aufgeweichter Gallenstein ist nicht flüssigkeitsfrei. Die umgebende Gallenflüssigkeit kann in Einzelfällen im Sinne von Sludge eingedickt sein. Insgesamt sind somit in situ die Unterschiede der Signalintensität der einzelnen voneinander zu differenzierenden Strukturen flacher anzusetzen.

Die Schwellenwertabhängigkeit der Darstellung in den für die Gallengangsdarstellung realistischen Größenabmessungen sollte jedoch aufgezeigt werden. Der Schwellenwertbereich, in dem eine weitgehend realitätsgetreue Abbildung zu erwarten ist, sollte erarbeitet werden.

Das virtuell endoskopische Bild war nur bei den kleinsten Konkrementmodellen mit einem Durchmesser von 3,5 mm unbefriedigend. Diese elliptischen Kunststoffperlen waren in der virtuellen Endoskopie als Falten dargestellt (Abb.4, S.16). Hier stößt das Auflösungsvermögen der virtuellen Endoskopie an seine Grenzen. Die kleinsten dreidimensional darzustellenden Strukturen müssen mindestens eine Breite von drei Voxel (Volumenelement) aufweisen (Shin, 2000, S.305). Im verwendeten MRC Datensatz beträgt die Voxelbreite 1,37 mm. Drei Voxel haben eine Breite von 4,1 mm und liegen damit über dem Durchmesser der kleinsten Kunststoffperlen mit 3,5 mm.

Bei den Messungen der Innendurchmesser der Kunststoffröhrchen in der virtuellen Endoskopie fällt eine virtuelle Verkleinerung des Innendurchmessers der Röhrchen mit

zunehmendem Schwellenwert auf (Abb.6, 7, S.18). Die Ursache hierfür ist das verwendete Segmentationsverfahren. Je höher der Schwellenwert gewählt wird, umso weniger Bildpunkte erscheinen in der virtuelle Endoskopie als transparentes Lumen, da nur die Signalintensität der zentraler gelegenen Bildpunkte oberhalb dieses Grenzwertes liegt. Alle anderen umgebenden Bildpunkte werden der das Lumen begrenzenden Röhrenwand zugerechnet. Somit erscheint das Lumen kleiner und der gemessene Innendurchmesser nimmt ab.

Dieser Sachverhalt ist in Abbildung 11 wiedergegeben. Die Signalintensität der Quaderreihen nimmt von 1 nach 3 zu. Bei einem kleinen Schwellenwert würde im virtuell endoskopischen Bild die Quaderreihe 1 als Röhrenwand, die Quaderreihe 2 und 3 als Röhrenlumen transparent erscheinen. Bei einem größeren Schwellenwert dagegen würde im virtuell endoskopischen Bild die Quaderreihe 2 als Röhrenwand und nur noch die Quaderreihe 3 als Röhrenlumen transparent erscheinen. Somit ist das Lumen bei einem großen Schwellenwert methodenbedingt kleiner.

Abbildung 11: drei Gruppen von Bildpunkten mit unterschiedlichen Signalintensitäten

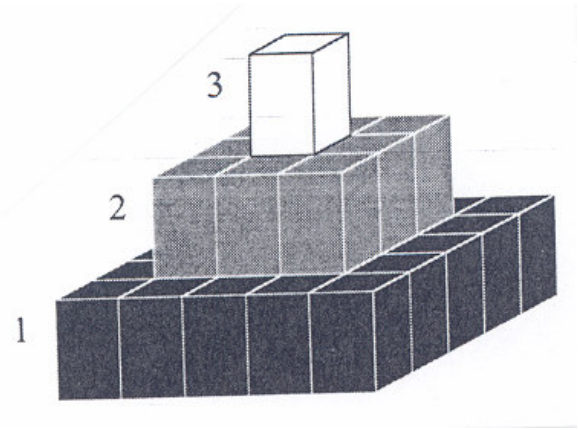

In Abbildung 8 (S.19) sind die Durchschnittswerte der Durchmesser von den vier Konkrementmodellen der Phantomuntersuchung gegenüber dem Schwellenwert aufgetragen. Hier ist zu beobachten, daß im Gegensatz zum Innendurchmesser der Röhren bei größerem

Schwellenwert der Konkrementdurchmesser zunimmt. Die Erklärung hierfür ist, daß bei höherem Schwellenwert die Signalintensität der direkt das Konkrement umgebenden Flüssigkeiten unter diesem Schwellenwert liegt und somit diese Bildpunkte nicht mehr als Lumen transparent, sondern sichtbar und zum Konkrement gehörig erscheinen. Dadurch nimmt der Konkrementdurchmesser bei höherem Schwellenwert zu.

Es ist zu beachten, daß nach allen Segmentationsmethoden und somit auch beim Schwellenwertverfahren nach der Segmentation in der virtuellen Endoskopie die ursprünglichen Daten modifiziert und damit potenziell fehlerbehaftet sind. Als Beispiele sind die Veränderungen der Durchmesser der Röhren und der Konkremente bei verschiedenen Schwellenwerten zu nennen (Abb.6-8, S.18-19). Es ist aber festzuhalten, daß diese Veränderungen in einem Teilbereich der Schwellenwerte sehr gering sind. Um den ermittelten optimalen Schwellenwert von 800 ± 100 (Abb.5, S.17) verändern sich die Konkrementdurchmesser nur im Zehntelmillimeterbereich (Tab.2, S.19).

Auch bei den Röhrendurchmessern sind die Veränderungen im Schwellenwertbereich 800 ± 100 im Zehntelmillimeterbereich (Tab.3, S.19). Prozentual liegen die Abweichungen vom Originaldurchmesser bei 5 %.

Insgesamt konnte durch die vorangegangenen Phantomuntersuchungen die Schwellenwertabhängigkeit der Darstellung in den für die Gallengangsdarstellung realistischen Größenabmessungen aufgezeigt werden. Der Schwellenwertbereich, in dem eine weitgehend realitätsgetreue Abbildung zu erwarten ist, konnte erarbeitet werden.

4.2. Diskussion der Ergebnisse der VMRC

Die VMRC war bei 44 der 45 Patienten technisch machbar, das ergibt eine Darstellungsrate von 97,8 %. Bei einer Patientin mit einem Gallenausgußstein war die VMRC nicht durchführbar. In der Arbeit von Dubno et al zur VMRC konnten der rechte und linke Ductus hepaticus, der DHC, der Ductus choledochus und die Papillenregion ab einem Durchmesser von 4 mm dargestellt werden (Dubno, 1998, S.1548). Die verwendete Schichtdicke für die MRC lag bei 2,5-3 mm (Dubno, 1998, S.1547). In der Arbeit von Neri et al zur VMRC konnten von 43 Patienten nur bei 27 (63 %) der Normalbefund virtuell endoskopisch dargestellt werden (Neri, 1999, S. 291). Dagegen konnten bei allen 77 Patienten mit Dilatation der Gänge aussagekräftige virtuelle Ansichten generiert werden (Neri, 1999, S. 291). Die verwendete Schichtdicke für die MRC lag in dieser Studie bei 3 mm (Neri, 1999, S. 289).

In der vorliegenden Arbeit liegt die effektive Schichtdicke der MRC Untersuchung bei 1 mm. Die Darstellbarkeit der Gallengänge von der Papille bis in die Ducti hepatici dexter et sinister war in der VMRC stets gegeben. Die virtuell endoskopische Darstellung von weiteren intrahepatischen Ästen neben den beiden Hauptästen war von der Signalintensität des MRC-Datensatzes in diesem anatomischen Bereich abhängig, meistens aber wegen der Kleinheit der abzubildenden Strukturen und Unterschreitung des Auflösungsvermögens der virtuellen Renkonstruktion von 4,1 mm (S.25) in dieser Studie nicht möglich.

Bei vier Patienten wurde bei der Erstellung der VMRC wegen Schwankungen der Signalintensität in der MRC vom in der Phantomuntersuchung ermitteltem Schwellenwert von 800 abgewichen. In Abbildung 12 (S.29) kommt es bei einem Schwellenwert von 800 zu einem Artefakt in der VMRC, wo die Wand zwischen dem Hauptgallengang und dem

Zystikusgang durchgängig erscheint. Erst bei einem höheren Schwellwert von 1200 kam die Wand zwischen Hauptgallengang und Zystikusgang zur Darstellung.

Abbildung 12: Artefakt; DHC-Wand nicht durchgängig virtuell rekonstruiert, Blick auf den dahinterliegenden Ductus cysticus

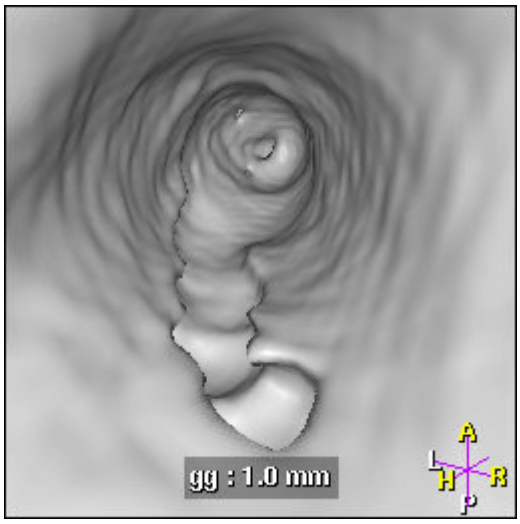

Dubno et al konnten durch Hinzunahme der VMRC in die Befundung der MRC eine Erhöhung der Sensitivität von lediglich 92 % auf 94 %, jedoch eine Erhöhung der Spezifität von 78 % auf 89 % erzielen (Dubno, 1998, S.1548). In dieser Studie ergab sich keine Verbesserung der Sensitivität der MRC für Stenosen und Konkremente durch Hinzunahme der VMRC in die Befundung. Durch Veränderung einer Diagnose von zweitgradiger Stenosierung zum Normalbefund nach Hinzuziehung der virtuell endoskopischen Ansichten wurde die Spezifität der MRC von 83 % auf 92 % erhöht (Tab.4, S.21). Dies erscheint jedoch bei einem Fall nicht repräsentativ, zumal der Stenosegrad durch die VMRC ansonsten eher überschätzt wurde (Tab.5, S.24).

Die Schwierigkeit der Erkennung von Stenosen in der VMRC liegt zum einen darin, daß bei Papillenstenosen in der VMRC nicht zwischen dem natürlichen Ende des Ganges und einer

Stenose unterschieden werden kann (Abb.13). Zum anderen gibt es bei der Erkennung von Stenosen in der Endoskopie ein rein optisches Problem. In Abbildung 14 sind zwei Röhren in Außen- und Innenansicht dargestellt Die Röhre im Bild rechts soll eine Stenose darstellen und ist hierzu trichterförmig. Die endoskopische Ansicht beider Röhren ist jedoch sehr ähnlich und die stenotische Röhre ist von der normalen Röhre schwer zu unterscheiden.

Abbildung 13: Blick auf die Papille

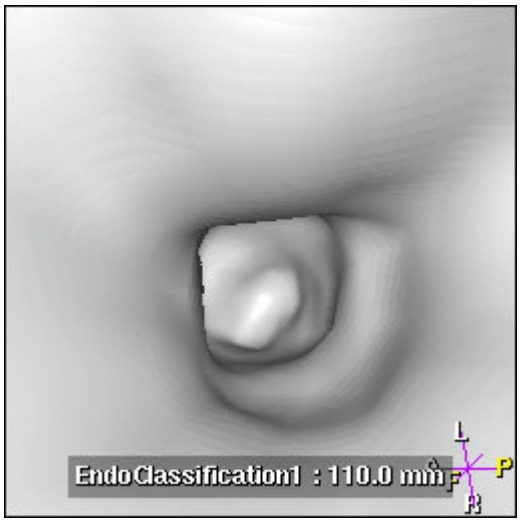

Abbildung 14: endoskopischer Blick auf normale (links) und stenotische Röhre (rechts)

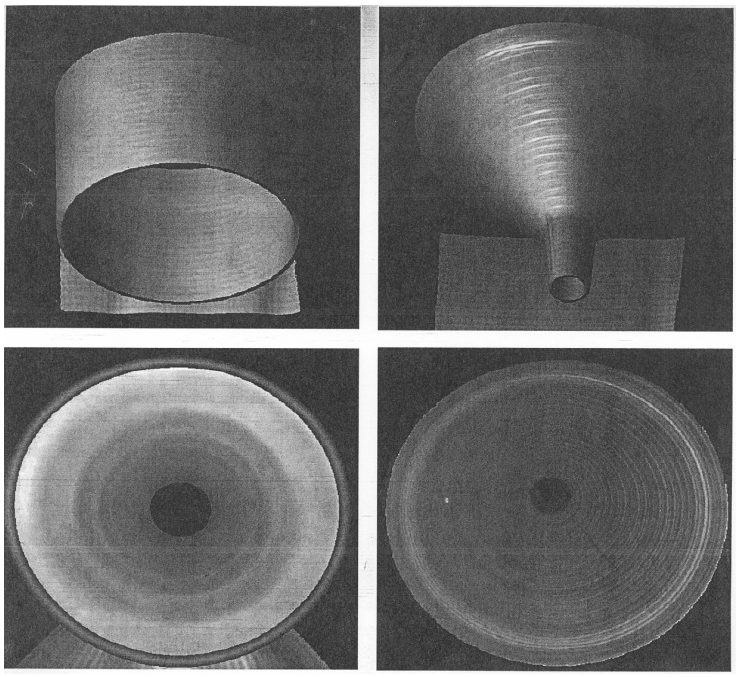

In einer prospektiven Studie mit 65 Patienten zur Erkennung von Gallengangssteinen in der VMRC wurde eine Sensitivität von 71 % und eine Spezifität von 91 % erreicht (Simone, 2004, S.86). In dieser Arbeit lag die Sensitivität bei 55 %, die Spezifität bei 92 % (Tab.4, S.21). Die Erkennbarkeit von ERCP Befunden in der VMRC war besonders bei präpapillär gelegenen Gallengangspathologien eingeschränkt, da in der virtuellen Ansicht das natürliche Gangende von einem Gangabbruch durch ein größeres Konkrement oder eine vollständige Stenosierung nicht unterschieden werden konnte. Ein Konkrement wiederum ist in Abhängigkeit von der Größe auch nicht immer sicher von einer Gangunregelmäßigkeit, einer Vorwölbung oder einer Falte zu unterscheiden. 4 von 5 in der VMRC nicht erkannten Konkrementen (Tab.4, S.21) waren im distalen DHC gelegen. Beispielhaft ist in der Abbildung 15-a (S.32) ein distal im DHC liegendes Konkrement in der VMRC dargestellt. Das Konkrement füllt den ganzen Gang bis auf ein kleines Restlumen aus. Bei alleiniger Betrachtung dieses Bildes in der VMRC wäre es schwierig die richtige Diagnose zu stellen, weil auch eine subtotale Stenose ein ähnliches virtuell endoskopisches Bild ergeben würde. Umgekehrt kann ein den Gallengang vollständig ausfüllendes Konkrement in der virtuell endoskopischen Ansicht wie eine komplette Stenosierung imponieren. Nur durch die parallele Betrachtung des koronaren 3-D-TSE Bildes (Abb.15-b, S.32) neben dem virtuell endoskopischen Bild ist dann eine eindeutige Zuordnung möglich.

Abbildung 15-a: distaler Gallengangstein in der VMRC

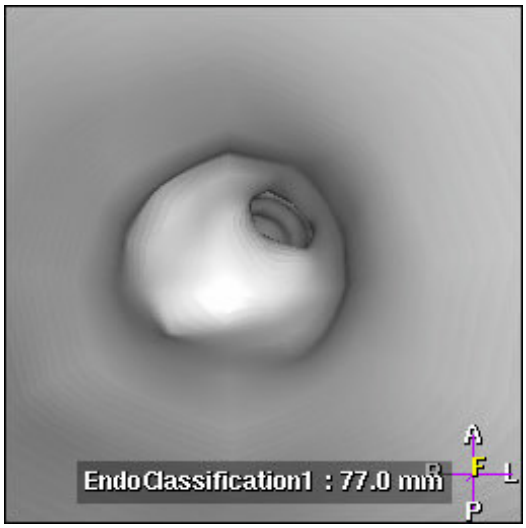

Abbildung 15-b: koronares MRC 3-D-TSE Bild von Abb. 15a mit distalem Gallengangstein

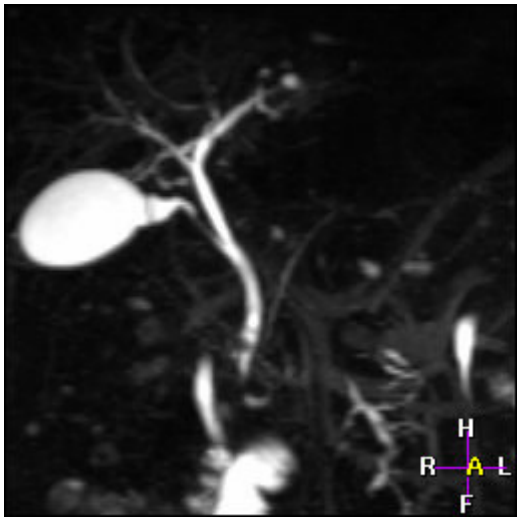

Bei zwei Patienten mit biliodigestiver Anastomose, wo die ERCP nicht durchführbar war konnte in der MRC und VMRC einmal ein Normalbefund (Abb.16, S.33) und einmal eine zweitgradige Stenosierung in der MRC und ein Gangabbruch in der VMRC im mittleren DHC dargestellt werden. Die Beurteilung von Anastomosenstenosen mit der MRC ist oft schwierig. Das intrahepatische Gallengangssystem ist bei diesen Patienten häufig unspezifisch erweitert und eine Dilatation ist somit als Prädiktor für eine Anastomosenstenose ungeeignet. In virtuellen Ansichten wurde ebenfalls der Stenosegrad häufig überinterpretiert (Tab.5,

S.24). Der diagnostische Wert virtueller Ansichten bei schwierigen anatomischen Verhälnissen läßt sich anhand der geringen Fallzahl nicht abschließend beurteilen.

Abbildung 16: Blick auf biliodigestive Anastomose in der VMRC

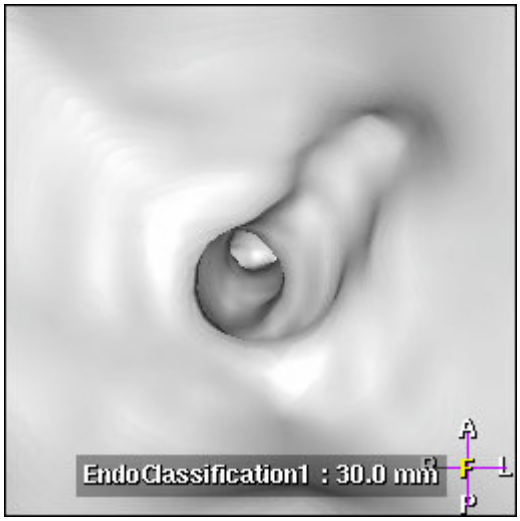

Die Stenosegrade wurden in der VMRC durch Ausmessung der Gangdurchmesser vor und in der Stenose bestimmt. Die Vergleichbarkeit mit den Stenosegraden in der ERCP und MRC, wo Außenansichten verwendet werden ist beschränkt. In Tabelle 5 (S.24) ist aber neben der Überinterpretierung der Stenosegrade die Häufigkeit der kompletten Verschlüsse in der VMRC auffallend. Die Ursache liegt an dem in Stenosenbereichen vorliegenden geringen Gangdurchmessern, wo die Auflösungsgrenze der VMRC von 4,1 mm (S.25) häufig unterschritten wird.

Für eine hohe Qualität von dreidimensionalen virtuellen Rekonstruktionen ist ein annähernd isotroper MRC Datensatzes erforderlich. In einigen VMRC Bildern (Abb.13, S.30) sind entlang der Rekonstruktionsachse Rillenbildungen zu beobachten. Diese Stufenartefakte sind bei einer höheren Datensatzisotropie mit gleich hoher Auflösung in allen drei Raumachsen zu vermeiden (Shin, 2000, S.304). In unserem MRC Datensatz ist in der koronaren Ebene die

Auflösung in der x- und y-Achse bei 1,37 mm. Die Auflösung in der z-Achse liegt entsprechend der Schichtdicke bei 1 mm. Dadurch haben die einzelnen Voxel eine Quaderform und nicht die optimale Würfelform. Zu künftigen VMRC Verfahren sollten deshalb MRC-Datensätze mit einer Schichtdicke unter 1 mm und durch eine geeignete Auswahl der FOV und Matrix eine im selben Bereich liegende Voxelbreite verwendet werden. Es ist aber festzuhalten, daß in der virtuellen Endoskopie auch kleinste Strukturen anhand ihrer räumlichen Ausdehnung in Volumendaten erkannt werden. Dagegen werden in der konventionellen Endoskopie viele Strukturen, die eine kleine Ausdehnung besitzen, durch ihre farbliche oder texturelle Absetzung erkannt.

In der vorliegenden Arbeit war die Darstellung des normalen, nicht pathologisch veränderten Gallengangs mit der VMRC im Vergleich zu ERC und MRC zuverlässig möglich. Die Schwierigkeiten der MRC bei der Differentialdiagnose intraluminaler Füllungsdefekte wie Gallengangssteine, Polypen und Tumoren und bei Pathologien im Bereich der Papille bestehen im selben Ausmaß auch für die virtuellen Ansichten. Die VMRC ist ein weiterer Darstellungsmodus, welcher aber prinzipiell keinen höheren Informationsgehalt als der primäre MRC-Datensatz bietet. In dieser Studie wurde die Sensitivität der MRC für diese Gallengangspathologien durch Hinzunahme der VMRC nicht erhöht.

5. Zusammenfassung

In der vorliegenden Studie wurde die Durchführbarkeit und diagnostische Wertigkeit von aus MRC-Datensätzen generierten virtuell endoskopischen Cholangioskopien (VMRC) untersucht. Es wurde anhand einer Phantomuntersuchung gezeigt, daß durch die sekundäre Nachverarbeitung eines 3D-MR-Datensatzes realitätsgetreue, virtuell endoskopische Ansichten erstellt werden können. Die Phantomstrukturen wurden mit einer hohen Genauigkeit dargestellt. Nur die kleinsten, elliptischen Kugeln mit einem Durchmesser von 3,5 mm kamen virtuell in Form von Falten zur Darstellung.

Die VMRC aus MRC-Datensätzen war bei 44 von 45 Patienten (97,8 %) durchführbar. Die Darstellung des normalen, nicht pathologisch veränderten Gallengangs mit der VMRC war im Vergleich zu ERC und MRC zuverlässig möglich. Die Schwierigkeiten der MRC bei der Differentialdiagnose intraluminaler Füllungsdefekte wie Gallengangssteine, Polypen und Tumoren und bei Pathologien im Bereich der Papille bestehen im selben Ausmaß auch für die VMRC. Sie bietet einen weiteren Darstellungsmodus für einen MRC-Datensatz. Die sekundäre Nachverarbeitung bietet jedoch prinzipiell keinen höheren Informationsgehalt als der primäre Datensatz. In dieser Studie wurde die Sensitivität der MRC für diese Gallengangspathologien durch Hinzunahme der VMRC nicht erhöht.

Technische Verbesserungen werden in Zukunft auch die diagnostische Sicherheit der MRC erhöhen können. Inwieweit dies einen spezifisch höheren Wert für die VMRC ergibt ist fraglich. Jedoch werden mit weiteren Entwicklungen in der MR-Technik und der Nachverarbeitungssoftware virtuelle Ansichten schneller zu erstellen sein. Die aktuelle Bearbeitungszeit von 10 Minuten für die Erstellung der VMRC könnte damit virtuell endoskopischen real-time Ansichten weichen.

6. Literaturverzeichnis

1. Barish, M.A., Yucel, E.K., Ferrucci, J.T.
   Magnetic Resonance Cholangiopancreatography
   N Engl J Med 341 (1999) 258-264

2. Barish, M.A., Yucel, E.K., Soto, J.A., Chuttani, R., Ferrucci, J.T.
   MR Cholangiopancreatography: Efficacy of Three-Dimensional Turbo Spin-Echo Technique
   AJR 165 (1995) 295-300

3. Bilbao, M.K., Dotter, C.T., Lee, T.G., Katon, R.M.
   Complications of Endoscopic Retrograde Cholangiopancreatography (ERCP)
   Gastroenterology 70 (1976) 314-320

4. Brugge, W.R., Van Dam, J.
   Pancreatic and Biliary Endosopy
   N Engl J Med 341 (1999) 1808-1816

5. Classen, M., Frühmorgen, P., Kozu, T., Demling, L.
   Endoscopic-radiological demonstration of biliodigestive fistulas
   Endoscopy 3 (1971) 138-142

6. Demartines, N., Eisner, L., Schnabel, K., Fried, R., Zuber, M., Harder, F.
Evaluation of Magnetic Resonance Cholangiography in the Management of Bile Duct Stones
Arch Surg 135 (2000) 148-152

7. Dubno, B., Debatin, J.F., Luboldt, W., Schmidt, M., Hany, T.F., Bauerfeind, P.
Virtual MR Cholangiography
Am J Roentgenol 171 (1998) 1547-1550

8. Fishman, E.K., Magid, D., Ney, D.R., Chaney, E.L., Pizer, S.M., Rosenman, J.G., Levin, D.N., Vannier, M.W., Kuhlman, J.E., Robertson, D.D.
Three-dimensional Imaging
Radiology 181 (1991) 321-337

9. Freeman, M.L.
Adverse Outcomes of Endoscopic Retrograde Cholangiopancreatography
Reviews in Gastroenterological Disorders 2 (2002) 147-168

10. Freeman, M.L., DiSario, J.A., Nelson, D.B., Fennerty, M.B., Lee, J.G., Bjorkmann, D.J., Overby, C.S., Aas, J., Ryan, M.E., Bochna, G.S., Shaw, M.J., Snady, H.W., Erickson, R.V., Moore, J.P., Roel, J.P.
Risk factors for post-ERCP pancreatitis: a prospective, multicenter study
Gastrointest Endosc 54 (2001) 425-434

11. Freeman, M.L., Nelson, D.B., Sherman, S., Haber, G.B., Herman, M.E., Dorsher, P.J., Moore, J.P., Fennerty, M.B., Ryan, M.E., Shaw, M.J., Lande, J.D., Pheley, A.M.
Complications of Endoscopic Biliary Sphincterotomy
N Engl J Med 335 (1996) 909-918

12. Fulcher, A.S., Turner, M.A., Franklin, K.J., Shiffman, M.L., Sterling, R.K., Luketic, V.A.C., Sanyal, A.J.
Primary Sclerosing Cholangitis: Evaluation with MR Cholangiography-A Case-Control Study
Radiology 215 (2000) 71-80

13. Guibaud, L., Bret, P.M., Reinhold, C., Atri, M., Barkun, A.N.
Bile Duct Obstruction and Choledocholithiasis: Diagnosis with MR Cholangiography
Radiology 197 (1995) 109-115

14. Kats, J., Kraai, M., Dijkstra, A.J., Koster, K., ter Borg, F., Hazenberg, H.J.A., Eeftinck Schattenkerk, M., Ziedses des Plantes, B.G., Eddes, E.H.
Magnetic Resonance Cholangiopancreaticography as a Diagnostic Tool for Common Bile Duct Stones
Dig Surg 20 (2003) 32-37

15. Laghi, A., Pavone, P., Catalano, C., Rossi, M., Panebianco, V., Alfani, D., Passariello, R.
MR Cholangiography of Late Biliary Complications After Liver Transplantation
AJR 172 (1999) 1541-1546

16. Lee, M.-G., Lee, H.-J., Kim, M.H., Kang, E.M., Kim, J.H., Lee, S.G., Kim, P.N., Ha, H.K., Auh, Y.H.
Extrahepatic Biliary Diseases: 3D MR Cholangiopancreatography Compared with Endoscopic Retrograde Cholangiopancreatography
Radiology 202 (1997) 663-669

17. Liu, T.H., Consorti, E.T., Kawashima, A., Ernst, R.D., Black, C.T., Greger, P.H., Fischer, R.P., Mercer, D.W.
The Efficacy of Magnetic Resonance Cholangiography for the Evaluation of Patients with Suspected Choledocholithiasis Before Laparoscopic Cholecystectomy
Am J Surg 178 (1999) 480-484

18. Lomas, D.J., Bearcroft, P.W.P., Gimson, A.E.
MR cholangiopancreatography: prospective comparison of a breath-hold 2D projection technique with diagnostic ERCP
Eur Radiol 9 (1999) 1411-1417

19. Loperfido, S., Angelini, G., Benedetti, G., Chilovi, F., Costan, F., De Berardinis, F., De Bernardin, M., Ederle, A., Fina, P., Fratton, A.
Major early complications from diagnostic and therapeutic ERCP: a prospective multicenter study
Gastrointest Endosc 48 (1998) 1-10

20. Masci, E., Toti, G., Mariani, A., Curioni, S., Lomazzi, A., Dinelli, M., Minoli, G., Crosta, C., Comin, U., Fertitta, A., Prada, A., Rubis Passoni, G., Testoni, P.A.
Complications of Diagnostic and Therapeutic ERCP: A Prospective Multicenter Study
Am J Gastroenterol 96 (2001) 417-423

21. Neri, E., Boraschi, P., Braccini, G., Caramella, D., Gigoni, R., Perri, G., Lencioni, R., Bartolozzi, C.
MR virtual endoscopy of the pancreaticobiliary tract: a feasible technique?
Abdom Imaging 24 (1999) 289-291

22. Oi, J., Kobayashi, S., Takemoto, T.
Endoscopic pancreato-cholangiography
Endoscopy 2 (1970) 103

23. Rodenwaldt, J., Schorn, C., Grabbe, E.
Virtuelle Endoskopie der oberen Luftwege mit der Spiral-CT
Radiologe 40 (2000) 233-239

24. Rösch, T., Meining, A., Frühmorgen, S., Zillinger, C., Schusdziarra, V., Hellerhoff, K., Classen, M., Helmberger, H.
A prospective comparison of the diagnostic accuracy of ERCP, MRCP, CT, and EUS in biliary strictures
Gastrointest Endosc 55 (2002) 870-876

25. Rogalla, P., Terwisscha van Scheltinga, J., Hamm, B., Aschoff, A.J., Bartram, C.I., Fleiter, T.R., Gottschalk, S., Klingebiel, R., Meiri, N., Merkle, E.M., Wiese, T.H., Wisianowsky, C.
Virtual Endoscopy and Related 3D Techniques
Springer-Verlag , Berlin Heidelberg New York 2001; 17-222

26. Simone, M., Mutter, D., Rubino, F., Dutson, E., Roy, C., Soler, L., Marescaux, J.
Three-dimensional virtual cholangioscopy: a reliable tool for the diagnosis of common bile duct stones
Ann Surg 240 (2004) 82-88

27. Shin, H., Stamm, G., Högemann, D., Galanski, M.
Grundregeln der Datenakquisition und Datennachverarbeitung für die Erstellung hochwertiger virtueller Modelle
Radiologe 40 (2000) 304-312

28. Soto, J.A., Barish, M.A., Alvarez, O., Medina, S.
Detection of Choledocholithiasis with MR Cholangiography: Comparison of Three-dimensional Fast Spin-Echo and Single- and Multisection Half-Fourier Rapid Acqusition with Relaxation Enhancement Sequences
Radiology 215 (2000) 737-745

29. Soto, J.A., Barish, M.A., Yucel, E.K., Siegenberg, D., Ferrucci, J.T., Chuttani, R.
Magnetic Resonance Cholangiography: Comparison with Endoscopic Retrograde Cholangiopancreatography
Gastroenterology 110 (1996) 589-597

30. Soto, J.A., Yucel, E.K., Barish, M.A., Chuttani, R., Ferrucci, J.T.
MR Cholangiopancreatography after Unsuccessful or Incomplete ERCP
Radiology 199 (1996) 91-98

31. Terwisscha van Scheltinga
Technical Background
Virtual Endoscopy and Related 3D Techniques
Rogalla, P., Terwisscha van Scheltinga, J., Hamm, B.
Springer-Verlag
Berlin Heidelberg New York 2001; 1-16

32. Varghese, J.C., Farrell, M.A., Courtney, G., Osborne, H., Murray, F.E., Lee, M.J.
A Prospective Comparison of Magnetic Resonance Cholangiopancreatography with Endoscopic Retrograde Cholangiopancreatography in the Evaluation of Patients with Suspected Biliary Tract Disease
Clinical Radiology 54 (1999) 513-520

33. Vitellas, K.M., Enns, R.A., Keogan, M.T., Freed, K.S., Spritzer, C.E., Baillie, J., Nelson, R.C.
Comparison of MR Cholangiopancreatographic Techniques with Contrast-Enhanced Cholangiography in the Evaluation of Sclerosing Cholangitis
AJR 178 (2002) 327-334

34. Wallner, B.K., Schumacher, K.A., Weidenmaier, W., Friedrich, J.M.
Dilated biliary tract: evaluation with MR cholangiography with a T2-weighted contrast-enhanced fast sequence
Radiology 181 (1991) 805-808

35. Wright, B.E., Cass, O.W., Freeman, M.L.
ERCP in patients with long-limb Roux-en-Y gastrojejunostomy and intact papilla
Gastrointest Endosc 56 (2002) 225-232

36. Zidi, S.H., Prat, F., Guen, O.L., Rondeau, Y., Pelletier, G.
Performance characteristics of magnetic resonance cholangiography in the staging of malignant hilar strictures
Gut 46 (2000) 103-106

7. Danksagung

Ich danke dem Direktor des Instituts für Röntgendiagnostik des Klinikums rechts der Isar der Technischen Universität München, Herrn Professor Dr. med. Ernst J. Rummeny, für die freundliche Überlassung des Themas dieser interessanten Dissertation.

Besonders herzlich bedanke ich mich bei meiner Betreuerin Frau Dr. med. Karin Hellerhoff für Ihr Engagement bei der Verwirklichung dieser Dissertation.

An dieser Stelle möchte ich mich auch bei meiner Frau Halise Aratma und meinen Eltern Nadide und Halil Aratma für Ihre stetige Unterstützung bedanken.

8. Lebenslauf

Angaben zur Person

Name:	Selim Aratma
Wohnort:	Füssenerstr. 24, 86163 Augsburg
Geburtstag:	05.07.1976
Geburtsort:	Augsburg
Familienstand:	verheiratet (Halise Aratma, geb. Besikkaya, Pharmaziestudentin)
	1 Kind
Staatsbürgerschaft:	deutsch

Schulbildung

09.1982 – 07.1986	Spicherer Volksschule Augsburg
09.1986 – 06.1995	Holbein-Gymnasium Augsburg
Mai 1995	Abitur (1,4)

Berufsausbildung

04.1996 - 03.1998	Vorklinisches Studium
	Ludwig-Maximilians-Universität München
März 1998	Physikum (2,0)
04.1998 - 05.2002	Klinisches Studium
	Technische Universität München
März 1999	1. Staatsexamen (2,0)
März 2001	2. Staatsexamen (1,6)
Mai 2002	3. Staatsexamen (2,0),
	Gesamtnote Ärztliche Prüfung 1,83
07.2002 – 12.2003	Arzt im Praktikum in der Kardiologischen Klinik im Klinikum rechts der Isar und im Deutschen Herzzentrum München
seit Januar 2004	Assistenzarzt in der Inneren Abteilung im Kreiskrankenhaus Schrobenhausen

Augsburg, 22. November 2005

9. Anhang

I – IV: Meßergebnisse der Phantomuntersuchungen

V – VI: VMRC Auswertungsprotokoll

Tabelle A: Messungen im Kunststoffröhrchen 1; die Maßeinheit ist Millimeter, die genaueste Messung ist hervorgehoben, die Ergebnisse innerhalb eines Schwellenwertbereiches wurden mit dem kleinsten Wert beginnend wiedergegeben:

Schwellenwert	**400**	**500**	**600**	**700**	**800**	**900**	**1000**	**1100**	**1200**
Innendurchmesser Röhre 1 Spitze (**6,9 mm**)									
Messung 1	7,3	7,1	6,9	6,1	5,9	6,3	5,6	3,8	3,6
Messung 2	7,7	7,3	7,1	6,4	7,4	6,7	7	4,3	6
Messung 3	10	9,5	9,3	7,3	8,8	8,7	8,2	5,8	6,1
Durchschnitt (1-3)	8,3	8,0	7,8	6,6	7,4	7,2	**6,9**	4,6	5,2
Innendurchmesser Röhre 1 Körper (**14,3 mm**)									
Messung 1	15,5	15,3	14,8	14,4	14,1	13,9	13,6	13,3	13,1
Messung 2	15,6	15,3	15	14,7	14,4	14	13,7	13,4	13,1
Messung 3	16	15,4	15,2	14,8	14,5	14,2	13,8	13,5	13,2
Durchschnitt (1-3)	15,7	15,3	15,0	14,6	**14,3**	14,0	13,7	13,4	13,1
Durchmesser Kugel 1 (**7,2 mm**)									
Messung 1	6,1	6,9	6,7	7	6,8	7,1	7,3	7,4	7,6
Messung 2	7	7	7,1	7,4	7,3	7,1	7,8	7,8	7,8
Durchschnitt (1-2)	6,6	7,0	6,9	**7,2**	7,1	7,1	7,6	7,6	7,7

Tabelle B: Messungen im Kunststoffröhrchen 3; die Maßeinheit ist Millimeter, die genaueste Messung ist hervorgehoben, die Ergebnisse innerhalb eines Schwellenwertbereiches wurden mit dem kleinsten Wert beginnend wiedergegeben:

Schwellenwert	**400**	**500**	**600**	**700**	**800**	**900**	**1000**	**1100**	**1200**
Innendurchmesser Röhre 3 Spitze (**6,9 mm**)									
Messung 1	6,9	6,1	6,1	5,8	5,6	5,4	5	5,1	4,6
Messung 2	7,3	7,1	6,5	6,2	5,8	5,7	5,7	5,2	5,3
Messung 3	10	9,3	6,8	6,3	6,2	6	6,3	5,6	5,3
Durchschnitt (1-3)	8,1	7,5	**6,5**	6,1	5,9	5,7	5,7	5,3	5,1
Innendurchmesser Röhre 3 Körper (**14,3 mm**)									
Messung 1	15	14,6	14,1	14,1	13,7	13,5	13,3	13	12,7
Messung 2	15,6	15,7	15,6	15,4	14,8	14,2	13,8	13,7	13,1
Messung 3	15,8	16,3	16,3	15,6	15,1	15,4	14,5	14,6	13,7
Durchschnitt (1-3)	15,5	15,5	15,3	15,0	14,5	**14,4**	13,9	13,8	13,2
Durchmesser Kugel 3 (**3,5 mm**)									
Messung 1	3,8	3,6	3,8	3,8	4	4	4,2	4	4,1
Messung 2	4,2	4,2	4,4	4,4	4,2	4,5	4,9	5	4,9
Durchschnitt (1-2)	4,0	**3,9**	4,1	4,1	4,1	4,3	4,6	4,5	4,5

Tabelle C: Messungen im Kunststoffröhrchen 4; die Maßeinheit ist Millimeter, die genaueste Messung ist hervorgehoben, die Ergebnisse innerhalb eines Schwellenwertbereiches wurden mit dem kleinsten Wert beginnend wiedergegeben:

Schwellenwert	**400**	**500**	**600**	**700**	**800**	**900**	**1000**	**1100**	**1200**
Innendurchmesser Röhre 4 Spitze (**6,9 mm**)									
Messung 1	8,6	8,2	7,7	7,5	6,5	6,3	6,1	5,6	5,2
Messung 2	8,8	8,4	8	7,6	7,1	6,7	6,1	5,7	5,3
Messung 3	8,8	8,5	8,3	7,8	7,8	6,8	6,5	6,2	5,9
Durchschnitt (1-3)	8,7	8,4	8,0	7,6	**7,1**	6,6	6,2	5,8	5,5
Innendurchmesser Röhre 4 Körper (**9,8 mm**)									
Messung 1	10,6	10,5	10,4	9,9	9,9	9,7	9,3	8,9	8,6
Messung 2	11,6	11,1	10,8	10,3	10,3	9,8	9,3	9	8,7
Messung 3	11,7	11,8	11,7	11,2	10,8	10,9	10	10,2	9,7
Durchschnitt (1-3)	11,3	11,1	11,0	10,5	10,3	**10,1**	**9,5**	9,4	9,0
Durchmesser Kugel 4 (**7,7 mm**)									
Messung 1	6,8	6,4	6,5	6,7	7,6	8	8	8	8
Messung 2	8,4	8,7	8,3	8,3	8,1	8,3	8,9	8,5	8,1
Durchschnitt (1-2)	**7,6**	**7,6**	7,4	7,5	7,9	8,2	8,5	8,3	8,1

Tabelle D: Messungen im Kunststoffröhrchen 5; die Maßeinheit ist Millimeter, die genaueste Messung ist hervorgehoben, die Ergebnisse innerhalb eines Schwellenwertbereiches wurden mit dem kleinsten Wert beginnend wiedergegeben:

Schwellenwert	**400**	**500**	**600**	**700**	**800**	**900**	**1000**	**1100**	**1200**
Innendurchmesser Röhre 5 Spitze (**6,9 mm**)									
Messung 1	8,2	7,7	7,3	7	6,5	6,4	6,3	5,6	5,4
Messung 2	8,5	7,8	7,5	7,3	7	6,6	6,4	6	5,7
Messung 3	8,6	8,3	8,3	7,7	7,5	7,2	6,8	7,2	6,3
Durchschnitt (1-3)	8,4	7,9	7,7	7,3	**7,0**	6,7	6,5	6,3	5,8
Innendurchmesser Röhre 5 Körper (**9,8 mm**)									
Messung 1	10,7	10,4	10,2	10	9,7	9,5	9,2	9	8,5
Messung 2	11	10,7	10,3	10	9,8	9,5	9,2	9	8,6
Messung 3	11,1	10,8	10,6	10,2	9,9	9,6	9,3	9,1	8,7
Durchschnitt (1-3)	10,9	10,6	10,4	10,1	**9,8**	9,5	9,2	9,0	8,6
Durchmesser Kugel 5 (**7,2 mm**)									
Messung 1	5	6	6,4	6,6	6,8	7	7,3	7,4	7,3
Messung 2	5,5	6,2	6,7	6,6	7	7,4	7,8	7,7	8,1
Durchschnitt (1-2)	5,3	6,1	6,6	6,6	6,9	**7,2**	7,6	7,6	7,7

Virtuelle Magnetresonanz Cholangioskopie (VMRC) Auswertungsprotokoll

Patientendaten:

_____ Name, Vorname _____ Geburtsdatum _____ Patientennummer

❒ keine virtuelle Sequenz erstellbar, weil: _____

1. Pathologie biliäres System ERCP

❒ nicht durchführbar
❒ Normalbefund
❒ Normvariante
❒ Isolierte Dilatation des DHC
❒ Stenose/Abbruch:
Länge_____mm
Stenosegrad:_____
Stenosedurchmesser: ___
Lokalisation: _____
❒ Konkremente:
Anzahl:_____
Max. Ø: _____mm
Lokalisation: _____

2. Pathologie biliäres System MRCP

❒ schlechte Bildqualität
❒ Normalbefund
❒ Normvariante
❒ Isolierte Dilatation des DHC
❒ Stenose/Abbruch:
Länge_____mm
Stenosegrad:_____
Stenosedurchmesser: ___
Lokalisation: _____
❒ Konkremente:
Anzahl:_____
Max. Ø: _____mm
Lokalisation: _____

3. Pathologie biliäres System VMRC

❒ schlechte Bildqualität
❒ Normalbefund
❒ Normvariante
❒ Isolierte Dilatation des DHC
❒ Stenose/Abbruch:
Länge_____mm
Stenosegrad:_____
Stenosedurchmesser: ___
Lokalisation: _____
❒ Konkremente:
Anzahl:_____
Max. Ø: _____mm
Lokalisation: _____

4. Diagnose biliäres System ERCP

❒ Normalbefund
❒ Konkremente
❒ vermutlich benigne Stenose
❒ Stenose unklarer Dignität
 ❒ intrahepatisch
 ❒ Hilus, Bismuth:_____
 ❒ Hauptgallengang
 ❒ Papille
❒ vermutlich maligne Stenose
 ❒ intrahepatisch
 ❒ Hilus, Bismuth:_____
 ❒ Hauptgallengang
 ❒ Papille
endoskopische Drainage sinnvoll: ❒ rechts ❒ links ❒ DHC

5. Diagnose biliäres System MRCP

❒ Normalbefund
❒ Konkremente
❒ vermutlich benigne Stenose
❒ Stenose unklarer Dignität
 ❒ intrahepatisch
 ❒ Hilus, Bismuth:_____
 ❒ Hauptgallengang
 ❒ Papille
❒ vermutlich maligne Stenose
 ❒ intrahepatisch
 ❒ Hilus, Bismuth:_____
 ❒ Hauptgallengang
 ❒ Papille
endoskopische Drainage sinnvoll: ❒ rechts ❒ links ❒ DHC

6. Diagnose biliäres System MRCP+VMRC

❒ Normalbefund
❒ Konkremente
❒ vermutlich benigne Stenose
❒ Stenose unklarer Dignität
 ❒ intrahepatisch
 ❒ Hilus, Bismuth:_____
 ❒ Hauptgallengang
 ❒ Papille
❒ vermutlich maligne Stenose
 ❒ intrahepatisch
 ❒ Hilus, Bismuth:_____
 ❒ Hauptgallengang
 ❒ Papille
endoskopische Drainage sinnvoll: ❒ rechts ❒ links ❒ DHC

7. Zusatzangaben

1. Ist die VMRC technisch machbar ? ❒ ja ❒ nein

2. Sind die Befunde aus einer ERCP/MRCP nachvollziehbar ?
❒ ja ❒ nein

3. Wäre der Befund alleine durch die VMRC sicher dargestellt ?
❒ ja ❒ nein

4. Bietet die VMRC Zusatzinformationen ? ❒ ja ❒ nein

   Wenn ja, welche: _____

5. Ist die Fragestellung geeignet für die VMRC ? ❒ ja ❒ nein

6. Wäre ein falsch positives Ergebnis gemeinsam mit der VMRC zu vermeiden ?
❒ ja ❒ nein

7. Wäre ein falsch negatives Ergebnis gemeinsam mit der VMRC zu vermeiden ?
❒ ja ❒ nein

8. Schwellenwert: _____

9. Bearbeitungszeit: _____min

_____	_____	_____
Datum	Name	Unterschrift