DAS EINHEILUNGSVERHALTEN VON EXTRACORPORAL BESTRAHLTEN BZW. AUTOKLAVIERTEN KORTIKALEN AUTOTRANSPLANTATEN BEIM HUND UNTER BESONDERER BERÜCKSICHTIGUNG DES OSTEOSYNTHESE-VERFAHRENS

ALEXANDER CHRISTOPH SIGEL

Abteilung für Unfallchirurgie der Chirurgischen Klinik und Poliklinik
der Technischen Universität München
Klinikum rechts der Isar

(Vorstand: Univ.-Prof. Dr. St. Freiherr von Gumppenberg-Pöttmeß-Oberbrennberg)

DAS EINHEILUNGSVERHALTEN VON EXTRACORPORAL BESTRAHLTEN BZW. AUTOKLAVIERTEN KORTIKALEN AUTOTRANSPLANTATEN BEIM HUND UNTER BESONDERER BERÜCKSICHTIGUNG DES OSTEOSYNTHESE-VERFAHRENS

Alexander Christoph Sigel

Vollständiger Abdruck der von der Fakultät für Medizin der Technischen Universität München zur Erlangung des akademischen Grades eines

Doktors der Medizin

genehmigten Dissertation.

Vorsitzender: Univ.- Prof. Dr. D. Neumeier

Prüfer der Dissertation:
1. apl. Prof. Dr. H.-M. A. Scherer
2. Univ.- Prof. Dr. St. Freiherr von Gumppenberg-Pöttmeß-Oberbrennberg

Die Dissertation wurde am 27.03.2003 bei der Technischen Universität München eingereicht und durch die Fakultät für Medizin am 12.11.2003 angenommen.

Meiner Familie in Liebe und Anerkennung gewidmet

Inhaltsverzeichnis

Kapitel		Seitenzahl
1. **Einleitung**		7
2. **Literatur**		10
2.1	Maligne Knochentumore	10
2.2	Knochentransplantationen	11
2.3	Autoklavierte Transplantate	12
	Experimentelle Untersuchungen	12
	Klinische Untersuchungen	14
2.4	Bestrahlte Transplantate	16
	Experimentelle Untersuchungen	16
	Klinische Untersuchungen	17
2.5	Auswertung von Röntgenbildern	19
2.6	Die Skelettszintigraphie	20
2.7	Biomechanik von autoklavierten und strahlendevitalisierten Knochen	22

3. Eigene Untersuchungen 24

3.1 Zielsetzung 24

3.2 Material und Methoden 28

3.2.1 Spezies 28

3.2.2 Versuchsplan 28

3.2.3 Versuchsdurchführung 29

3.2.4 Parameter für die Transplantat-Einheilung 32
3.2.4.1 Klinische Untersuchungen 32
3.2.4.2 Röntgenuntersuchungen 33
3.2.4.3 Knochenszintigraphie 35
3.2.4.4 Biomechanische Untersuchungen 37
3.2.4.5 Statistische Auswertung 38

3.3 Ergebnisse 39

3.3.1 Komplikationen 39

3.3.2 Klinische Untersuchung 39

3.3.3 Röntgen 40
3.3.3.1 Gruppe mit autoklavierten Transplantaten 40
3.3.3.2 Gruppe mit bestrahlten Transplantaten 41
3.3.3.3 Statistische Auswertung 42

3.3.4 Szintigraphie
3.3.4.1 Perfusionsphase 43
3.3.4.2 Spätstatische Aufnahmen 44
3.3.4.3 Statistische Auswertung 45

3.3.5 Biomechanik 46
3.3.5.1 Testung der Transplantatmitte 46
3.3.5.2 Testung der Osteotomiestellen 47
3.3.5.3 Statistische Auswertung 48

4. Disskussion 49

4.1 Material und Methoden 49

4.1.1 Wahl des Versuchstieres 49

4.1.2 Versuchsmodell 49

4.1.3 Untersuchungstechniken 50

4.2 Ergebnisse 51

4.2.1 Klinische Untersuchung 51

4.2.2 Röntgen 52

4.2.3 Szintigraphie 53

4.2.4 Biomechanik 55

4.2.5 Schlußfolgerung 57

5. Zusammenfassung 58

6. Literaturverzeichnis 64

7. Abkürzungsverzeichnis 81

8. **Danksagung** 82

9. Lebenslauf 83

Einleitung

Der Extremitätenerhalt unter Berücksichtigung onkologischer Radikalität steht in der Behandlung maligner Knochentumore als Therapieziel im Vordergrund (**Böhm** et al, 1989; **Aboulafia und Malawer**, 1993). War früher ein verstümmelnder Eingriff im Sinne einer Amputation zur Wahrung eines Sicherheitsabstandes zum Malignom nicht zu umgehen, so sucht man seit einigen Jahren nach Möglichkeiten, die betroffene Extremität in der Form und möglichst auch in der Funktion zu erhalten (**Hipp**, 1987 und 2003; **Szendroi** et al., 1994; **Hurson**, 1995). Letzteres stellt bei der unteren Extremität aufgrund deren Tragefunktion eine besondere Herausforderung dar.
Noch heute kann die Amputation je nach Tumor-Klassifikation (**Enneking**, 1984 und 1987; **Salzer-Kuntschik**, 1992) oft das Mittel der Wahl sein, da hierbei meist ausreichende Resektionsgrenzen gewährleistet werden können (**Kotz** et al., 1992). Jedoch treten primär maligne Knochentumoren überwiegend bei Kindern und jugendlichen Erwachsenen auf, so daß die Forderung nach Extremitätenerhalt nahe liegt. Das größte Problem in der operativen Behandlung besteht hierbei in der Überbrückung des Knochendefektes nach Tumorresektion innerhalb der onkologisch geforderten Grenzen. Eine bessere prae-operative Planung und weichteilschonende Operationsverfahren (**Lewis und Gebhardt**, 2000) wurden nicht zuletzt durch die moderne Bildgebung möglich (**Lechner und Imhof**, 1992; **Rechl** et al., 1995).
Ein gutes Ansprechen auf adjuvante und neo-adjuvante Chemotherapie wirkt sich stark positiv auf die Prognose aus und unterstützt die Indikationsstellung zu einem extremitätenerhaltenden Verfahren (**Campanacci und Ruggieri**, 1992).

Neben der Therapie unter kurativen Gesichtspunkten ist auch bei palliativem Behandlungsansatz eine Erhaltung größtmöglicher Lebensqualität für den Betroffenen anzustreben. Bei Patienten mit filialisierten Malignomen konnte aufgrund der verbesserten onkologischen Verfahren ebenfalls eine erhöhte Überlebensrate erzielt werden. Bei strahlenresistenten Knochenmetastasen ist die prae-operative Planung besonders wichtig (**Böhm und Huber**, 2002).

Zur Defektüberbrückung gibt es eine Reihe von Möglichkeiten mit und ohne Weichteil-Rekonstruktion (**Gradinger**, 1991; **Schlag und Winkler**, 1992; **Issels**, 1995; **Plötz** et al., 1995; **Hipp** et al. 1998). Neben Standard-Endoprothesen gibt es spezielle Tumor-Endoprothesen; von individuellen custom-made-Sonderanfertigungen bis hin zu kombinierbaren Baukasten-Systemen verschiedener Materialien und Hersteller (**Schelter** et al., 1997). Solch spezielle Tumorendoprothesen können mittels individueller Planung und Anfertigung auch zur Defektfüllung von Problemzonen wie des Beckens dienen (**Rechl**, 1995). Allerdings ist oft die optimale Paßform ein Problem. Als Sonderform gilt die Verbundosteosynthese, welche Implantate mit einer Rekonstruktion durch Knochenzement verbindet. Vorgestellt wurden diesbezüglich auch neue Techniken wie das Gießen eines Zylinders aus Knochenzement in situ nach Segmentresektion (**Kundel**, 1997). Dies wird in erster Linie bei langen Röhrenknochen, beispielsweise nach Resektion ossärer Metastasen, eingesetzt. Weiterhin stehen sogenannte Spaceholder aus

Metall oder auch Kohlefaser-Verbundwerkstoffen (**Sigel** et al., 1997) zur Verfügung, ebenfalls entweder vor dem Eingriff individuell angefertigt oder intraoperativ aus unterschiedlichen Modulen kombinierbar (**Capanna** et al., 1994).
Einen anderen methodischen Ansatz stellt die Verwendung von allogenen und autogenen Knochentransplantaten dar. Über den Einsatz allogener Transplantate existieren zahlreiche Publikationen (**Tomford** et al., 1990; **Brien** et al., 1994; **Zatsepin und Burdygin**, 1994; **Voggenreiter** et al., 1995; **Deijkers** et al., 2002). Der Vorreiter war bereits 1924 **Lexer**. Auch Allografts mit gelenkknorpeltragenden Anteilen wurden verpflanzt (**Mankin** et al., 1982; **Mnaymneh** et al., 1994; **Rodl** et al., 2000). Weiterhin wurden Allografts in Kombination mit Endoprothesen verwendet. Gemäß **Regel** et al. (1992) ist die Heilungstendenz allogener Transplantate befriedigend, allerdings verzögert imVergleich zu autogenen Transplantaten.
Als Kompromiß zwischen Amputation und Extremitätenerhalt können verschiedene Formen von Umdrehplastiken angesehen werden, welche vor allem an der unteren Gliedmaße aufgrund guter und langanhaltender Funktionalität häufig zur Anwendung kommen (**Kotz und Salzer**, 1982). Allerdings muß die psychische Verarbeitung seitens der Patienten hierbei in Betracht gezogen werden(**Knahr** et al., 1992**).** In dieselbe Kategorie lassen sich Resektions-Replantations-Verfahren unter Verkürzung der betroffenen Extremität einteilen (**Windhager, Millesi und Kotz**, 1995), teilweise in Verbindung mit anschließender Distraktion (**Said und El-Sherif**, 1995). Diese Techniken bieten Anwendungsmöglichkeiten an der oberen und unteren Extremität. Aufgrund der anatomischen Gegebenheiten an der Schulter sind hierfür spezielle Resektionstechniken beschrieben (**Böhm und Küsswetter**, 1996).
Auch benachbarte Knochen- und Weichteilstrukturen können zur Defektüberbrückung herangezogen werden, wie beispielsweise das Schlüsselbein als Ersatz des proximalen Humerus (**Winkelmann**, 1992).

Alle erwähnten Rekonstruktionsmöglichkeiten bergen ihre eigenen Probleme (**Enneking**, 1993). Fast allen gemeinsam ist die Problematik von Früh-und Spätinfektionen, sowie von Ermüdungsbrüchen. Bei Endoprothesen kommt die langfristige Gefahr einer septischen oder aseptischen Lockerung hinzu.
Allogene Transplantate sind mit dem Risiko der Übertragung von Krankheiten vom Spender auf den Empfänger behaftet. Als Vorteil bieten sie ein großes Reservoir an Transplantaten, da mittlerweile auf ein gutes Netz an entsprechenden Knochenbanken zurückgegriffen werden kann. Allerdings relativiert sich das Angebot durch die erforderliche Paßgenauigkeit; gerade bei der Defektauffüllung im Beckenbereich ist aufgrund der anatomischen Variationsbreite ein geeignetes Transplantat oft schwer zu finden.
Friedlaender und Mankin (1992) bieten einen Überblick über die Komplikationen von Allografts bei 414 Tumor-Patienten:

Infektion:	42 (10%)
Fraktur:	76 (18%)
Pseudarthrose	58 (14%)
Gelenk-Instabilität	20 (7 %)

Autogene Knochentransplantate verringern die Gefahr von Fremd-Infektionen, jedoch sind der Verfügbarkeit Grenzen gesetzt, vor allem bei der Überbrückung langstreckiger Defekte. Außerdem ist der zusätzliche Eingriff zur Gewinnung des Eigengewebes eine Belastung für den Patienten, wenn auch für kleine Mengen bereits die Gewinnung in Sedation beschrieben wurde (**Marchena** et al., 2002). Neben Beckenkamm-und Tibiakopfspänen häufig zum Einsatz kommen Fibula-Transplantate mit oder ohne Gefäßanschluß als Alternative zu metallischen Iplantaten. Als Nachteil ist postoperativ vor allem an der unteren Extremität eine lange Entlastungsphase vonnöten, nach erfolgter Einheilung besteht dann jedoch die Aussicht auf langanhaltend gute Funktionalität.

Gemäß einer klinischen Studie von **Lindner** et al. (1999) nimmt die Rate der Früh- und Spätkomplikationen aufgrund der steigenden Inzidenz extremitätenerhaltender Eingriffe und höherer Überlebensraten der Patienten zu.

Zusammenfassend ergibt sich aus obigen Ausführungen die Fragestellung dieses Versuchs: Stellt die Re-Implantation des tumorös veränderten Knochensegmentes nach extracorporaler Abtötung der Tumorzellen eine – biologische - Alternative zu etablierten Therapieformen dar? Neben der Technik der extracorporalen Sterilisierung mittels Autoklavierung oder Bestrahlung, welche Methode der Refixation ist zu bevorzugen: Marknagelung oder Plattenosteosynthese?

2. Literatur

2.1 Maligne Knochentumore

Knochentumore sind insgesamt betrachtet und verglichen mit anderen Neoplasien mit einer Inzidenz von 1 : 200 000 pro Jahr selten. Nur etwa 1% aller primären Malignome entfallen auf maligne Knochentumore (**Remagen**, 1976; **Campanacci**, 1990). Nachfolgend soll kurz auf einige wichtige Entitäten primär und sekundär maligner Knochentumoren eingegangen werden. Gutartige Gewebsneubildungen und „tumor-like-lesions“ unterschiedlichen pathobiologischen Verhaltens wie beispielsweise Osteofibrome, Osteoidosteome und Knochenzysten sollen außer acht gelassen werden. Der häufigste maligne Knochentumor, als Neoplasie des Markgewebes eigentlich zu den hämatologischen Erkrankungen zählend, ist das Plasmozytom, auch multiples Myelom, Plasmazellmyelom oder Morbus Kahler genannt. Danach tritt am zweithäufigsten das Osteosarkom (ausgehend vom Knochengewebe) mit einem Anteil von 20% auf (**Klein** et al., 1989). Im Gesamtskelett tritt es meist kniegelenksnah auf (**Hipp** et al., 1998). Betroffen sind zumeist Jugendliche in der zweiten Lebensdekade (**Jani** et al., 1976; **Campbell**, 1977; **Klein** et al., 1989). Überhaupt entwickeln sich die meisten primären Knochengeschwülste innerhalb der ersten beiden Lebensjahrzehnte. Eine Ausnahme stellt das Chondrosarkom mit einer zweigipfligen Altersverteilung um das 20. und das 50. Lebensjahr dar (**Hipp** et al., 1998). Ausgehend vom Knorpelgewebe befällt es vor allem das Stammskelett, das Becken und die proximalen Enden von Femur und Humerus (**Campbell**, 1977). Diaphysär im Bereich der langen Röhrenknochen liegt die bevorzugte Lokalisation des Ewing-Sarkoms im Kinder- und Jugendalter (**Jani** et al., 1976; **Campbell**, 1977; **Pritchard**, 1989; **Hipp** et al., 1998). In der Epiphyse treten bei noch offener Wachstumsfuge häufig Chondroblastome auf, ist die Fuge bereits geschlossen handelt es sich mit großer Wahrscheinlichkeit um einen Riesenzelltumor (**Hipp** et al., 1998). Letzterer kann in der Dignität sowohl gut- als auch bösartig sein (**Unni**, 1977), er tritt vorwiegend im 3.-4. Lebensjahrzehnt auf (**Campbell**, 1977). Ab dem 40. Lebensjahr steigt ebenfalls nahezu exponentiell die Häufigkeit von ossären Metastasen, welche vor allem die Wirbelsäule, die Rippen, die Beckenschaufeln und das proximale Femur befallen (**Hipp** et al., 1998).

2.2 Knochentransplantationen

Aufgaben von Knochentransplantaten

Bei der Transplantation von Knochen ist zum einen die Funktion als mechanische Stütze mit möglichst großer Primärstabilität erwünscht (**Blauth und Hippe**, 1987), zum anderen sollen sie eine Quelle zur Knochenneubildung darstellen. Diese Fähigkeit zur Osteoinduktion ist ein herausragendes Merkmal und hebt Knochen von anderen Implantaten ab, auch wenn Versuche unternommen wurden, andere Materialien wie beispielsweise bovine Hydroxyapatit-Keramik (**Werber** et al, 2000) oder Polyurethan-Membranen als Leitstruktur für regenerationsfähiges Periost einzusetzen (**Nielsen** et al, 1992). Kortikaler Knochen besitzt dabei ein geringeres Potential zur Knochenneubildung als spongiöser Knochen. Auf der anderen Seite kann er für größere mechanische Stabilität sorgen und ist daher für die Auffüllung von Belastungszonen oder größerer Defekte von Vorteil (**Stevenson**, 1985).
Gemäß **Lane und Sandhu** (1987) weist auch Knochenmark osteogenetisches Potential auf. Von osteogenetischer Potenz eines Transplantates wird gesprochen, wenn die Knochenneubildung von den Zellen des Transplantates ausgeht (s. Tab. 1). Es wurden bereits Versuche zur Knochenzüchtung aus extrahierten Osteoblasten unternommen (**Chen** et al., 2002). Nach **Campbell** et al. (1953) geschieht dies nur bei frischen autogenen Transplantaten.
Dabei ensteht die Anregung zur Knochenneubildung im Lagerknochen durch einen induktiven Stimulus des Transplantates, wodurch eine Proliferation und Differenzierung zunächst undifferenzierter Zellen zu Knorpel- und Knochengewebe abläuft (**Schweiberer** et al, 1986). In der Matrix des Knochens wird ein sogenanntes „BONE MORPHOGENETIC PROTEIN“ (BMP) vermutet, welchem dieser Stimulus zugeschrieben wird.
Dieses BMP widersteht Strahlendosen von mehr als einem Megarad(10 kGy) (**Urist**, 1989), wird jedoch inaktiviert bei einer Erhitzung über 70°C. Die Auswirkung von Bestrahlung auf die osteoinduktive Potenz eines Transplantates wurde eingehend untersucht und es existiert zahlreiches Schrifttum. 1967 untersuchten **Buring und Urist** die Bestrahlungseffekte auf die Osteoinduktion bei Ratten und Kaninchen. Zerstört wurde die Fähigkeit der gefriergetrockneten, entkalkten Knochenmatrix bei einer Dosis von 2-4 Megarad (20-40 kGy). Vier Jahre später (1971) kommen **Cleaton-Jones** et al. zu einem ähnlichen Ergebnis bei einer Versuchsreihe mit allogenen tiefgefrorenen Transplantaten bei Ratten, welche sie mit 4-7 Megarad (40-70 kGy) bestrahlten.
Die Bestrahlungsauswirkung auf demineralisierte im Unterschied zu nicht demineralisierter Rattenkortikalis untersuchten **Urist und Hernandez** 1974. Demzufolge wird das knocheninduzierende Potential von nicht demineralisiertem Knochen bereits bei wesentlich geringeren Dosen zerstört als von demineralisiertem Knochen. Die osteoinduktiven Eigenschaften wurden bei nicht demineralisiertem Knochen ab Einwirkung von 3,5 Megarad (35 kGy) zerstört.
Munting et al. entnahmen 1988 Transplantate aus Rattenfemora, welche sie mit 2,5 Megarad bestrahlten. Indem dies zum Verlust der Hälfte der Osteoinduktionsfähigkeit führte, konnten sie ebenfalls nachweisen, daß Hochdosis-Bestrahlung die Kapazität der Knochenneubildung reduziert. Im selben Jahr führten Versuche von **Schwarz** et al. mit

2,5 Megarad Strahlendosis zur Reduktion und mit 5 Megarad zur Zerstörung der Induktionsfähigkeit von Gelatine aus der Knochenmatrix von Ratten.
Ebenfalls 1988 kommen **Wientroub und Reddi** zu der Erkenntnis, daß Bestrahlung mit 25 kGy nicht den Verlust der knochenbildenden Eigenschaften bedingt.
1990 hatten Dosen von 10 beziehungsweise 30 kGy keinen vernichtenden Effekt auf die osteoinduktive Kapazität. **Katz** et al. benutzten in ihren Versuchen unlösliche kollagene Knochenmatrix.

Weisen Transplantate weder osteogenetische Zellen noch induktive Antworten auf, wird von osteokonduktiven Transplantaten gesprochen (s. Tab. 1). Sie dienen als Gerüst für Gefäßeinsprossung und anschließender Knochenneubildung (**Lane und Sandhu**, 1987). Totes biologisches Material wie beispielsweise autoklavierter Knochen wird dieser Gruppe zugesprochen (**Burchardt**, 1987).

Tabelle 1
Transplantateigenschaften

Begriff	Definition
osteokonduktiv	Knochentransplantat als Leitschiene für das Einwachsen von Gefäßen und neugebildetem Knochen
osteoinduktiv	Differenzierung von Bindegewebszellen zu knochen-bildenden Zellen durch den induktiven Stimulus des Transplantats
osteogenetisch	Knochenneubildung ausgehend von überlebenden Zellen des Transplantats

(nach **Lane und Sandhu**, 1987)

2.3 Autoklavierte Transplantate

Experimentelle Untersuchungen

Bereits 1969 resezierte **Coupland** ein fünf cm langes Tibiateilstück bei vier Hunden, autoklavierte sie über 15 min bei 132 °C und refixierte sie mit Steinmann-Nagel und zusätzlicher Verdrahtung. Sechs Wochen lang postoperativ wurde die Gliedmaße durch eine modifizierte Thomas-Schiene ruhiggestellt, im Monatsabstand wurden Röntgenkontrollen durchgeführt.Bei allen Hunden war nach drei Monaten eine deutliche Kallusbildung sichtbar und nach sechs Monaten das Transplantat völlig von Kallus umgeben. Alle Corticalis-Zylinder zeigten nach sieben bis acht Monaten gute Einheilung mit vollständiger Verbindung zwischen Transplantat und Lagerknochen. Die histologische Aufarbeitung nach dem angesetzten Beobachtungszeitraum von neun Monaten ergab, daß das devitalisierte Transplantat teilweise durch gesunden, unreifen Knochen ersetzt worden war und kleine Inseln von lamellärem, totem Knochen enthielt.

1983 veröffentlichen **Johnston** et al. einen Versuch mit drei Gruppen von Hunden. Bei Gruppe 1 wurden beiden Femora 5 cm lange Segmente entnommen und mit Marknagelfixierung replantiert, nachdem das Resektat der einen Seite für 10 min autoklaviert wurde. Bei der zweiten Gruppe wurde auf der Gegenseite ein allogenes Transplantat verwendet. In der dritten Gruppe wurden autoklavierte mit Allo-Transplantaten verglichen. Im radiologischen Heilverlauf wurden die autogenen Transplantate zuerst eingebaut. Verzögert wurden die allogenen Transplantate integriert. Am langsamsten mit der zugleich stärksten Kallusbildung heilten die autoklavierten Knochenzylinder ein.
Köhler und Kreicbergs verwenden 1987 autoklavierte autogene Ulnastücke auf beiden Seiten von sieben Kaninchen. Auf einer Seite wurde der replantierte Knochen mit demineralisierter allogener Knochenmatrix unterstützt. Diese waren nach 16 Wochen sämtlich eingeheilt, wohingegen bei fünf der sieben nicht unterstützten Transplantate keine Einheilung zu erkennen war. Im selben Jahr berichten **Köhler** et al. über einen Versuch an 14 Kaninchen, denen beidseits das mittlere Ulnadrittel entfernt worden war: auf der einen Seite wurde dasselbe Stück nach Autoklavierung, auf der anderen Seite allogener Knochen eingesetzt. Bei der Hälfte der Tiere wurde allogene Knochenmatrix angelagert. Hier zeigte sich eine komplette Einheilung aller Transplantate mit reichlicher Knochenneubildung. Beide Rekonstruktionstypen ohne Matrixunterstützung hingegen boten keine gute Knochenneubildung; bei drei von sieben autoklavierten Reimplantaten und fünf von sieben allogenen Transplantaten erfolgte keine Einheilung.
In einer weiteren Publikation beschreiben **Kreicbergs und Köhler** (1989 b) diaphysäre Humerus-Reimplantate nach Autoklavierung in Kombination mit allogener Knochenmatrix. Nach sechs Wochen zeigte sich röntgenologisch entlang des ganzen Transplantates reichlich Knochenneubildung. Innerhalb drei Monaten waren dieTransplantate eingeheilt.
Wangerin et al. untersuchten 1986 das Einheilungsverhalten von Rippen-Autotransplantaten an vier Beagle-Hunden, wobei zwei Segmente autoklaviert wurden, zwei nicht. Die Reimplantation erfolgte mit Miniplatten-Osteosynthese. Im Vergleich zeigten die beiden autoklavierten Rippenstücke eine verzögerte Regeneration und Revaskularisierung.
Ergebnisse über das Heilverhalten auto- und allogener autoklavierter Kortikaliszylinder (7 mm lange Tibiastücke) bei Ratten legen **Lenz** et al. 1988 vor. Nach 12wöchiger Beobachtungszeit waren alle Transplantate makroskopisch, radiologisch und mikroskopisch eingeheilt, die allogenen allerdings gegenüber den autogenen mit zeitlicher Verzögerung.
Die Auswirkung der Autoklavierung auf Tumorzellen untersuchte **Rivard** 1984. Zwei sterile Proben wurden jeweils tumorösem Knochen entnommen (5 Tumoren von Menschen, 12 von Hunden) und eine davon bei 10 min bei 132°C autoklaviert. In Kulturmedium zeigten nach sieben Tagen alle nicht autoklavierten Proben eine Zellproliferation. Nicht so die autoklavierten, welche auch nach 35 Tagen noch kein Zellwachstum boten. Weiterhin überprüfte der Autor die Transplantatinkorporation bei fünf Hunden, denen 2 cm lange Femurstücke reseziert worden waren. Das Segment wurde autoklaviert, das der Kontrollseite unbehandelt mit Plattenosteosynthese reimplantiert. Rivard bemerkte keine Einheilungsverzögerung der autoklavierten Transplantate. Ein Jahr postoperativ und acht Monate nach Plattenentfernung wurden

postmortal biomechanische Torsionstests vorgenommen. Dabei konnten keine Festigkeitsunterschiede zwischen autoklavierter und Kontroll-Seite nachgewiesen werden.

Klinische Untersuchungen

Im Folgenden wird in erster Linie auf die Verwendung autogenen Knochens in der Behandlung von Knochentumoren eingegangen. Auch über autoklavierte allogene Knochentransplantate wird berichtet; so geben Arbeitsgruppen um **Weill** et al. und **Wagner und Pesch** 1989 gute Resultate einer Verbindung von autoklavierten Spongiosaspänen mit Hüftprothesen an.
Autoklavierung tumortragenden Knochens und anschließende Re-Implantation wurde in Einzelfällen bereits durchgeführt.
Ein Fallbericht von **Thompson und Steggall** aus dem Jahre 1956 beschreibt die Behandlung einer Patientin mit einem Chondrosarkom des linken proximalen Femurs. Nach Resektion der proximalen 16 cm wurde das Femurstück für 30 min. autoklaviert und dann wieder reimplantiert. Die Osteosynthese erfolgte mittels zweier sich überkreuzender Schrauben. Röntgenbilder elf Monate postoperativ zeigten eine transverse intertrochantäre Fraktur.Die Behandlung erfolgte operativ mit dem Einbringen eines frischen, autogenen Tibia-Transplantates. Fünf Jahre später ergab sich eine gute ossäre Konsolidierung des Femurs mit Arthrodese des Hüftgelenkes. Ein Rezidiv wurde nicht festgestellt.
1969 war die Patientin gemäß der Nachuntersuchung von **Evans** et al. trotz eingeschränkter Beweglichkeit im linken Kniegelenk gut gehfähig und berufstätig.
Sijbrandij und De la Fuente berichten 1973 über eine Patientin mit multiplen Riesenzelltumoren verschiedenster Lokalisation. Hier wurde ein befallenes Knochensegment -distale 12 cm des linken Femurs- nach 20-minütiger Autoklavierung wieder eingesetzt, nachdem der Gelenkknorpel entfernt wurde. Es resultierte eine gut ausheilende Kniegelenksarthrodese mit Marknagelfixation und zusätzlicher Stabilisierung mittels autogenem Tibiatransplantat. 18 Monate später wurde ein Riesenzelltumor im rechten und später auch im linken Femur festgestellt.
Die Ergebnisse der Behandlung zweier weiterer Patienten mit Knochentumoren legte **Sijbrandij** 1978 vor. Bei selbigen war 7 und 11 Jahre zuvor das jeweils befallene Segment reseziert, autoklaviert und wieder eingesetzt worden. Frische autogene Spongiosa wurde zusätzlich eingebracht. Eine gute Transplantateinheilung konnte in beiden Fällen erzielt werden, ohne Hinweise auf Tumorrezidiv. Zusätzlich zu obigen 3 beschriebenen Patienten stellt **Sijbrandij** 1986 einen weiteren Fallbericht vor, bei dem die unteren 15 cm des Femurs abgesetzt und nach Autoklavierung wieder reimplantiert wurden. Auch hier war das Operationsergebnis mit konsolidierter Arthrodese gut und die Patientin voll arbeitsfähig.
1975 berichten **Smith und Simon** über die Behandlung von Chondrosarkomen bei acht Patienten. Das Therapieprinzip basierte ebenfalls auf der Autoklavierung des tumortragenden Knochenanteiles in Kombination mit frischer autogener Spongiosa. Wurde der Femur-bzw. Humeruskopf mitreseziert, wurden die Transplantate mit einer Langschaft-Gelenkprothese fixiert, ansonsten mit einem Marknagel. Bis auf einen Patienten, der fünf Jahre postoperativ an Metastasierung verstarb, waren alle Patienten

über einen Beobachtungszeitraum von 3,2 bis 13,5 Jahren frei von Rezidiven. Unterschiedlich waren die funktionellen Ergebnisse: Ausgezeichnet waren sie in den beiden Fällen der Resektion des proximalen Femurabschnittes. Bei den fünf Resektionen von Humerusabschnitten waren die Ergebnisse weniger gut. Bei einem Patienten kam es zur Ankylosierung des Schultergelenkes, das Bewegungsausmaß war bei allen eingeschränkt.
Langzeitergebnisse von 14-24 Jahren der verbliebenen sieben Patienten veröffentlichten **Smith und Struhl** 1988. Weiterhin waren keine Tumorrezidive aufgetreten. Die Osteotomiestellen waren nach fünf Jahren noch bei allen Patienten radiologisch nachweisbar, aber knöchern konsolidiert. Die Verlaufskontrollen wiesen einen steten Um- und Durchbauprozeß nach, mit den deutlichsten röntgenologischen Veränderungen in den ersten vier postoperativen Jahren.
Eine Biopsie des autoklavierten Knochenteilstückes bei einem Patienten nach elf Jahren zeigte einen weitgehend vitalen Knochen.
Johnston et al beschreiben 1983 neun Patienten, bei welchen eine Kniegelenksendoprothese mit einem für 10min. autoklavierten autogenen Knochentransplantat kombiniert wurde. Im Beobachtungszeitraum von mindestens einem Jahr ergab sich neben einer Prothesenlockerung und einem Prothesenschaftbruch in sieben Fällen ein zufriedenstellendes Ergebnis. Einheilung oder Ersatz der autoklavierten Knochen durch vitales Gewebe konnten durch Biopsien ein Jahr nach der Operation allerdings nicht nachgewiesen werden.
Harrington et al. berichten 1986 über 42 Patienten mit Osteosarkomen (28 geringgradig und 14 hochgradig maligne). Die operative Therapie erfolgte durch Segmentresektion und Reimplantation des Knochens nach Autoklavierung bei 135°C über 7-10 min. Angrenzende Gelenke wurden bei 33 Patienten durch Langschafthüft- bzw. Knieprothesen ersetzt. Im durchschnittlichen Beobachtungszeitraum von vier Jahren und zehn Monaten (2 Jahre, 9 Monate bis 25 Jahre) waren 36 Patienten rezidivfrei, sechs aus der Gruppe mit hochgradig malignen Sarkomen erlitten tumorbedingte Komplikationen. Davon traten bei vier Patienten Metastasen auf, bei zweien ein Lokalrezidiv. Bei sechs Patienten wurden Transplantatbiopsien durchgeführt, davon zeigten drei einen teilweisen Ersatz des toten Knochens durch lebendes Gewebe (12, 21 und 24 Monate postoperativ), zwei schienen völlig durch vitalen Knochen ersetzt (nach 28 und 36 Monaten), eine Biopsie 50 Monate nach der Operation jedoch zeigte weder eine Resorption des Transplantats noch neuen Knochen.
1992 berichtet **Harrington** neben Allografts über den Einsatz autoklavierter Autotransplantate im Bereich des Hemipelvis nach weiter Tumor-en bloc-Resektion. Nach zwei Jahren waren alle Transplantate eingeheilt und waren röntgenologisch von normaler Struktur. Später häuften sich allerdings Komplikationen wie beispielsweise Frakturen.
Das Therapieprinzip der Reimplantation autoklavierten Knochens kam auch bei Tumoren des Gesichtsschädels zur Anwendung.
Harding beschreibt bereits 1957 die Resektion, Curettage, Autoklavierung und Reimplantation eines Mandibula-Tumors bei einer Patientin. Die Fixation erfolgte mittels Kirschnerdrähten. Klinisch war die Mandibula erstaunlich stabil, trotz fehlender Einheilung und deutlicher Resorption im Röntgenbild nach drei Jahren. Die Biopsie ergab bindegewebigen Umbau ohne Zeichen osteogenetischer Aktivität. Nachdem die

Patientin aus anderen Gründen verstarb, zeigte die histologische Aufarbeitung des Unterkiefers gemäß **Harding** 1971 einen nunmehr vollständigen bindegewebigen Umbau.
Von einer Revitalisierung gehen dagegen **Ewers und Wangerin** in ihrer Veröffentlichung 1986 aus. Auch bei ihnen wurde wegen eines Tumors ein Mandibulastück reseziert. Vor dem Wiedereinsetzen wurde es unter Druck von 2,2 atm für 20 min bei 140°C autoklaviert. Bei der Osteosynthesematerialentfernung 28 Wochen später waren die Osteotomiestellen knöchern fest. Durch Tetrazyklinmarkierung eines Biopsats konnte ein sehr aktiver Knochenumbau nachgewiesen werden. Weiterhin zeigte sich eine diffuse Mineralisation des Osteotomiegebietes sowie überbrückende Gefäße.
1990 berichten **Lauritzen** et al. von 13 Patienten , bei denen Knochentumoren des Gesichtsschädels entfernt, 20 min bei 120 °C autoklaviert und wieder eingesetzt wurden. Über mindestens ein Jahr Beobachtung waren die klinischen Ergebnisse zufriedenstellend. Der größte Teil der Reimplantate wurde bei allen Patienten nach und nach durch neuen Knochen ersetzt.
Böhm et al beschreiben 1998 die funktionellen Ergebnisse von autoklavierten Re-Implantaten bei 9 Patienten mit malignen Knochentumoren nach einem mittleren Beobachtungszeitraum von 66 Monaten zu 80% als excellent und gut. An Komplikationen waren 1 Primärinfektion und 4 sekundäre Infektionen aufgetreten.

Zwar keine Tumortherapie, aber einen hochinteressanten Fallbericht stellt **Kirkup** 1965 vor: ein Mann zog sich im Rahmen eines Verkehrsunfalles wohl durch Anpralltrauma an das Armaturenbrett eine drittgradig offene Femurfraktur links zu, wobei ein großes Fragment extracorporal verlagert und weggeschleudert wurde, so daß es erst einen Tag später gefunden werden konnte. Nach Säuberung wurde es ausgekocht und direkt vor der Reimplantation autoklaviert. Radiologisch konnte bereits nach 23 Tagen eine Kallusbildung dargestellt werden, nach zwei Monaten umgab neuer Knochen das Autotransplantat. Das autoklavierte Segment war nach zwei Jahren auf Röntgenbildern noch gut abgrenzbar, aber stark knöchern ummantelt. Der Patient war mit nur leichtem Hinken gehfähig.

2.4 Bestrahlte Transplantate

Experimentelle Untersuchungen

Cohen untersuchte 1955 den Unterschied im Einheilungsverhalten von allogener, kältekonservierter Kortikalis, die mit 20 kGy bestrahlt worden war, mit nicht bestrahlten Transplantaten bei Katzen. Er konnte keinen Unterschied feststellen. Ein Jahr später machten **Turner** et al. Versuche mit gefriergetrockneten und tiefgefrorenen allogenen Radiustransplantaten bei Hunden. Eine Gruppe wurde mit Dosen von 5-60 kGy bestrahlt. Bei Bestrahlung unter 20 kGy kam es im Vergleich zur Kontrollgruppe zu keiner Verzögerung der Einheilung. Bei 20 – 60 kGy kam es bei den gefriergetrockneten Transplantaten zur Beeinträchtigung, dagegen schien sich die Einheilung bei den

gefrorenen zu beschleunigen. **DeVries** et al. überbrückten 1956 Ulnadefekte mit allogenen Rippensegmenten von Hunden, welche mit 20 kGy bestrahlt worden waren. Im Röntgenverlauf stellten sich die meisten Transplantate resorbiert und durch neuen Knochen ersetzt dar. Daraus folgerten die Autoren, daß die Potenz zur Knochenneubildung durch die Bestrahlung nicht zerstört wurde.
1963 beschreiben **Heiple** et al. eine Versuchsreihe mit Hunden, bei denen allogene vorbehandelte mit autologen Transplantaten verglichen wurden. Nach vier Wochen zeigten mit 20 kGy bestrahlte, tiefgefrorene allogene Transplantate eine Heilungsverzögerung im Vergleich zu den unbehandelten autologen. Nach bereits drei Monaten war der Unterschied jedoch gering. Anders bei den gefriergetrockneten und bestrahlten allogenen Transplantaten: hier war der Unterschied zur autologen Kontrollgruppe nach vier Wochen nur gering, nach drei und sechs Monaten aber deutlich beeinträchtigt. **Voggenreiter** et al. bestrahlten 1990 Tibiazylinder von Ratten mit einem oder fünf kGy vor der Reimplantation. Als Kontrollgruppe dienten autogene Transplantate. Weder in der radiologischen noch in der histologischen Bewertung gab es nach drei und sechs Wochen Gruppenunterschiede. Eine Verzögerung der Einheilung der Bestrahlungsgruppe zeigte sich erst nach neun und 12 Wochen mit insgesamt jedoch sehr guter Inkorporation.

Klinische Untersuchungen

Der entscheidende Vorteil extracorporaler Bestrahlung besteht in der Möglichkeit, wesentlich höhereDosen als in situ applizieren zu können und somit eine sichere Tumorabtötung erzielen zu können. Gerade bei der hohen Strahlenresistenz (**Hünig**, 1976) der Osteo- und Chondrosarkome ist die herkömmliche Strahlentherapie meist ineffektiv. Eine gezielte Tumorbekämpfung im Körperinneren erfolgt bei Tumordurchmessern von 3-4 cm gängigerweise 60-70 Gy. Eine Erhöhung der Gesamtdosis über 75 Gy treibt die Komplikationsrate in Bezug auf Häufigkeit und Schweregrad stark nach oben (**Rohloff** et al., 1986) Folgerichtig wurde daher die extracorporale Radiatio als Therapiegrundlage bereits durchgeführt.
1970 beschreiben **Spira** et al. die Ergebnisse bei vier Patienten mit Osteosarkomen und einem mit Ewing-Sarkom, bei denen der tumortragende Knochen reseziert, mit 2,5 kGy bestrahlt und wieder implantiert worden war. Die Ergebnisse waren schlecht: zwei Patienten starben sechs bzw. zehn Monate später an Metastasen, zwei lebten noch, aber bereits mit Lungenmetastasen. Nur ein Patient war nach acht Monaten noch frei von Anzeichen einer Metastasierung.
1988 konnten **Uyttendaele** et al. bessere Resultate bei 17 Patienten vorlegen. Auch hier wurde jeweils tumoröser Knochen reseziert, extracorporal bestrahlt (0,3 kGy) und wieder eingesetzt. Allerdings wurde bei Patienten mit Osteosarkom eine Chemotherapie vorgeschaltet. An deren Nebenwirkungen verstarben zwei früh. Fünf Patienten starben an Metastasen; ein Lokalrezidiv wurde in zwei Fällen beobachtet. Die zehn überlebenden Patienten waren im mittleren Beobachtungszeitraum von fünf Jahren ohne Krankheitszeichen mit gutem funktionellem Ergebnis.
Die selben Autoren berichten 1991 über inzwischen 27 Patienten mit Verlauf über mindestens zwei Jahre. Die radiologischen und funktionellen Ergebnisse von Kortikaliszylindern wie auch osteoartikulären Rekonstruktionen der oberen Extremität

waren gut bis ausgezeichnet, ebenso bei Teilrekonstruktion des Kniegelenkes und der Reimplantation des Sprunggelenkes. Aufgrund eingeschränkter Funktion und Instabilität waren die Resultate der Eingriffe an der Hüfte und nach kompletter Rekonstruktion des Kniegelenkes nicht zufriedenstellend. Biopsien ein Jahr postoperativ oder später zeigten einen teilweisen Ersatz des Transplantats durch neuen Knochen und Bindegewebe. Szintigraphie in Dreimonats-Abständen wiesen darauf hin, daß die Revaskularisierung und teilweise Revitalisierung eines größeren Transplantates mindestens ein Jahr dauert.
Hamaker et al. beschreiben 1981 die Behandlung mittels extracorporaler Radiatio von acht, 1983 von 15 Mandibulatumoren. Der längste Verlauf waren vier Jahre und drei Monate. In ersterer Publikation ergab sich ein Fehlschlag; 1983 mußten fünf von 15 autogenen Transplantaten wieder teilweise oder ganz entfernt werden.
Über die Strahlensterilisierung allogenen Knochenmaterials existieren viele Veröffentlichungen. Hierzu sind deutlich höhere Dosen erforderlich.
1956 berichten **Bassett** et al. bereits über die Verwendung von bestrahlten allogenen Knochenspänen. Die Dosis betrug 20 kGy (2 Mio rep) bei 189 Knochenspänen bei 100 Patienten. Nach durchschnittlich 6,8 Monaten waren zwei Infektionen aufgetreten.
Bassett und Packard führen die Studie fort: 1759 Knochenspäne bei inzwischen 1037 Patienten im Jahre 1959. Von 38 Spänen konnten in einem Zeitraum von 16 bis 504 Tagen nach der Operation Proben entnommen werden. Eine Revaskularisierun erfolgte über bereits bestehende Gefäßstraßen, dann erfolgte der Abbau der toten verpflanzten Matrix und appositionelles Knochenwachstum. Dieser Prozeß dauerte bei den corticalen Transplantaten bis zu 16 Monaten; von 51 Patienten,die länger beobachtet worden waren gab es acht klinische Fehlschläge. Es fand entweder eine teilweise Resorption des Transplantats statt oder es entwickelte sich eine Pseudarthrose.
DeVries et al applizieren 40 kGy bei allogenen Knochenspänen in 104 chirurgischen Eingriffen bei 82 Patienten und veröffentlichen die zufriedenstellenden klinischen Ergebnisse 1958. Fünf Wundinfektionen traten auf, bei denen andere Quellen als die Transplantate als Ursache angesehen wurden.
In Studien von **Hernigou** et al. 1986 und 1989 kommen massive allogene Transplantate zur Defektauffüllung nach großem Knochenverlust durch Tumorresektion zum Einsatz. Sie wurden bei –30°C konserviert und mit 25-35 kGy bestrahlt. 1986 kam es bei 30 solcher Transplantate zu keiner Infektion. Bei 90 Transplantaten 1989 traten drei Infektionen auf. Eine röntgenologische Heilung durch Kallusbildung wiesen nach 3-6 Monaten 85% der Osteotomiestellen auf.
Ebenfalls 1989 beschreiben **Delepine** et al die Resultate von 87 derartigen Transplantaten in onkologischer Verwendung. Im Mittel 16 Monate nach der Verpflanzung lebten noch 74 Patienten, bei fünf davon bildete sich ein Lokalrezidiv aus und bei dreien eine tiefe Infektion. An weiteren Komplikationen ereigneten sich neun diaphysäre Pseudarthrosen und fünf sekundäre Frakturen.
Langlais und Vielpeau (1989) kombinierten totale Hüftprothesen mit allogenem bestrahltem Knochen nach Tumorresektion. Bestrahlt wurde mit 15-25 kGy (1,5-2,5 Mrad), die Lagerung fand bei –40°C statt. Nach durchschnittlich 19, längstens 33 Monaten, gab es keine Hinweise auf Metastasierung oder Rezidive. Die Patienten konnten nach einem halben Jahr schmerzfrei an einem Stock gehen. Eine Erfolgsrate von 85% erreichen **Oakeshott** et al. 1989 bei 72 Patienten nach Verpflanzung bestrahlter Allotransplantate (25 kGy) zur Rekonstruktion nach totaler Hüftgelenksrevision.

Loty et al. (1990) bestrahlten ebenfalls großvolumige Allotransplantate. Sie bemerkten eine Einheilung anhand von Röntgenbildern nach drei bis zwölf Monaten. Angesichts der hohen Anzahl hochmaligner Tumoren wurde die Infektionsrate von 7,7% bei 150 Transplantaten als zufriedenstellend angesehen. Nach Hemipelvektomien ereigneten sich häufige und gravierende Komplikationen.
Böhm analysierte 1998 die Ergebnisse von bestrahlten Re-Implantaten bei 42 Patienten und bezeichnet die Ergebnisse als ermutigend. Die Zeitspanne bis zur Konsolidierung war etwa dreimal so lang wie bei augmentierten Osteotomien mit vaskularisierten Fragmenten an beiden Seiten. Die Rate von Lokalrezidiven, Frakturen oder tiefen Infektionen war unter Einbezug der Literatur nicht höher als bei anderen extremitätenerhaltenden Verfahren.

2.5 Auswertung von Röntgenbildern

Um das Verhalten von Knochentransplantaten im Verlauf beurteilen zu können, spielt eine regelmäßige Röntgenuntersuchung und deren Beurteilung eine große Rolle. Besonders das Einheilungsverhalten des Transplantates selbst und das der Grenzzonen zwischen Transplantat und Lagerknochen mit der jeweiligen Osteosynthese sind bedeutsam.
Ein semiquantitatives Wertungssystem wurde schon von verschiedenen Autoren erstellt. Zum Einheilungsvergleich verschiedener Knochentransplantate am Femur im Hundeversuch beschrieben **Weiland** et al. (1984) einen Röntgenscore zur Beurteilung der proximalen und distalen Osteotomiestelle sowie der Transplantatmitte. Bei völliger Defektauffüllung und Wiederherstellung der Femurkonturen wurde die Maximalpunktzahl 18 vergeben – jeweils 6 für die drei untersuchten Zonen. Wurde das Transplantat völlig resorbiert, erhielt es 0 Punkte, 1 Punkt bei deutlichem und 2 bei weniger starkem Abbau. Bei Zustand ähnlich dem postoperativen erreichte es 3 Punkte, 4 bei geringer (+2mm) Knochenneubildung und 5 Punkte bei mäßigem Zuwachs (+4mm). Wurde es der Femurform entsprechend modelliert, erhielt es die volle Punktzahl. Diese ließen die Autoren auch für die Verbindung Transplantat-Lagerknochen bei anatomischer Anpassung gelten. Knöcherne Konsolidierung bedeutete 5 Punkte; 4 eine beginnende Einheilung und 3 Punkte ebenfalls einen Zustand vergleichbar mit postoperativ. Für eine geringfügige Resorption wurden 2, für schwerwiegende 1 und für vollständige Auflösung der Osteotomiestellen bzw. Pseudarthrose 0 Punkte vergeben.
Mittels semiquantitativer Röntgenbewertung untersuchten **Aebi** et al. (1986) im Hundemodell frische allogene Kortikaliszylinder auf ihre Ersatzwertigkeit für autologe Transplantate. Dabei wurde die Einheilung proximal und distal sowie das Transplantat untersucht. Letzteres erhielt 3 Punkte bei normal dichter Compacta mit gut abgrenzbarem Markraum. Ein noch gutes Ergebnis mit unscharfer Markkanalbegrenzung und leicht aufgelockerter Compacta erreichte 2 Punkte, ein mäßiges Resultat mit starker Auflockerung und nicht mehr erkennbarer Markraumgrenze 1 Punkt. 0 Punkte erzielte

entsprechend ein schlechtes Ergebnis mit starker Resorption und Destruktion. Die Osteotomien erhielten bei Heilung jeweils 2 Punkte, bei verzögertem Einheilen 1 und bei ausbleibender Durchbauung 0 Punkte. Es war somit eine Maximalpunktzahl von 7 möglich.
Einen eigenen Score entwickelten **Lane und Sandhu** (1987). Dabei wurden 4 Punkte bei völliger ossärer Konsolidierung, 3 für 75% Überbrückung, 2 für 50% und 1 Punkt für 25% Durchbau vergeben. Keine Anzeichen einer knöchernen Reaktion bedeutete 0 Punkte. Auch die Erkennbarkeit der Osteotomielinie wurde bewertet: war diese nicht mehr abzugrenzen, wurden 4 Punkte vergeben; war sie teilweise noch sichtbar, erhielt sie 2 Punkte und völlig einzusehen 0 Punkte. Weiterhin wurde das Transplantatschicksal eingebunden: bei gänzlichem Transplantatumbau gab es 4 Punkte, bei Umbau des Markraumes 2 Punkte und bei fehlender Antwort 0 Punkte.

2.6 Die Skelettszintigraphie

Die Knochenszintigraphie stellt eine aussagekräftige Methode zur Veranschaulichung der metabolischen Aktivität des Skelettsystems dar (**Frame** et al., 1983). Sie bedeutet somit unter anderem eine wertvolle Ergänzung zur Röntgendiagnostik, da diese keine direkten Rückschlüsse auf metabolisches Verhalten erlaubt (**Bessler,** 1975). Ossäre Läsionen können mittels der Szintigraphie früher als mit Röntgendiagnostik erkannt werden (**Schümichen**, 1984).
Aufgrund relativ geringer Strahlenbelastung und kurzer Halbwertszeit von sechs Stunden ist Technetium-99m eine der gebräuchlichsten Tracersubstanzen in der Skelettszintigraphie (**Bessler**, 1975). Da es selbst über keine genügende Osteotropie verfügt, muß es an eine Phosphorverbindung gekoppelt werden. **Subramanian** et al. (1975) empfehlen Technetium-99m-Methylendiphosphat als radioaktiven Tracer, aufgrund der vergleichsweise größten Anreicherung im Knochen bei gleichzeitig geringster Weichteilbeteiligung.
Bei der sogenannten Drei-Phasen-Szintigraphie werden gemäß **Schümichen** (1984) folgende Phasen unterschieden:

1.	0-1 min post injektionem:	Durchblutungsphase (Radionuklidangiogramm)
2.	1-10 min post injektionem:	Extravasalphase („blood pool“, venöse Phase)
3.	2-3 h post injektionem:	Mineralphase (Spätaufnahme)

Die erste Phase der Durchblutung oder Perfusion wird auch dynamisch genannt, weil eine rasche Folge sich verändernder Bilder direkt nach Injektion des Tracers aufgezeichnet

wird. Nach 2-3 Stunden dagegen gleichen sich die Bilder, weshalb diese Aufnahme statisch genannt wird (**Nutton** et al., 1985).
Für die Radionuklidanreicherung im Knochen ist neben der regionalen Durchblutung auch der Anteil unreifen Knochens (**Nutton** et al., 1985) bzw. die Knochenneubildungsrate (**Schümichen**, 1984) entscheidend. Auch **Bessler und Schaub** (1977) beschreiben eine Anreicherung an Stellen mit Knochenneubildung- sei es Wachstum oder bone-remodelling. Allerdings weisen **Berggren** et al. (1982) darauf hin, daß eine dünne Schicht neuen Knochens auf der Kortikalis eines avitalen Transplantates ausreicht, um ein positives Szintigramm zu erhalten.
Anger (1978) beschreibt den Verlauf der Aktivitätsanreicherung bei Endoprothesen, Osteosynthesen und Frakturheilungen als i.d.R. typisch mit einem Maximum nach 3-6 Wochen und einer Normalisierung der Aktivitätsverteilung nach 6-9 Monaten.
Zur Verlaufsbeobachtung der Einheilung und Revaskularisierung von Knochentransplantaten verwendeten 1983 **Frame** et al. die Szintigraphie. Bei acht Patienten wurden zur Defektauffüllung nach Tumorresektion an der Mandibula autogener Knochen vom Beckenkamm eingesetzt. Bei noch unauffälligem Röntgenbefund konnten die Autoren szintigraphisch bereits eine frühe dynamische Aktivität der Transplantate feststellen. Noch zwei Jahre später wiesen einige Transplantate Aktivitätserhöhungen auf. So konnte auch **Aho** (1985) bei allogenen Transplantaten nach zwei bis drei Jahren immer noch eine erhöhte Aktivität nachweisen. Sieben Patienten wurden Allografts nach Entfernung von Knochentumoren implantiert. Szintigraphische Radiopharmakon-Anreicherungen im Transplantatbereich zwei Wochen post op. drückten beginnende metabolische Aktivität aus. Die Anreicherung nahm über zwei bis drei Monate hinweg stetig zu und stabilisierte sich schließlich nach sechs Monaten.
Der Einsatz szintigraphischer Untersuchungen beschränkt sich nicht nur auf den klinischen Bereich, auch im Experiment werden sie durchgeführt.
Beispielsweise überprüften **Stevenson** et al. (1974) das Einheilungsverhalten autogener und allogener Knochentransplantate zur Defektüberbrückung 2 cm langer Ulnadefekte bei Hunden. Dabei konnten sie Einheilung oder Nichteinheilung szintigraphisch 3-6 Wochen früher als röntgenologisch nachweisen.
Nutton et al. (1985) setzten Defekte an der Hundetibia (5 auf 10 mm Kortikalisfenster) und bestimmten anschließend die 99m-Tc-MDP-Aufnahme. Direkt nach Injektion wurden im Sekundentakt 60 Bilder als dynamische Aufnahme festgehalten. Ein einzelnes Bild wurde statisch nach 45 min aufgezeichnet. Dynamisch zeigte sich ein postoperativer Durchblutungsanstieg der Tibia, statisch eine Mehranreicherung im Defektbereich, was nicht nur auf verstärkte Blutzufuhr, sondern auch auf eine Knochenneubildung zurückzuführen war. Auch **Hughes** et al. (1978) konnten eine gesteigerte Aufnahme von 99m-Tc-MDP nach einer Osteotomie an der Hundetibia nachweisen.
Mit Hilfe der Szintigraphie stellen **Gerl** et al. (1987) einen verzögerten Einbau allogener im Vergleich zu autogenen Femurtransplantaten beim Kaninchen fest. Szintigraphisch waren die Umbauvorgänge im autogenen Transplantat zur 35. Woche weitgehend abgeschlossen, wogegen das Aktivitätsniveau bei den allogenen Transplantaten auch nach dieser Zeit noch erhöht war.

2.7 Biomechanik von autoklavierten und strahlendevitalisierten Knochen

Einhergehend mit dem Ein- und Umbau verpflanzten Knochens ist dessen biomechanisches Verhalten oft Kriterium für den Erfolg einer Transplantation (**Pelker und Friedlaender**, 1987). Gerade bei einer Defektüberbrückung, welche mechanischer Belastung ausgesetzt wird, ist dies häufig von entscheidender Bedeutung. Besonders trifft dies auf Eingriffe an der unteren Extremität zu. Es gibt verschiedene biomechanische Tests mit dem Prinzip, definierte Kräfte auf einen Knochen einwirken zu lassen und die dadurch entstehende Längenänderung oder Formveränderung zu messen. Je nach Untersuchungsschwerpunkt existieren Zug-, Druck-, Biegungs- und Torsionsversuche. Anhand eines Kraft- Weg- (bzw. Last- Deformation-) Diagrammes ist die Aufzeichnung biomechanischer Parameter möglich. Dabei entsteht zunächst eine Gerade, da im elastischen Bereich, in dem der Knochen nach Ende der Krafteinwirkung wieder in den Initialzustand zurückkehrt, die Deformation direkt proportional zur einwirkenden Kraft ist. Bei Überschreitung dieses elastischen Bereiches, kommt es zur dauerhaften Verformung oder Zerstörung des Knochens, was im Diagramm als Kurvenkrümmung zur Darstellung kommt. In diesem sogenannten plastischen Bereich nähert sich die Kurve im Kraft- Weg- Diagramm der Horizontalen, bis es zum Bruch des Knochens kommt. Die zur Zerstörung erforderliche Kraft wird Bruch- oder Maximalkraft genannt. Weitere Standardparameter sind Bruchenergie, Durchbiegung und Steifigkeit. Während zur Ermittlung der Bruchkraft und Bruchenergie eine zerstörende Testung des Knochens vonnöten ist, können Durchbiegung und Steifigkeit ohne Zerstörung des Knochens bestimmt werden. Gemäß **Burstein** et al. (1975) hängt die Steifigkeit eines Knochens vor allem vom Mineralgehalt ab. Ein Material ist umso steifer, je geringer es von einer Krafteinwirkung deformiert wird (**Cochran**, 1988).
Bei Biegeversuchen sind die Längenänderungen vergleichsweise größer als bei anderen Tests und daher leichter zu bestimmen. Aufgrund dessen ist der Drei-Punkt-Biegeversuch ein gebräuchlicher Test. Ein weiterer Vorteil liegt darin, daß der Knochen als Ganzes und nicht nur Stücke getestet werden kann. Hierzu genügt es, den Knochen stabil zu lagern ohne ihn zu fixieren, wie es für Zug- und Druckversuche notwendig ist (**Currey**, 1970; **Simkin und Robin**, 1973).
Komender et al (1976) berichten über Biegeversuche mit humanen Knochenproben, welche mit unterschiedlichen Dosen bestrahlt worden waren. Mit 5 bzw. 10 kGy bestrahlte Knochen erreichten dabei durchschnittlich 95% der Biegefestigkeit unbestrahlter Kontrollknochen, mit 30 kGy bestrahlte Proben etwa 90% und mit 60 kGy bestrahlte ca. 70%.
Köhler et al. (1986) und **Kreicbergs und Köhler** (1989 a) führten Torsionstests bei autoklavierten Diaphysen von Kaninchen durch. Der Sterilisationsgrad blieb dabei stets gleich, verändert wurden nur Zeitdauer und Temperatur der Autoklavierung. Die Testung erfolgte zerstörend, verglichen wurde mit dem nicht autoklavierten Knochen der Gegenseite. 54 Paare wurden so untersucht. 121°C Standardautoklavierung über 20min zog einen mäßigen Abfall (23%) der Torsionsfestigkeit nach sich. Gravierender (35%) war die Schwächung bei Autoklavierung über 255min bei 110°C und weniger deutlich (9%) bei 131°C über 2min. Die Untersucher folgern daraus, daß diaphysärer Knochen nach Standardautoklavierung biomechanisch geeignet für eine Skelettrekonstruktion

bleibt. Ebenfalls **Kreicbergs und Köhler** (1989 b) untersuchten in einer anderen Reihe zerstörender Torsionstests acht Monate post-op. Bruchkraft und Steifigkeit von Humerusläsionen bei Kaninchen, welche mit autoklavierten Reimplantaten (20 min, 121°C) und allogener Knochenmatrix rekonstruiert worden waren. Die mittlere Bruchkraft betrug dabei 84% der gesunden Gegenseite, die Steifigkeit war im Durchschnitt um 40% größer.
Pelker et al. (1989) unterzogen bestrahlte (0,1 kGy) Zylinder von Rattenfemora Torsionstests. Dabei wiesen bestrahlte allogene Femursegmente nach 16 Wochen noch 48% der Steifigkeit von intaktem Knochen an der proximalen Osteotomiestelle auf.
1990 testeten **Früh** et al. Ratten-Tibiae im Drei-Punkt-Biegeversuch, um dem biomechanischen Verhalten bestrahlter und autoklavierter Kortikalis nachzugehen. Dabei wurde Steifigkeit, Durchbiegung, Bruchkraft und Bruchenergie untersucht. Sämtliche dieser Parameter wurden durch Bestrahlung mit 1 oder 5 kGy nicht beeinflusst, Dosen von 25 und 50 kGy beeinträchtigten zwar nicht die Maximalsteifigkeit, minderten aber Durchbiegung, Bruchkraft und Bruchenergie hochsignifikant. 3 min Autoklavierung bei 134°C verringerte Steifigkeit und Bruchkraft signifikant, 5 min bei 134°C reduzierten alle Parameter bis auf die Steifigkeit hochsignifikant.

3. Eigene Untersuchungen

3.1 Zielsetzung

Limb Salvage, d.h. Gliedmaßenerhalt, wird zunehmend zum prinzipiellen Therapieziel in der Behandlung maligner Knochentumoren. Verbesserte adjuvante und neoadjuvante Therapien, Bestrahlung und Chemotherapie erhöhten die Heilungschancen in den letzten Jahren beträchtlich. Mit der Weiterentwicklung moderner diagnostischer Verfahren, vor allem der Bildgebung mit Schicht-und Schnittbilddarstellungen, wurde die praeoperative Planung optimiert und die Voraussetzung zur Durchführung onkologisch radikaler Tumorentfernung verbessert. Ein Problem bleibt die Überbrückung des gesetzten Defektes, vor allem im Bereich der Extremitäten nach en bloc-Knochenresektion.
In den letzten Jahren wurden aufgrund gestiegener Anforderungen auf dem Gebiet der Defektüberbrückung intensive Forschungen betrieben, vornehmlich allerdings auf dem Gebiet der Endoprothetik.

Vorliegende Arbeit ist Teil eines experimentellen Großprojektes, dessen Ergebnisse darauf abzielen, Menschen, die an Knochentumoren leiden, ein extremitätenerhaltendes Operationsverfahren mit biologischer Rekonstruktion anbieten zu können.
Bei der biologischen Defektüberbrückung – vor allem bei großen Defekten – kommen bisher überwiegend allogene Transplantate zum Einsatz. **Friedlaender und Mankin** (1992) bieten einen Überblick über die Ergebnisse von Allotransplantaten bei 414 Tumorpatienten:

	sehr gut	gut	mäßig	schlecht
Osteoartikuläres Tx: (n=236)	89 (38%)	85 (36%)	4 (2%)	58 (25%)
Interdiaphysär: (n=83)	59 (71%)	14 (17%)	0 (0%)	10 (12%)
Alloprothese: (n=50)	22 (44%)	18 (36%)	1 (2%)	9 (18%)
Alloarthrodese: (n=45)	2 (4%)	29 (64%)	1 (2%)	13 (29%)
TOTAL: (n=414)	172 (42%)	146 (35%)	6 (1%)	90 (22%)

Gemäß **Hipp** et al. (1998) ist der Ersatz mit körpereigenem Knochenmaterial erstrebenswert. Aufgrund der positiven Ergebnisse aus der eigenen Arbeitsgruppe (**Voggenreiter** et al., 1990), erscheint es durchaus realistisch, daß eine extracorporale Bestrahlung oder Autoklavierung eines tumortragenden Knochensegmentes und anschließende Reimplantation eine echte Alternative zu den etablierten Operationsverfahren wie Endoprothesen, Umkehrplastiken, Auto- und Allotransplantaten

darstellen könnte. Die Anwendung der extracorporalen Therapie in der Klinik erfordert jedoch die Überprüfung in einem Tiermodell, welches der Situation beim Menschen möglichst nahekommt. Dies ist im Hundemodell der Fall, da der Hund eine dem Menschen ähnliche Knochenstruktur aufweist (**Eitel** et al., 1981).
Vorliegende Arbeit soll Aufschluß geben, inwieweit es nach Knochenresektion, extracorporaler Autoklavierung bzw. hochdosierter Bestrahlung, Replantation und Osteosynthese zu einem Wiedereinheilen des Resektates kommt. Sowohl autoklavierte als auch bestrahlte Knochentransplantate wurden bereits erfolgreich eingesetzt, wie im Schrifttum Kapitel 2 erläutert wurde. Ein direkter Vergleich zwischen Autoklavierung und Bestrahlung, sowie über Osteosyntheseverfahren fehlt allerdings bisher.
Entsprechend werden daher für das Versuchsdesign vier Gruppen mit je sechs Tieren eingeteilt, wobei zwei Versuchsgruppen mit Marknägeln versorgt werden, bei den beiden anderen erfolgt eine Plattenosteosynthese. Bei jeweils zwei Gruppen werden die Kortikaliszylinder autoklaviert bzw. bestrahlt und den unterschiedlichen Osteosynthesegruppen zugeordnet.
Zur Überwachung des Einheilungsverhaltens werden in regelmäßigen Abständen klinische Untersuchungen, Röntgenkontrollen und Szintigraphien durchgeführt (s. Abbildung 1). Intravital erfolgt eine Markierung des Knochens mit Fluorochromen. Diese polychrome Sequenzmarkierung soll dazu dienen, postmortal den räumlichen und zeitlichen Knochenumbau beurteilen zu können. Aus den Transplantatbereichen wird entkalkter und unentkalkter Knochen histologisch untersucht (s. Abbildung 2). Um Gefäßeinsprossung bis in den Kapillarbereich nachweisen zu können, wird eine Mikroangiographie bei einem Tier pro Gruppe durchgeführt. Weiterhin erfolgen biomechanische Tests zur Überprüfung der Stabilität der Transplantate.
Die vorliegende Arbeit beschreibt die Ergebnisse der beiden Plattenosteosynthesegruppen (je eine mit autoklavierten und bestrahlten Tx) bezüglich des klinischen Verlaufs, der Röngenkontrollen, der Szintigraphien und der Biomechanik. Über die histologischen Erkenntnisse und über die beiden Marknagelgruppen berichten **Böhm und Scherer**, sowie die veterinärmedizinischen Dissertationen von **Kronawitter**, **Popp** und **Regensburger**.

Die Tierversuche wurden gemäß §8 des Tierschutzgesetzes vom 18.8.1986 von der Regierung von Oberbayern genehmigt.

Abbildung 1:


Postoperatives Management
OP
Gruppe EAN (n = 6)
Gruppe ESN (n = 6)
Gruppe EAP (n = 6)
Gruppe ESP (n = 6)
4 Wo
Kl,Rö,Sz,PCM
8 Wo
Kl,Rö,Sz,PCM
12 Wo
Kl,Rö,Sz,PCM
16 Wo
Kl,Rö
20 Wo
Kl,Rö
24 Wo
Kl,Rö,Sz,PCM
36 Wo
Kl,Rö,Sz,PCM
Opferung

Abbildung 2:

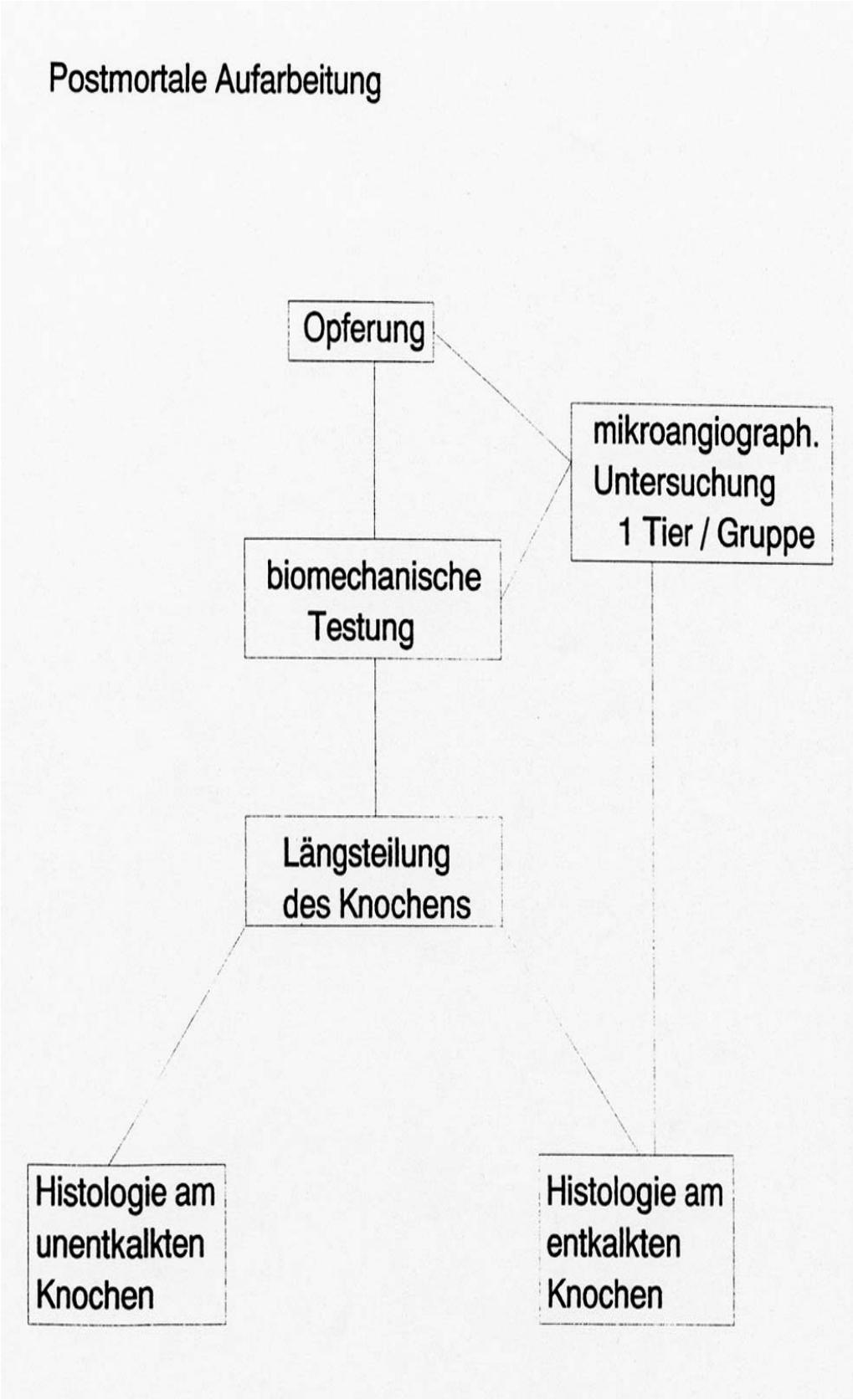
Postmortale Aufarbeitung
Opferung
mikroangiograph. Untersuchung 1 Tier / Gruppe
biomechanische Testung
Längsteilung des Knochens
Histologie am unentkalkten Knochen
Histologie am entkalkten Knochen

3.2 Material und Methoden

3.2.1 Spezies

Erwachsene Beagle-Hunde beiderlei Geschlechts dienen als Versuchstiere. Zu Beginn sind sie im Alter von 3-9,5 Jahren, ihr Gewicht liegt zwischen 12,5 und 23 kg. Zu den Untersuchungszeitpunkten und bis zur Entfernung des Hautnahtmaterials nach den Operationen werden die Hunde in klimatisierten Zwingern gehalten, ansonsten in Auslaufboxen. Gefüttert werden sie mit einer Standard-Diät (Dokoflox, Fa. Milkivit), Wasser erhalten sie nach Bedarf.

3.2.2 Versuchsplan

Untersucht werden zwei Gruppen mit je sechs Tieren, die sich in der Behandlungsart des Transplantates unterscheiden. Bei Versuchsgruppe 1 wird der Kortikaliszylinder autoklaviert, bei Versuchsgruppe 2 bestrahlt.

Tabelle 2: Hunde mit autoklavierten Transplantaten

versuchs-interne Bezeichnung	Alter in Jahren	Geschlecht	Gewicht zu Versuchs-beginn in kg
EA 4	9	m	14,5
EA 5	9	w	14,6
EA 6	6	w	12
EA 11	8	w	11,5
EA 12	8	w	14
EA 13	8	w	15

Tabelle 3: Hunde mit bestrahlten Transplantaten

versuchs-interne Bezeichnung	Alter in Jahren	Geschlecht	Gewicht zu Versuchs-beginn in kg
ES 2	9	w	16
ES 4	7	w	16
ES 6	8	w	15,1
ES 11	8	w	12,5
ES 12	5,5	w	15
ES 13	4,5	w	15,6

3.2.3 Versuchsdurchführung

Anaesthesie

Die Eingriffe weden sämtlich in Allgemeinnarkose durchgeführt. Die Praemedikation erfolgt mit Acetylpromazin (Vetranquil) i.m., die Narkoseeinleitung mit Propofol (Disoprivan) i.v. Anschließend werden die Tiere intubiert und die Narkose mit einem Halothan/Sauerstoff/Lachgas-Gemisch sowie einer Fentanyl-Dauerinfusion aufrechterhalten (**Erhardt**, 1992; **Paddleford und Erhardt**, 1992).

Operatives Vorgehen

Um möglichst ideale Vergleichsmöglichkeiten zu erlangen werden die Operationen bei allen Hunden am linken Hinterlauf durchgeführt.

Versuchsgruppe 1: Hunde mit autoklavierten Transplantaten

Nach sorgfältiger Rasur des linken Beines und Desinfektion wird in Rückenlagerung steril abgedeckt. Der Hautschnitt zieht entlang der medialen Tibiakante bis knapp oberhalb des Sprunggelenkes. Unter Schonung der Vena saphena wird nach Durchtrennung des Subcutangewebes und des Periosts der diaphysäre Tibiaanteil dargestellt. Mit der oszillierenden Säge erfolgt die Resektion eines Segments von etwa 2,5 cm Länge im Übergangsbereich vom proximalen zum mittleren Drittel der Diaphyse durch zwei Schnitte orthogonal zur Tibiaachse. Nach drei Minuten Autoklavierung bei 134°C wird das Segment wieder eingesetzt. Die Osteosynthese erfolgt durch eine dynamische Kompressionsplatte (9-Loch; 2,7 mm), wobei proximal und distal jeweils drei Schrauben zu liegen kommen. Anschließend wird die Wunde schichtweise mit Prolene-Einzelknopfnähten verschlossen und ein desinfizierender Nobecutan-Sprühverband appliziert. Postoperativ wird eine Röntgenkontrolle der Implantatlage durchgeführt. Zur Infektionsprophylaxe wird je 1g Cefotaxim (Claforan) wärend der Op und nach 12h infundiert. Zusätzlich wird über drei weitere Tage Benzylpenicillin/Dihydrostreptomycin (Tardomyocel) i.m. verabreicht. Analgetisch werden die Tiere zweimal täglich und bei Bedarf mit jeweils 2ml Tramadol-HCL (Tramal) versorgt. Die operierte Gliedmaße wird nicht immobilisiert. Nach zehn Tagen werden die Hautfäden gezogen.

Versuchsgruppe 2: Hunde mit bestrahlten Transplantaten

Abweichungen zu Gruppe 1 im Operationsablauf:
Die Bestrahlung der Knochenteilstücke erfolgt in der Gesellschaft für Strahlen-und Umweltforschung und nicht im Institut für Experimentelle Chirugie. Außerdem nimmt sie mit ca. 2,5h längere Zeit in Anspruch, so daß die Operation zweizeitig an aufeinanderfolgenden Tagen stattfindet. Zunächst erfolgt die Resektion des

Kortikaliszylinders wie vorbeschrieben, wobei der dabei entstehende Defekt aber vorübergehend mit einem Metallinterponat oder Teflonstück entsprechender Länge überbrückt wird. Die Stabilisierung erfolgt ebenfalls mit einer Platte der vorbeschriebenen Dimension, dann schichtweiser Wundverschluß. Nach Radiatio des Segmentes mit 5 kGy wird es am zweiten Tag replantiert in Analogie zu Gruppe 1.

Abbildung 3:
Operationssitus nach Resektion des Tibiasegmentes

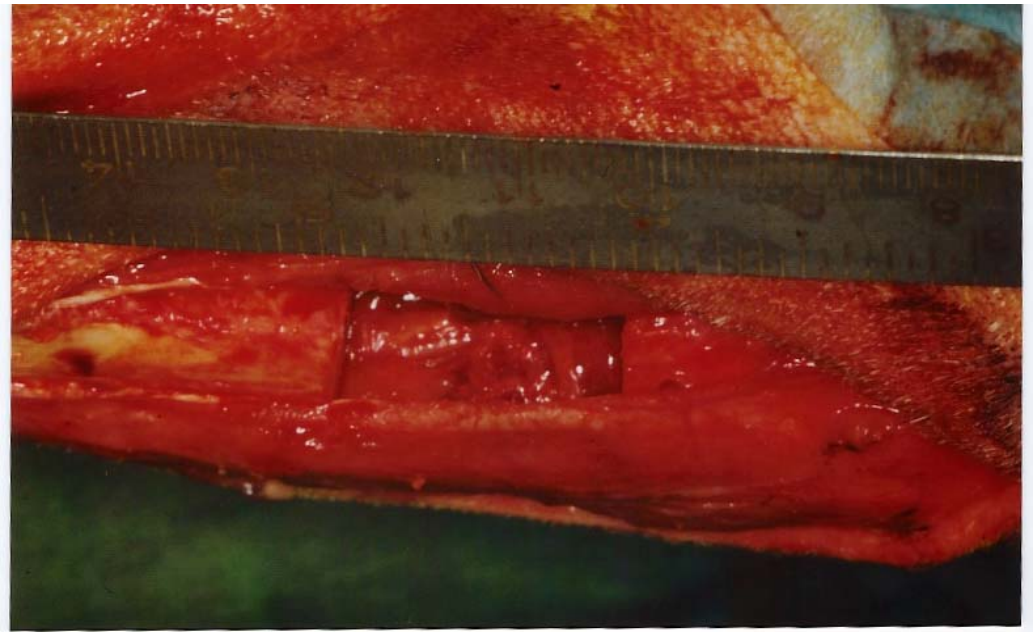

Abbildung 4:
Metallinterponat als Platzhalter in der Bestrahlungsgruppe

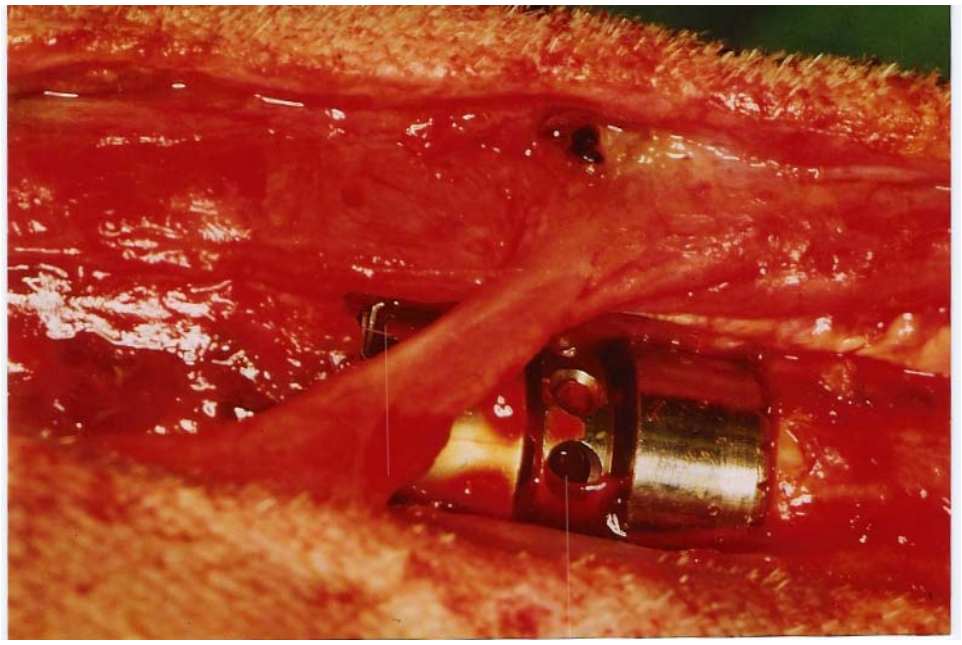

Abbildung 5
Austausch Metallinterponat gegen bestrahltes Knochensegment

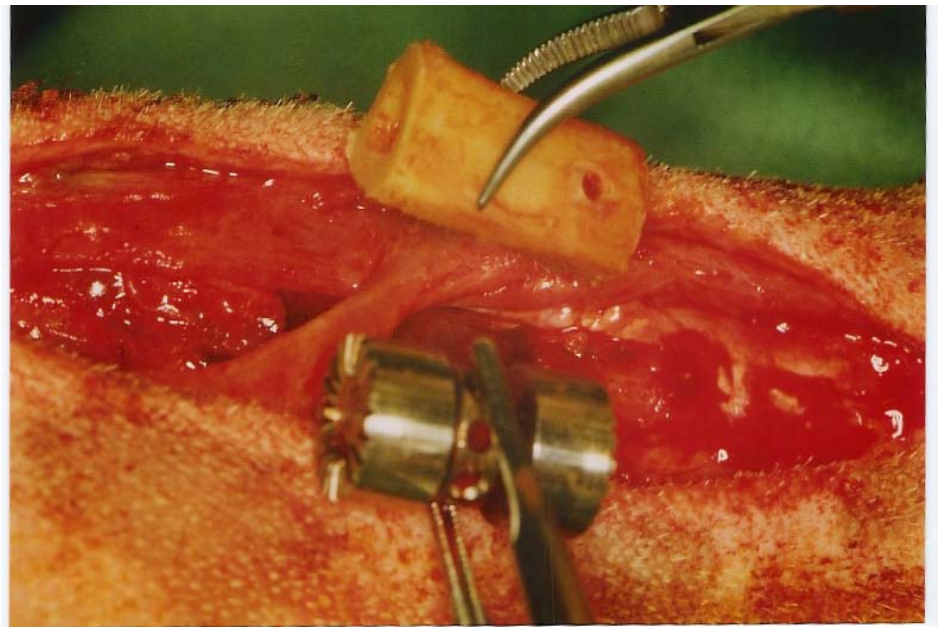

3.2.4 Parameter für die Transplantateinheilung

3.2.4.1 Klinische Untersuchung

Bis zur Entfernung der Hautnähte werden die Hunde täglich einer Wundnachsorge unterzogen und klinisch überwacht. Parallel zu Röntgenkontrollen geschehen die weiteren Untersuchungen bei komplikationslosem Heilungsverlauf nach 4, 8, 12, 16, 20, 24 und 36 Wochen. Bei der Wundnachsorge wird auf klinische Entzündungszeichen wie rubor (Rötung), tumor (Schwellung), calor (Überwärmung) und dolor (übermäßiger Schmerz) geachtet. An der Operationsstelle wird Druckschmerzhaftigkeit und eventuelle Crepitatio geprüft, ebenso beim passiven Bewegen der angrenzenden Gelenke. Neben dem Allgemeinzustand der Tiere ist der Lahmheitsgrad von besonderem Interesse. Vom Aspekt wird die Schonung des Beines in vier Grade unterteilt (Tabelle 5): Völlige Freiheit von Lahmen wird als Grad 0 bezeichnet, Grad 1 als undeutlich feststellbar. Bei Grad 2 handelt es sich um geringgradiges, aber auffälliges Hinken. Bei Grad 3 wird eine deutliche Entlastung mit nur kurzem Aufsetzen der Gliedmaße erkennbar. Fehlende Belastung entspricht hochgradiger Lahmheit (Grad 4).

Tabelle 4: Lahmheitsgrade

Lahmheitsgrad	Bezeichnung	klinische Symptome
0	lahmheitsfrei	-
1	undeutlich geringgradig	geringes, kaum feststellbares Entlasten der Extremität
2	deutlich geringgradig	geringes, deutlich feststellbares Entlasten der Extremität
3	mittelgradig	starke Entlastung der Extremität, noch kurzzeitige Belastung
4	hochgradig	keine Belastung der Extremität

3.2.4.2 Röntgenuntersuchungen

Neben der Röntgenkontrolle unmittelbar postoperativ werden alle vier Wochen Aufnahmen in zwei Ebenen angefertigt. Die Strahlengänge bewegen sich in medio-lateraler und cranio-caudaler Richtung bei einer Spannung von 50 kV und einer Stromstärke von 2 mA. Der Film-Fokus-Abstand beträgt 70 cm, die Belichtungszeit 0,1 sec. 36 Wochen postoperativ wird direkt nach Opferung der Tiere das Präparat geröntgt, nachdem es sorgfältig von Weichteilen befreit und das Osteosynthesematerial entfernt wurde.
Zwei semiquantitative Röntgenscores dienen als Grundlage zur Auswerung der Röntgenbilder. In einem Score wird die Transplantatintegration sowie die beiden Osteotomiestellen beurteilt (Tabelle 6 und 7), im anderen die Umbauvorgänge im Transplantat (Tabelle 8). Dabei dienen die Scores von **Aebi** et al. (1986) und **Lane und Sandhu** (1987) als Richtlinien für das erste Bewertungssystem. Die proximale und distale Osteotomiestelle werden mit 0-4 Punkten getrennt bewertet, wobei 0 Punkte gleichbedeutend mit fehlendem Einbau sind, bei dem keine knöcherne Reaktion erkennbar ist. Mit 1 Punkt wird eine beginnende Kallusbildung benotet, 2 Punkte erhalten Osteotomien, die teilweise knöchern eingebaut sind. Mit 3 Punkten wird eine bereits gute Überbrückung bei noch sichtbarem Osteotomiespalt bewertet. Bei völliger Konsolidierung ohne erkennbaren Spalt wird die volle Punktzahl 4 erreicht. Analog dazu wird die Transplantateinheilung mit 0-4 Punkten beziffert. Ohne erkennbare ossäre Reaktion des Transplantates erfolgen 0 Punkte, bei schwacher Knochenanlagerung 1 Punkt. Bei deutlicher Anlagerung und beginnendem Einbau werden 2 Punkte vergeben. Ist das Transplantat bereits knöchern integriert, aber noch abgrenzbar erhält es 3 Punkte. Die Maximalpunktzahl 4 erhält es nur bei vollständiger Inkorporation. Eine Gesamtpunktzahl von 12 Punkten ist demzufolge bei diesem Score erreichbar – je 4 für beide Osteotomien und 4 für die Transplantatintegration.

Tabelle 5: Osteotomiestellen

Punkte	Bewertungs-Kriterien
0	keine Anzeichen knöcherner Reaktion
1	Kallusbildung
2	teilweiser ossärer Durchbau
3	guter Durchbau, Osteotomie noch abgrenzbar
4	völliger Durchbau, Osteotomiespalt nicht mehr erkennbar

Tabelle 6: Transplantat

Punkte	Bewertungs-Kriterien
0	Transplantat reaktionslos
1	schwache Knochenanlagerung
2	deutliche Anlagerung bis beginnender Einbau
3	Tx ossär integriert, aber noch abgrenzbar
4	Tx vollständig integriert

Ein selbsterstellter Röntgenscore dient dazu, die Umbauvorgänge am Transplantat zu erfassen (1-10 Punkte). Die Maximalpunktzahl von 10 erhält ein Transplantat, dessen röntgenologische Struktur derer des Operationszeitpunktes entspricht. 9 Punkte werden vergeben, wenn ein geringer Unterschied in der Röntgendichte, aber noch kein Substanzverlust zu erkennen ist. Bei beginnendem Substanzverlust erfolgt eine Bewertung mit 8 Punkten, sind zusätzlich deutliche Unterschiede in der Röntgendichte feszustellen, 7 Punkte. Kommt es zu fleckiger Aufhellung im Tx werden 6 Punkte vergeben, bei einem Verlust der ursprünglichen Geometrie noch 5 Punkte. Weitere Verschlechterung der Qualität in Form von Desintegration oder Fragmentation wird mit 4 Punkten bewertet. Sind vom ursprünglichen Transplantat nur noch starke, kalkdichte Fragmente vorhanden, werden 3 Punkte vergeben, liegen nur noch wenige Residuen vor, 2 Punkte. Die vollständige Resorption wird mit 1 Punkt bewertet.

Tabelle 7: Umbauvorgänge im Transplantat

Punkte	Bewertungskriterien
10	Struktur idem Operationszeitpunkt
9	geringe Unterschiede in Röntgendichte
8	beginnender Substanzverlust
7	deutliche Unterschiede in Röntgendichte
6	Substanzverlust, fleckige Aufhellung
5	Verlust ursprünglicher Geometrie
4	Fragmentation, Desintegration
3	kräftige, kalkdichte Fragmente
2	wenige kalkdichte Residuen
1	völlige Resorption

3.2.4.3 Knochenszintigraphie

4, 8, 12, 24 und 36 Wochen postoperativ werden Szintigraphien durchgeführt. Die Hunde werden dabei mit Acetylpromazin (Vetranquil) sediert und danach wird zur Kurznarkose über einen Verweilkatheter eine Bolusinjektion Propofol (Disoprivan) in die Vena cephalica verabreicht. Die Aufrechterhaltung der Narkose erfolgt durch 1-2 ml-Boli alle 1-2 min nach Bedarf (**Henke** et al., 1992). Die Tiere werden dabei ständig überwacht. Es wird eine Drei-Phasen-Skelettszintigraphie durchgeführt, wobei Phase 1 die sogenannte Perfusion direkt nach Infusion des Tracers darstellt. Sie setzt sich aus 90 Einzelbildern alle 0,5 sec zusammen. Danach wird die frühstatische Phase 2 aufgezeichnet und dann die Narkose ausgeschlichen. Phase 3 mit der spätstatischen Aufnahme wird zwei Stunden post injektionem in erneuter Propofol-Kurznarkose aufgenommen. Als Tracer wird 10 mCi = 370 MBq Technetium-99m-Methylendiphosphat verwendet; die Aufzeichnung der emittierten Strahlung erfolgt mittels eines Kollimators und einer Gamma-Kamera. Die Perfusions- und die spätstatischePhase wird anhand eines Rechnerbildschirmes quantitativ ausgewertet. Bei der frühstatischen Aufnahme kommen vor allem pathophysiologische Prozesse im Bereich der Weichteile zur Darstellung, weshalb auf die Auswertung dieser sogenannten Weichteilphase verzichtet wird.
Zur Auswertung der Szintigraphien werden bestimmte Gebiete der Tibia als sogenannte „regions of interest“ (ROI) auf dem Computerbildschirm markiert. Bei den Perfusionsauswertungen fungiert die Diaphysenmitte beider Gliedmaßen (operiert und gesund) als ROI. Die registrierten radioaktiven Impulse der ROI der operierten linken Seite werden dabei in das Verhältnis zu den aufgezeichneten „counts“ der ROI der Gegenseite gesetzt. Folglich bedeutet ein Quotient größer 1, daß im markierten Bereich die operierte Extremität stärker anreichert als die nichtoperierte Gegenseite. Bei den spätstatischen Aufnahmen werden ROI‘s über der proximalen und distalen Osteotomiestelle sowie über der Transplantatmitte herangezogen und die radioaktiven Impulse in diesem Bereich bestimmt. Als Referenzwert dient eine „region of interest“ über der Schwanzwurzel.

Abbildung 6: Versuchstier in Kurznarkose

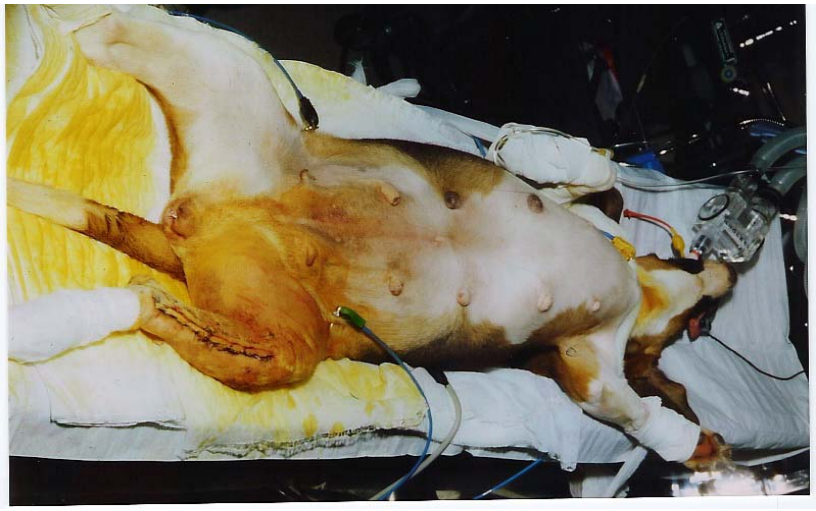

Abbildung 7: Perfusionsphase

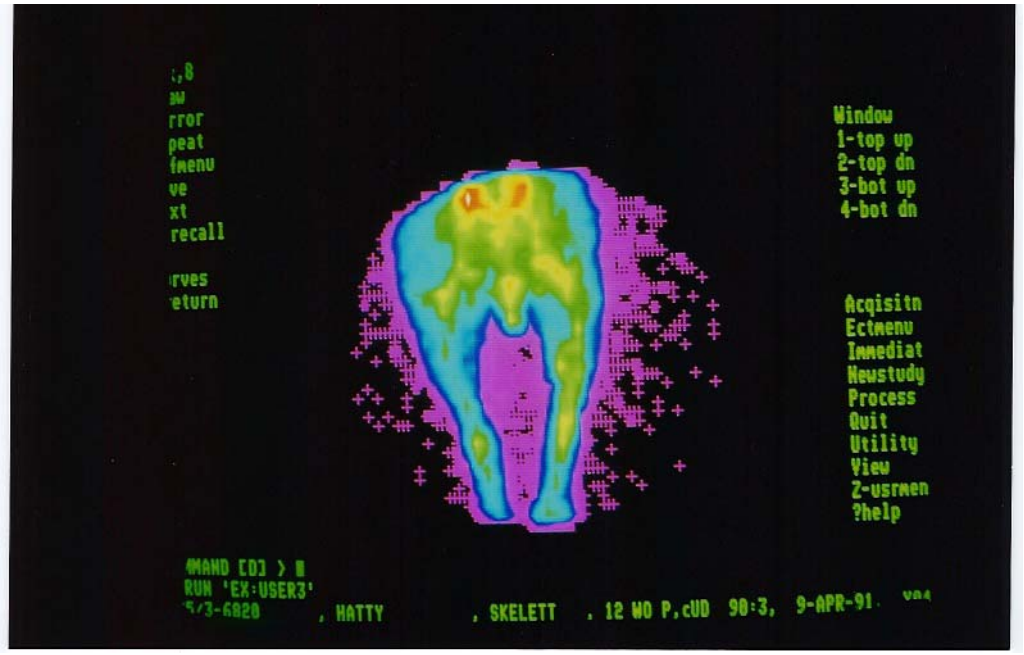

Abbildung 8: spätstatische Aufnahme: Regions of interest (ROI)

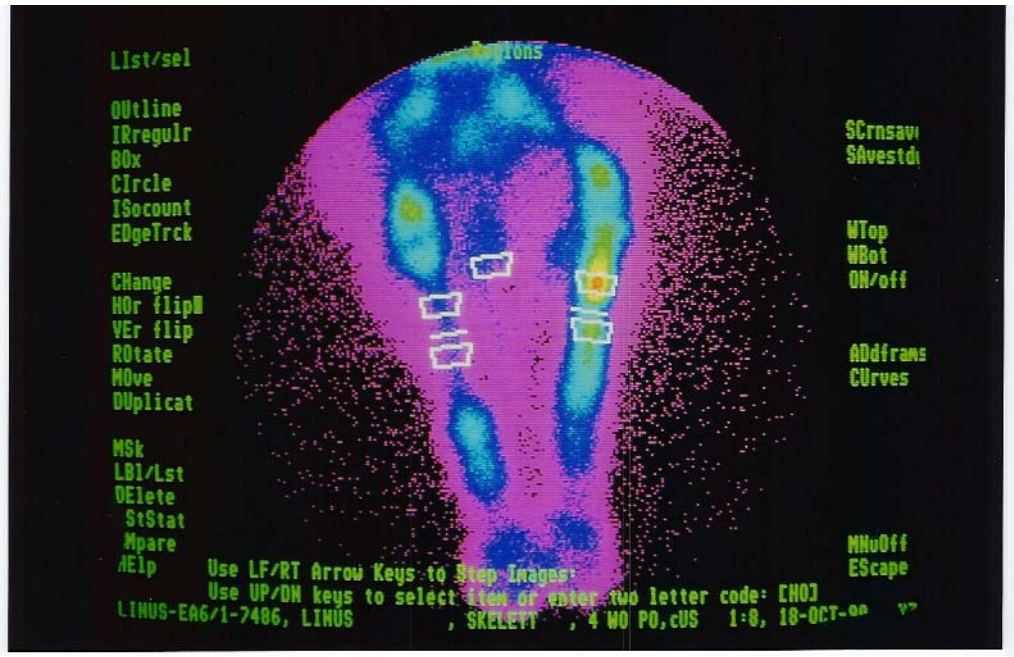

3.2.4.4 Biomechanische Untersuchungen

Nach schmerzloser Opferung der Tiere mit einer letalen Dosis Pentobarbital (Narcoren) werden die Tibiae beidseits im Knie- und Sprunggelenk exartikuliert und von Weichteilen befreit. Nach Entfernung des Osteosynthesematerials werden Dreipunktbiege-Versuche mit einer Werkstoffprüfmaschiene Typ Wolpert TZZ 707 durchgeführt (s. Abbildung 9). Da die Knochen noch histologisch untersucht werden sollen, werden sie nicht zerstörend getestet. Geprüft wird Durchbiegung und Steifigkeit an den beiden Osteotomiestellen und in der Transplantatmitte.
Bei der Prüfung der Transplantatmitte beträgt der Abstand der beiden Auflagepunkte 70 mm, die im Querschnitt annähernd dreieckige Form der Tibia erlaubt eine stabile Lagerung des Knochens ohne zusätzliche Fixierung. Durch einen Druckstempel erfolgt die Krafteinwirkung auf die Transplantatmitte; zunächst in anterio-posteriorer Biegerichtung, dann nach Drehung des Knochens in medio-lateraler und schließlich in latero-medialer Biegerichtung. Die Belastungsgeschwindigkeit beträgt 5 mm/min.
Bei der Testung der proximalen und distalen Osteotomie wird der Abstand der beiden Auflagepunkte auf 40 mm verkürzt. ein Auflagepunkt liegt 1 cm von der Osteotomiestelle entfernt im Transplantatbereich, der andere 3 cm entfernt außerhalb. Der Kraftfluß durch den Druckstempel erfolgt 1 cm von der Osteotomie entfernt außerhalb des Transplantatbereichs. Auch hier wird in drei Biegerichtungen gemessen, nämlich anterio-posterior, medio-lateral und latero-medial.
Die Tibiae der nicht operierten Gegenseite werden an entsprechenden Stellen getestet und dienen jeweils als Kontrolle. Die Belastung der Kontrollseite erfolgt mit einer Kraft von maximal 50 Newton, die der operierten Seite mit maximal 25 Newton. Von jedem Knochen wird ein Kraft-Weg-Diagramm mit Hilfe eines x-y-Schreibers aufgezeichnet, wobei der Weg auf der x-Achse, die Kraft auf der y-Achse aufgetragen wird. Jeweils drei Belastungskurven werden erstellt, deren dritte zur Auswertung herangezogen wird. Berechnet wird die Maximalsteifigkeit, welche die maximale Steigung der Kurve darstellt. Nach Anlegen einer Tangente (bei der Kontrollseite im Bereich von 25-40 Newton, bei der operierten Seite 15-20 Newton) erfolgt die Ermittlung der Steigung der Tangente über das Steigungsdreieck.
Zur Bestimmung der Durchbiegung wird auf das Kraft-Weg-Diagramm bei 5 Newton eine „Null-Linie“ gelegt. Als Durchbiegung wird der Weg zwischen dem Schnittpunkt der „Null-Linie“ mit der Kurve und dem Schnittpunkt des von der Kurve bei 25 Newton gefällten Lotes auf die „Null-Linie“ bezeichnet. Auch hierbei werden die Ergebnisse der operierten und der Kontroll-Seite miteinander verglichen.

Abbildung 9: Dreipunktbiegeversuch: Lagerung der Tibia und des Druckstempels

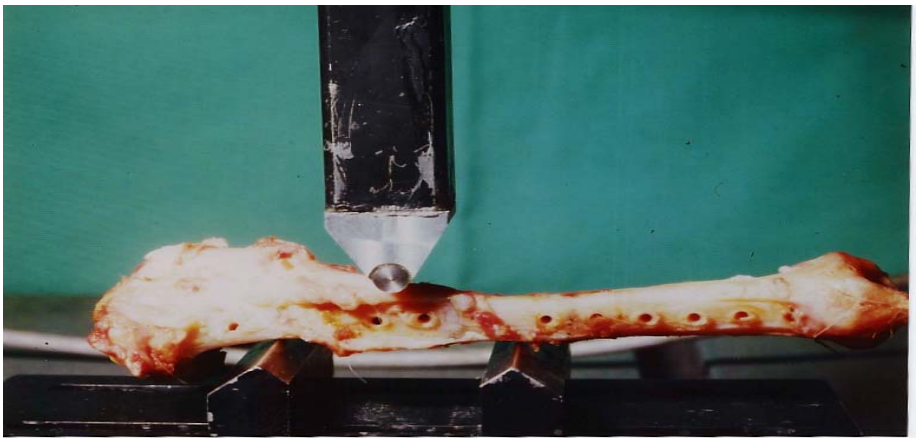

Folgende Verstärkungen des x-y-Schreibers werden angewendet:

Papiervorschub: L1: 0,025 V/cm: 1 mmp = 0,0025 mm
L2: 0,05 V/cm: 1 mmp = 0,005 mm
L2: 0,05 V/cm: 1 mmp = 0,01 mm

Steifigkeit: S = y*F/x*L
(N/mm)

Durchbiegung: D = 1*L
(mm)

Amplitude: F1: 0,4 V/cm: 1 mmp = 0,4 N
F2: 0,4 V/cm: 1 mmp = 0,2 N

F bedeutet die jeweilige Verstärkung in y-Richtung
L bedeutet die jeweilige Verstärkung in x-Richtung
1 mmp bedeutet 1 mm Papier

3.2.4.5 Statistische Auswertung

Zur Feststellung signifikanter Unterschiede zwischen den beiden Untersuchungsgruppen werden die Ergebnisse der Auswertung der Röntgenbilder, der Szintigraphien und der biomechanischen Tests mittels Mann-Whitney-Tests miteinander verglichen. Dieser Test wird verwendet, da bei den geringen Gruppenzahlen (n=6) nicht von einer Normalverteilung ausgegangen werden kann. Zum Ergebnis-Vergleich innerhalb einer Gruppe wird der „t-Test bei abhängigen Stichproben“ eingesetzt. Unterschiede werden für $p < 0,05$ (Irrtumswahrscheinlichkeit 5%) als signifikant und für $p < 0.01$ als hochsignifikant bezeichnet (**Werner**, 1989).

3.3 Ergebnisse

3.3.1 Komplikationen

Wesentliche Komplikationen treten bei den beiden für die vorliegende Arbeit maßgeblichen Versuchsgruppen mit Plattenosteosynthesen nicht auf. Bei den Marknagelgruppen gab es zwei Komplikationen: von 13 operierten Hunden verstirbt einer (ES 1) acht Wochen post-op. an einem Narkosezwischenfall; bei einem anderen (EA 2) wird intraoperativ bei der Markraumaufbohrung ein corticaler Defekt gesetzt. Nichtsdestotrotz zeigt sich ein guter Sitz des Segments bei der Replantation und es werden stabile Verhältnisse erreicht.

3.3.2 Klinische Untersuchung

Wie zuvor beschrieben werden die Tiere in regelmäßigen Abständen einer standardisierten Untersuchung unterzogen, dabei sind alle hinsichtlich ihres Verhaltens und Ernährungszustandes unauffällig. Schmerzen bei passiver Bewegung des operierten Hinterlaufes oder Atrophien über das normale, operationsbedingte Maß hinaus werden nicht beobachtet. Bei allen vier Versuchsgruppen findet eine ungestörte Wundheilung statt, bei keinem Hund tritt eine Infektion auf. Neben dem Allgemeinzustand ist vor allem der Lahmheitsgrad von Belang
Nachfolgend werden die Ergebnisse der beiden Gruppen mit Plattenosteosynthese dargelegt.

Gruppe mit autoklavierten Transplantaten (Tabelle 8; s. tab. Anhang)

Von den sechs Hunden dieser Versuchsgruppe sind vier Wochen postoperativ zwei lahmheitsfrei (EA 5 und EA 6), vier lahmen noch mittelgradig bis deutlich. Nach acht Wochen erreichten drei weitere ein Gangbild ohne Hinken (EA 4, EA 12 und EA 13). Das letzte Tier ist nach Ablauf von 12 Wochen lahmheitsfrei (EA 11).
Das bedeutet einen Durchschnitt von 7,3 Wochen bis zum Erreichen von Lahmheitsfreiheit.

Gruppe mit bestrahlten Transplantaten (Tabelle 9; s. tab. Anhang)

Drei der sechs Beagles dieser Gruppe sind bereits vier Wochen nach der Operation frei von Lahmen (ES 2, ES 4 und ES 12), die anderen lahmen noch undeutlich. Nach acht Wochen sind zwei weitere lahmheitsfrei (ES 11 und ES 13), wiederum vier Wochen später auch das letzte Tier der Gruppe (ES 6). Dies entpricht einem durchschnittlichen Erreichen eines unauffälligen Gangbildes nach 6,7 Wochen.

3.3.3 Röntgen

3.3.3.1 Gruppe mit autoklavierten Transplantaten

4 Wochen postoperativ läßt sich eine Kallusbildung ausgehend vom Lagerknochen sowohl an der proximalen als auch an der distalen Osteotomie bei vier Hunden nachweisen. Zwei zeigen keine knöcherne Reaktion (EA 4 und EA 5). Bei keinem der Transplantate selbst läßt sich Kallusgewebe feststellen; die radiologische Struktur der Corticalis-Zylinder unterscheidet sich nur in einem Fall (EA 12) von derjeniger direkt nach der Operation.
Nach **8 Wochen** wendet sich das Bild. Alle Hunde zeigen teilweisen bis guten Durchbau, nur EA 4 und EA 6 zeigen an der distalen Osteotomie erst Kallusbildung. Auch am Transplantat selbst zeigt sich schwache bis deutliche Knochenanlagerung; bei zwei Tieren (EA 12 und EA 13) kann man schon von, allerdings noch abgrenzbarer, Integration sprechen. Im Eigenscore für die Transplantat-Umbauvorgänge zeigen alle Transplantate einen geringen Dichteunterschied.
12 Wochen nach der Operation bietet EA 4 an beiden Osteotomien und EA 6 an der distalen einen teilweisen Einbau, die übrigen Tiere bereits einen guten Durchbau. Nur EA 4 bleibt mit deutlicher Knochenanlagerung zurück, alle anderen Transplantate sind ossär integriert, wenn auch abgrenzbar. Im Transplantatscore nehmen drei Hunde (EA 6, EA 11 und EA 13) einen beginnenden Substanzverlust hin,
Nach **16 Wochen** sind alle Osteotomiestellen gut mit abgrenzbarem Spalt durchbaut. Alle Transplantate sind abgrenzbar, aber knöchern integriert. EA 11 und EA 13 zeigen dutliche Dichteunterschiede im Transplantat.
Im Laufe der nächsten vier Wochen ergibt sich keine wesentliche Änderung.
Nach **24 Wochen dagegen** ist bei vier Tieren proximal kein Osteotomiespalt mehr erkennbar (EA 5, EA 6, EA 12 und EA 13), die distale Osteotomie bleibt zurück. Bei EA 13 ist das Transplantat vollständig integriert. Im Transplantat selbst ändert sich wenig.
Am Ende der Beobachtungszeit nach **36 Wochen** sind alle proximalen Osteotomien nicht mehr nachweisbar bis auf EA 12, bei dem man jetzt wieder einen Spalt nachweisen kann. Distal bleibt die Osteotomiestelle bei der Hälfte der Versuchstiere darstellbar (EA 6, EA 12 und EA 13). Die Transplantatstruktur hat sich wieder verbessert: EA 12 erreicht die Ausgangsdichte, EA 13 leichten Sustanzverlust, alle anderen verzeichnen geringe Dichteunterschiede im Vergleich zum Operationszeitpunkt.
Zur genauen Punkteverteilung siehe Tabelle 10 im tabellarischen Anhang.

3.3.3.2 Gruppe mit bestrahlten Transplantaten

4 Wochen nach der Operation zeigt ES 6 bereits einen beginnenden Einbau, alle anderen Hunde jedoch allenfalls Kallusbildung; ES 2 gar keine knöcherne Reaktion. Die röntgenologische Dichte des Transplantates ist idem zum Ausgangsbefund.
Nach **8 Wochen** lassen alle Transplantate einheitlich geringe Dichteänderungen erkennen. Bei ES 12 und ES 13 sind sie bereits integriert, diejenigen der anderen Tiere zeigen deutliche Knochenanlagerung bis beginnenden Einbau. Dieselben beiden Hunde bieten auch einen guten Durchbau beider Osteotomiestellen, alle anderen erst teilweisen Einbau proximal; ES 4 und ES 6 distal ebenfalls schon guten Durchbau bei noch sichtbarem Spalt.
12 Wochen postop. ist nur die distale Osteotomie bei ES 11 noch unvollständig durchbaut, alle anderen Osteotomien sind gut konsolidiert mit noch einsehbarem Spalt. Knochendichteveränderungen des Transplantates weisen ES 2 und ES 6 auf, die übrigen schon beginnenden Substanzverlust.
Nach **16 Wochen** sind bei drei Hunden beide Osteotomielinien nicht mehr zu erkennen; bei ES 2 und ES 6 ist der proximale Spalt, bei ES 11 noch der proximale und distale abgrenzbar. Ein guter Einbau findet sich aber in jedem Falle. Die Transplantate von ES 2 und ES 11 können im Röntgenbild noch abgegrenzt werden, alle anderen sind vollständig integriert. Die Transplantatdichte ist weitgehend unverändert mit leichten Besserungstendenzen.
Nach **20 Wochen** liegt nur ES 11 an der distalen Osteotomie und bezüglich der Transplantatintegration um jeweils einen Punkt in der Bewertung zurück, alle anderen haben die Maximalpunktzahl im Röntgenscore erreicht. Auch im Transplantat-Röntgenscore zeigen vier Tiere lediglich Knochendichteänderungen und nur zwei leichten Substanzverlust (ES 2 und ES 4). In den folgenden vier Wochen ergibt sich keine wesentliche Änderung und nach **36 Wochen** schließlich sind bei allen Hunden die Transplantate vollständig integriert und die Osteotomiestellen nicht mehr zu sehen. Das Transplantat von ES 6 erlangt wieder die Struktur wie direkt nach der Operation, die übrigen zeigen nur geringe Unterschiede in der Röntgendichte bis auf eines mit mäßigem Substanzverlust (ES 11). Zur genauen Punkteverteilung siehe Tabelle 11 im tabellarischen Anhang.

3.3.3.3 Statistische Auswertung

Innerhalb der Gruppen werden zum Vergleich der Ergebnisse die Werte des Röntgenscores mittels des gepaarten t-Tests miteinander verglichen.Dabei ergibt sich nur ein **signifikanter** Wert: nach **24 Wochen** ist die Heilung der proximalen Osteotomie in der Gruppe mit autoklavierten Transplantaten signifikant weiter fortgeschritten als die der distalen (siehe Tabelle 12). Zwischen den Gruppen können beim Vergleich des radiologischen Gesamtergebnisses mit Hilfe des nichtparametrischen Mann-Whitney-Tests **signifikant** höhere Punktwerte bei der Gruppe mit den bestrahlten Transplantaten nach **16 Wochen** und sogar **hochsignifikant** höhere Werte nach **20 und 24 Wochen** nachgewiesen werden (siehe Tabelle 14 im tab Anhang).

Abbildung 10: Radiologisches Gesamtergebnis Transplantateinbau
(Maximalpunktzahl 12; je 4 proximale, distale Osteotomie und Transplantatintegration)
Zum Vergleich unter Einbezug der Marknagelgruppen

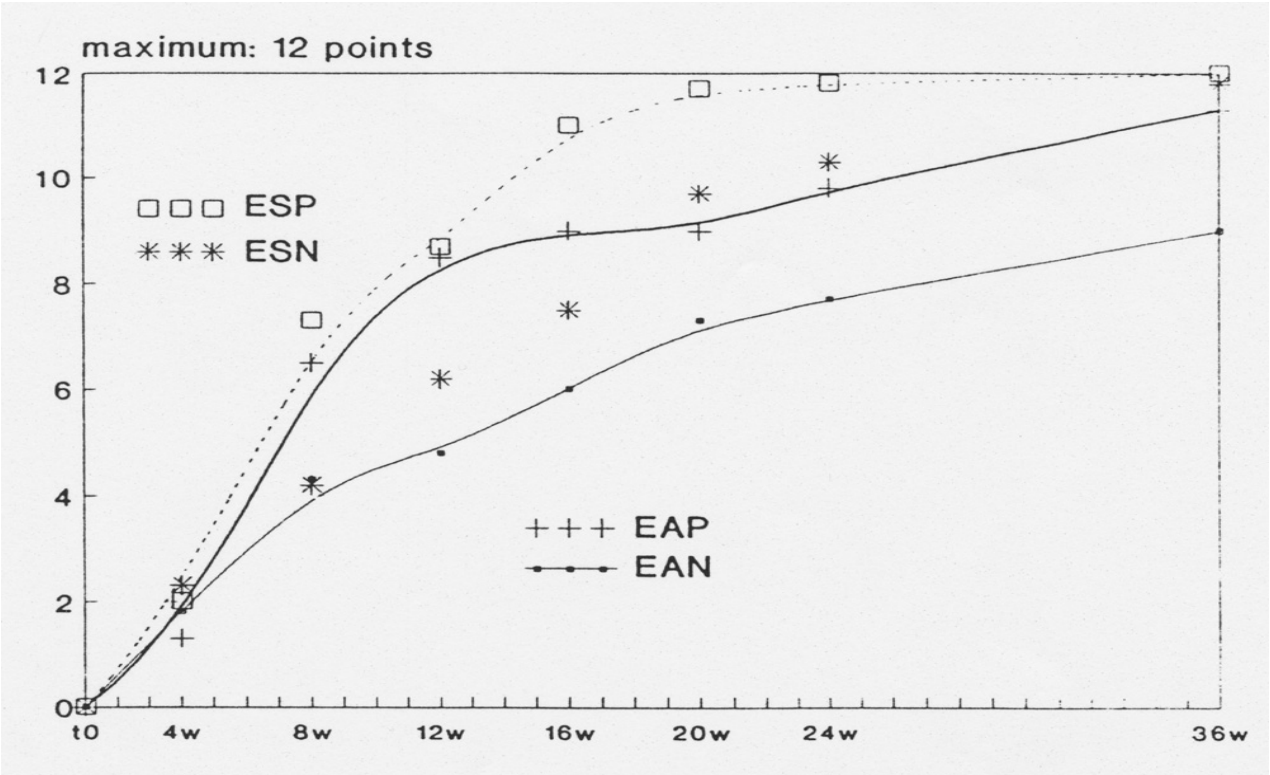

EAP : Gruppe mit autoklavierten Tx; Plattenosteosynthese
ESP : Gruppe mit bestrahlten Tx; Plattenosteosynthese

EAN : Gruppe mit autoklavierten Tx; Marknagelosteosynthese
ESN : Gruppe mit bestrahlten Tx; Marknagelosteosynthese

3.3.4 Szintigraphie

3.3.4.1 Perfusionsphase

Autoklavierte Transplantate

In dieser ersten Phase der Drei-Phasen-Skelettszintigraphie zeigen sich deutliche Unterschiede im Aktivitätsniveau zwischen operierter und nichtoperierter Tibia. Die Mehranreicherung der operierten Extremität berechnet sich aus dem Quotienten der Anzahl der „counts“ der behandelten und der gesunden Seite.
Nach **4 Wochen** beträgt der Anreicherungsfaktor 1,4; d.h. der operierte Knochen reichert um das durchschnittlich 1,4fache mehr als das gesunde Gegenstück an. Im Verlauf des Beobachtungszeitraums sinkt der Quotient kontinuierlich ab, um sich nach **24 Wochen** mit 1,06 praktisch zu nivellieren.

Bestrahlte Transplantate

Auch in dieser Gruppe findet sich das höchste Aktivitätsniveau nach **4 Wochen**. Dabei ist hier der Unterschied zwischen operierter und Kontroll-Seite mit Faktor 1,69 noch größer, d.h. die operierte Tibiadiaphyse im Verhältnis noch aktiver als bei den autoklavierten Transplantaten. Die Mehranreicherung nimmt im Laufe der Zeit ebenfalls stetig ab, so daß auch hier nach **24 Wochen** mit Faktor 1,0 ein Aktivitätsunterschied nicht mehr feststellbar ist.

Tabelle 15: Szintigraphische Aktivität im Vergleich operiert/nichtoperiert
Perfusionsphase: Mittelwerte und Standardabweichung

Wochen post-op.	autoklaviert	bestrahlt	Signifikanz
4	1,40 +/- 0,30	1,69 +/- 0,11	-
8	1,27 +/- 0,29	1,30 +/- 0,24	-
12	1,12 +/- 0,23	1,16 +/- 0,12	-
24	1,06 +/- 0,34	1,00 +/- 0,20	-
36	0,96 +/- 0,20	0,99 +/- 0,23	-

3.3.4.2 Spätstatische Aufnahmen

Autoklavierte Transplantate

Analog zur Perfusionsphase zeigen auch die spätstatischen Aufnahmen die stärkste Tracerspeicherung der Transplantate- verglichen mit der Gegenseite - nach **4 Wochen**. Die Region der Transplantatmitte speichert zu diesem Zeitpunkt durchschnittlich das 3,39fache der entsprechenden ROI (region of interest) der gesunden Tibia, die proximale Osteotomiestelle das 6,90fache und die distale Osteotomie das 7,39fache. Szintigraphisch scheinen somit mehr Aktivitäten an den Osteotomien als im Transplantat abzulaufen. Im Laufe der **36 Wochen** Beobachtung sinkt das Aktivitätsniveau wie in der Perfusionsphase kontinuierlich langsam ab (siehe Tabelle 16). Am Ende beträgt der Quotient in der Transplantatmitte noch 1,47, an der proximalen Osteotomie noch 1,83 und distal 1,71,d.h. es ist weiterhin eine gesteigerte Aktivität zu verzeichnen. Allerdings muß bemerkt werden, daß sich die 36-Wochen-Werte nur aus fünf Tieren zusammensetzen, da ein Hund in dieser Untersuchung auch nach mehrmaligen Versuchen permanent „radioaktiv einnäßte“ und so die Werte extrem verfälscht wurden. Sie wurden daher nicht mit einbezogen.

Bestrahlte Transplantate

Vergleichbar mit der autoklavierten Versuchsgruppe liegt auch bei den bestrahlten Transplantaten das Maximum der Mehrspeicherung **4 Wochen** postoperativ vor. Das Aktivitätsniveau bewegt sich jedoch über den ganzen Untersuchungszeitraum deutlich höher. Der **4 Wochen**- Quotient beträgt im Mittel in der Transplantatmitte 5,24, an der proximalen 11,13 und an der distalen Osteotomie 10,82. Wie in den vorangegangenen Untersuchungen nimmt er im Verlauf stetig ab; nach Ablauf der **36 Wochen** zeigt die operierte Tibia jedoch noch mehr als das Doppelte an Aktivität als die gesunde (Quotient Transplantatmitte 2,36; proximal 2,82; distal 2,20).

Tabelle 16: Szintigraphische Aktivität im Vergleich operiert/nichtoperiert
Spätstatische Phase: Mittelwerte und Standardabweichung

Wochen post-op.		autoklaviert	bestrahlt	Signifikanz
4	Transplantat	3,39 +/- 0,76	5,24 +/- 1,81	-
	prox. Osteotomie	6,90 +/- 2,87	11,13 +/- 3,59	-
	dist. Osteotomie	7,39 +/- 2,63	10,82 +/- 2,73	-
8	Transplantat	5,56 +/- 3,36	5,17 +/- 2,25	-
	prox. Osteotomie	4,74 +/- 1,80	6,83 +/- 1,56	-
	dist. Osteotomie	6,57 +/- 3,22	7,12 +/- 1,45	-
12	Transplantat	2,98 +/- 0,95	4,52 +/- 0,67	-
	prox. Osteotomie	3,56 +/- 1,11	6,56 +/- 2,83	-
	dist. Osteotomie	4,28 +/- 2,47	4,92 +/- 1,46	-
24	Transplantat	1,80 +/- 0,45	3,22 +/- 1,08	-
	prox. Osteotomie	2,08 +/- 0,60	3,08 +/- 0,62	-
	dist. Osteotomie	2,09 +/- 0,33	2,71 +/- 0,47	-
36	Transplantat	1,47 +/- 0,27**	2,36 +/- 0,47	-
	prox. Osteotomie	1,83 +/- 0,42**	2,82 +/- 0,93	-
	dist. Osteotomie	1,71 +/- 0,31**	2,20 +/- 0,35	-

Mit ** markiert Durchschnitt von nur fünf Werten

3.3.4.3 Statistische Auswertung

Unter Zuhilfenahme des Mann-Whitney Testes konnte weder bei der Perfusionsphase noch bei den spätstatischen Aufnahmen eine Signifikanz zwischen den beiden Untersuchungsgruppen nachgewiesen werden.

3.3.5 Biomechanik

3.3.5.1 Testung der Transplantatmitte

Steifigkeit

Der durchschnittliche Verlust an Steifigkeit der Transplantatmitte der operierten Knochen im Vergeich zum unbehandelten Pendant soll dabei veranschaulicht werden. Die Gruppe mit autoklavierten Transplantaten kommt dabei auf 35,6% (Standardabweichung 16,2) der Steifigkeit der gesunden Knochen in lateromedialer Belastungsrichtung. Die Meßwerte betragen auf der Op-Seite durchschnittlich 235,7 N/mm, auf der Kontrollseite 670,7 N/mm.
Die Bestrahlungsgruppe dagegen erreicht 43,0% (Standardabweichung 23,9). Die Meßwerte liegen im Mittel bei 252,8 N/mm auf der operierten und bei 628,1 N/mm auf der gesunden Seite.
Bei mediolateraler Krafteinwirkung zeigen die autoklavierten Segmente im Durchschnitt eine Reststeifigkeit von 54,9% (Standardabweichung 30,9) mit Meßwerten der Op-Seite von 237,8 N/mm und der Kontrollseite von 439,7 N/mm. Die bestrahlten Knochenzylinder erreichen 66,8% (Standardabweichung 31,0) mit Werten von 286,6 N/mm auf der operierten bzw. 479,0 auf der gesunden Seite.
In anterio-posteriorer Belastungsrichtung ist der Unterschied zwischen den Versuchsgruppen am deutlichsten: die bestrahlten Transplantate erlangen 85,7% (Standardabweichung 55,2; Meßwerte: Op-Seite 411,1 N/mm, Kontrollseite 549,3 N/mm), die autoklavierten nur 42,1% (Standardabweichung 15,8; Werte: Op-Seite 232,8 N/mm, Kontrollseite 571,1 N/mm).

Durchbiegung

Die Durchbiegung ist ein Parameter dafür, wieviel stärker der operierte Knochen prozentual durch eine konstante Kraft im Vergleich zur gesunden Seite verformbar ist. Es zeigt sich bei den autoklavierten Transplantaten eine Zunahme der Durchbiegung im Mittel um 278%(Standardabweichung 204,8) in anterio-posteriorer Belastungsrichtung. Die Prozentzahlen der einzelnen Segmente bewegen sich allerdings zwischen 151% und 687%. Bei einer Belastungsgeschwindigkeit von 5 mm/min mit maximal 25 Newton (s. 3.2.4.4) betragen die gemessenen Verformungs-Werte bei den operierten Knochen durchschnittlich 0,1022 mm und bei den gesunden 0,0445 mm. Bei gleicher Kraftrichtung werden die bestrahlten Transplantate im Durchschnitt um 157% (Standardabweichung 98,2)stärker durchgebogen als die nicht-operierten Tibiastücke. Die Schwankungsbreite liegt zwischen 122% und 344%; die Verformungs-Werte sind durchschnittlich 0,0727 mm bei der Op- und 0,0508 mm bei der Kontroll-Seite.
In lateromedialer Biegerichtung ergibt sich bei den autoklavierten Transplantaten eine durchschnittliche Verformungszunahme um 371% gegenüber der nicht-operierten Seite (Standardabweichung 235; Meßwerte: Op-Seite 0,1252 mm, Kontroll-Seite 0,0368 mm).Die bestrahlten Knochenzylinder zeigen hier eine um 266% verstärkte

Durchbiegung (Standardabweichung 142; Op-Seite 0,1192 mm Verformung, Kontroll-Seite 0,0477 mm).
In medio-lateraler Belastungsrichtung ist der Unterschied zwischen Autoklavierung und Bestrahlung weniger deutlich: 185% (Standardabweichung 94,0; Op-Seite 0,1140 mm, Kontroll-Seite 0,0635mm) Durchbiegungszunahme der autoklavierten Tibiasegmente stehen 138% (Meßwerte: Op-Seite 0,0842 mm, Kontrolle 0,0852 mm) der bestrahlten Präparate gegenüber.

Tabelle 17: Dreipunkt-Biege-Test: Biomechanik der Transplantatmitte
Mittelwerte und Standardabweichung in % der Kontrollseite

	autoklaviert			bestrahlt		
Kraft-richtung	medio-lateral	latero-medial	anterio-posterior	medio-lateral	latero-medial	anterio-posterior
Steifig-keit	54,9 30,9	35,6 16,2	42,1 15,8	66,8 31,0	43,0 23,9	85,7 55,2
Durch-biegung	184,6 94,0	370,6 235,0	278,1 204,8	137,7 176,0	266,2 142,0	157,3 98,2

3.3.5.2 Testung der Osteotomiestellen

Bei der Durchbiegung der Osteotomiestellen werden meist die Tibiae mit autoklavierten Transplantaten stärker verformt, latero-medial proximal und medio-lateral distal jedoch diejenigen mit bestrahlten Segmenten.

Tabelle 18: Dreipunkt-Biege-Test: Durchbiegung der Osteotomiestellen
Mittelwerte und Standardabweichung in % der Kontrollseite

	autoklaviert			bestrahlt		
Osteo-tomie	medio-lateral	latero-medial	anterio-posterior	medio-lateral	latero-medial	anterio-posterior
proximal	449,2 230,2	228,4 60,2	376,0 337,2	395,5 154,9	352,5 185,9	322,8 215,4
distal	259,2 208,1	229,1 143,1	368,3 162,6	292,6 273,0	140,7 64,9	253,2 164,9

Analog zum Ergebnis der Durchbiegungs-Testung zeigen sich auch bei der Steifigkeitsprüfung die Osteotomiestellen der bestrahlten Kortikaliszylinder steifer als diejenigen der autoklavierten Segmente. Wie bei der Durchbiegung bilden jedoch auch hier diesselben zwei Osteotomien die Ausnahme: latero-medial proximal und medio-lateral distal sind die Tibiae mit bestrahlten Segmenten weniger steif.

Tabelle 19: Dreipunkt-Biege-Test: Steifigkeit der Osteotomiestellen
Mittelwerte und Standardabweichung in % der Kontrollseite

	autoklaviert			bestrahlt		
Osteo-tomie	medio-lateral	latero-medial	anterio-posterior	medio-lateral	latero-medial	anterio-posterior
proximal	31,0 12,4	47,1 13,7	47,0 20,0	34,1 17,9	33,6 12,1	50,1 14,8
distal	62,2 50,5	49,4 20,7	33,9 11,8	48,1 18,0	76,4 51,8	57,9 32,9

3.3.5.3 Statistische Auswertung

Für alle biomechanischen Untersuchungen konnten weder bei der Testung der Transplantatmitte noch der Osteotomiestellen mittels des Mann-Whitney-Tests signifikante Unterschiede zwischen den Gruppen festgestellt werden.

4. Diskussion

4.1 Material und Methoden

4.1.1 Wahl des Versuchstieres

Bei vorliegendem Versuch handelt es sich um die letzte Phase von Tierversuchen vor dem geplanten klinischen Einsatz des Therapiekonzeptes beim Menschen. Entsprechende Versuche an der Ratte wurden bereits durchgeführt (**Voggenreiter** et al, 1990). Nun sollte eine Tierart gewählt werden, die dem Menschen biologisch nähersteht und größer als die Ratte ist. Bezüglich der Übertragbarkeit der gewonnenen Erkenntnisse auf den Menschen erscheinen Primaten ideal, deren Verwendung in Tierversuchen größeren Ausmaßes verbietet sich jedoch aus ethischen und finanziellen Gründen (**Roach**, 1989). Auch muß eine evolutionär nahestehende Verwandtschaft nicht unbedingt die Relevanz von Ergebnissen aus Tierversuchen beweisen, da häufig spezies-spezifische Eigenheiten eine größere Rolle bei Tierversuchen spielen. Gemäß **Urist** (1989 a) ist die Fähigkeit zur Frakturheilung und Inkorporation von Knochentransplantaten mit dem sogenannten "Metabolic Activity Index" (MAI) verbunden. Dieser Index berücksichtigt unter anderem die Grundstoffwechselrate, die Körpertemperatur, die Herz- und die Atemfrequenz. So besitzt der Hund einen Index von 1,5, der sehr nahe an den MAI des Menschen von 1 herankommt, während Ratte und Maus beispielsweise einen Index von 5,15 bzw. 15,6 aufweisen. Aus diesem Grund bezeichnet Urist den Hund als das beste Tiermodell für die Erprobung von Knochentransplantaten. Wegen seiner histomorphologischen Knochenstruktur mit ausgeprägten Sekundärosteonen hält auch **Eitel** (1981) den Hund für das geignetste Versuchstier, um den menschlichen Knochenheilungsprozeß nachzuvollziehen. **Wissing** et al (1990) bevorzugen das Schaf, auch wenn sie das Hundemodell als brauchbar für Fragestellungen, die die menschliche Knochenregeneration betreffen,erachten. Das Schaf liefert den Autoren zufolge besser reproduzierbare Ergebnisse, da bei ihren Versuchen Hunde eine inhomogene Reaktion auf einen gleichbleibenden experimentellen Reiz zeigten. Allerdings handelte es sich bei den Versuchen dieser Autoren um die knöcherne Reaktion auf Unterbrechung der Blutzufuhr und nicht um eine Defektheilung nach Knochentransplantation.

4.1.2 Versuchsmodell

Der Vergleich des Einheilungsverhaltens extracorporal autoklavierter und bestrahlter autogener Knochentransplantate war Ziel des vorliegenden Versuchs. Im Hinblick auf den Einsatz in der Onkologie soll dabei die sichere Abtötung der Tumorzellen gewährleistet sein. **Hamaker** berichtet 1981 über eine Abtötung von Tumorzellen bereits bei einer Bestrahlungsdosis von 0,1 kGy. Auch **Spira** et al. (1970) und **Uyttendaele** et al. (1988 und 1991) verwendeten in ihren Studien zur Tumorzellabtötung niedrigere als die in den vorliegenden Untersuchungen angewandten Strahlendosen, nämlich 2,5 bzw. 0,3

kGy. Eine extracorporale Bestrahlung der Knochenzylinder mit 5 kGy erschien aufgrund der Resultate von **Voggenreiter** et al. (1990) bei Ratten als sinnvoll, da die Einheilung der mit dieser Dosis bestrahlten Kortikalissegmente bei den Ratten gut war. Dagegen zeigte sich eine zur Strahlensterilisation notwendige Dosis von 25 kGy im Rattenmodell als ungeeignet, da sie zu einer deutlichen Reduktion der biologischen Qualität und signifikanter Beeinträchtigung der biomechanischen Parameter führte (**Früh** et al., 1990).
Durch die Autoklavierung ist eine Sterilisation der Transplantate gegeben. **Lenz** et al. konnten 1988 in Untersuchungen an Ratten nachweisen, daß autoklavierte Transplantate wieder einheilen. Allerdings stellten **Früh** et al. 1990 bei autoklavierten Rattentibiae eine deutliche Beeinträchtigung der biomechanischen Parameter fest.
In vorangegangenen Versuchen stellten sich geschlitzte Hohlnägel zur Osteosynthese als nicht stabil genug heraus. Zur Fixation der Transplantate lag daher die intramedulläre Marknagelung und die Plattenosteosynthese mit anschließender Vergleichsmöglichkeit beider Verfahren nahe. Vorliegende Arbeit befaßt sich mit den beiden Versuchsgruppen mit Plattenosteosynthese. Der Nachteil einer zweifachen Operation, die bei der Gruppe mit den bestrahlten Transplantaten aufgrund der langen Bestrahlungsprozedur notwendig war, erwies sich beim Einheilungsverhalten der Knochensegmente im Vergleich zur Gruppe mit den autoklavierten Transplantaten, bei der es nur einer Operation bedurfte, augenscheinlich als unbedeutend.

4.1.3 Untersuchungstechniken

Klinische Untersuchungen, röntgenologische Kontrollen und Szintigraphien in jeweils festgelegten Zeitabständen dienten zur Beurteilung der Einheilung der extracorporal behandelten Tibia-Segmente. Die biomechanischen Versuche, Mikroangiographie und histologische Aufarbeitung (**Böhm und Scherer**) erfolgten postmortal.
Die regelmäßigen, standardisierten klinischen Untersuchungen sollten Beeinträchtigungen des Heilprozesses zu erkennen geben und andere Erkrankungen als Ursache einer eventuell verzögerten Heilung ausschließen. Die Entwicklung des Gangbildes fand dabei besondere Beachtung, da die operierten Hinterläufe der Hunde nicht immobilisiert wurden und somit eine Belastung möglich war.
Zur radiologischen Beurteilung des Heilverlaufes wurden die Tiere in regelmäßigen Zeitabständen in anterio-posteriorer und lateraler Aufnahmetechnik geröntgt. Zur Auswertung wurden zwei semiquantitative Röntgenscores erstellt, wobei ein Score den Inkorporationsprozeß der Transplantate bewertete. Dieser Score lehnt sich stark an die Bewertungssysteme von **Aebi** et al. (1986) und **Lane und Sandhu** an; wurde aber erweitert, um eine größere Trennschärfe bei der Bewertung zu erreichen. Der zweite Röntgenscore wurde selbst erstellt und berücksichtigt nur die radiologisch sichtbaren Umbauvorgänge im Transplantat. Bei beiden Scores ist jedoch zu berücksichtigen, daß mit radiologischen Methoden nur ein Teil der Vorgänge im Verlauf der Transplantatintegration erfaßt wird (**Schratt** et al, 1991). Besonders für den zweiten Score gilt, daß die entscheidenden Umbauvorgänge nur unzureichend im Röntgenbild dargestellt werden können.

Aus diesem Grund wurden zusätzlich Dreiphasen-Skelett-Szintigraphien durchgeführt, um die aktuelle jeweilige Stoffwechselaktivität in Transplantat- und Lagerbereich sichtbar zu machen (**Frame** et al, 1983) und damit eine bessere Beurteilung des Ein- und Umbaus der Knochenzylinder zu ermöglichen.
Für Erfolg oder Mißerfolg eines Transplantates entscheidend sind, vor allem aus funktioneller Sicht, oft dessen biomechanische Eigenschaften (**Pelker und Friedlaender**, 1987). Um dieser Bedeutung gerecht zu werden, wurde sowohl die Transplantatmitte als auch der Schnittpunkt zwischen Transplantat und Lagerknochen im Dreipunkt-Biegeversuch getestet. Bei den erzielten Ergebnissen vorliegender Untersuchungen gilt es dabei zu berücksichtigen, daß die Knochen wegen der nachfolgenden histologischen Aufarbeitung nicht zerstörend getestet werden konnten und somit die Vergleichbarkeit mit anderen Untersuchungen eingeschränkt ist.

4.2 Ergebnisse

Die Auswertung der Ergebnisse des vorliegenden Versuches ergeben, daß es beim Hund sowohl nach extracorporaler Autoklavierung als auch Bestrahlung autogener Knochentransplantate und anschließender Reimplantation zu deren Wiedereinbau kommt. Allerdings sind Unterschiede im Integrationsverhalten der beiden Versuchsgruppen zu beobachten.

4.2.1 Klinische Untersuchung

Bei der vornehmlich interessanten Beurteilung des Gangbildes zeigt die Gruppe mit bestrahlten Transplantaten ein funktionell besseres Ergebnis als die autoklavierte Gruppe. So waren in der Bestrahlungsgruppe drei der Beagles nach 4 Wochen bereits lahmheitsfrei, die übrigen lahmten nur noch undeutlich. Nach 12 Wochen war auch der letzte Hund lahmheitsfrei. In der Autoklavierungsgruppe lahmten 4 Wochen postoperativ noch vier Tiere mittel-bis deutlich-gradig. Allerdings waren auch hier alle nach Ablauf von 12 Wochen lahmheitsfrei. Eventuell ist jedoch die Stabilität der Platte als Osteosyntheseverfahren in der Lage, in klinischer Hinsicht potenzielle Vorzüge der Bestrahlung oder der Autoklavierung zu überdecken. Bei den beiden Gruppen mit Marknagelosteosynthese war nämlich das Ergebnis der Gangbildbeobachtung bei den Hunden mit autoklavierten Segmenten deutlich schlechter: bei Ende des Untersuchungszeitraumes von 9 Monaten waren nur zwei Tiere lahmheitsfrei, diejenigen mit bestrahlten Transplantaten alle (**Böhm und Scherer**).

4.2.2 Röntgen

Die semiquantitative Bewertung der Röntgenuntersuchungen erlaubt die Schlußfolgerung, daß sich zumindest bezüglich der Schnelligkeit des Einbaus klare Vorteile der Bestrahlung hervorheben. Im Transplantatsintegrations-Score erreichen in der Gruppe mit autoklavierten Transplantaten vier von sechs Tieren die volle Punktzahl bis zum Ende des Beobachtungszeitraumes von 36 Wochen, einer bleibt bei 11, ein anderer bei nur 9 Punkten stehen. Die Bestrahlungsgruppe erhält geschlossen die Maximalpunktzahl 12 – und dies bis auf einen Hund schon nach 20 Wochen. Im zweiten Score, die Umbauvorgänge im Transplantat selbst betreffend, ergeben sich keine wesentlichen Unterschiede. In beiden Gruppen erreicht nur jeweils ein Tier die volle Punktzahl, je vier Hunde erhalten 9 und einer 8 Punkte. Statistisch erzielen die Hunde mit bestrahlten Transplantaten im radiologischen Gesamtergebnis nach 16 Wochen signifikant und nach 20 und 24 Wochen hochsignifikant höhere Punktwerte als die autoklavierte Gruppe.
Abgesehen von der unterschiedlichen erreichten Punktzahl ist das Integrationsergebnis bei beiden Gruppen letztendlich in der Konsequenz gleich: die Transplantate sind röntgenologisch knöchern integriert. Einfluß auf die Umbauvorgänge im Transplantat selbst scheinen die beiden extracorporalen Behandlungsverfahren nach radiologischen Kriterien nicht in unterschiedlichem Maße zu haben.
Diese Ergebnisse decken sich im Wesentlichen mit den Auswertungen der beiden Versuchsgruppen mit Marknagelosteosynthese,wobei es distal bei zwei Hunden mit autoklavierten Tx zu einem fehlenden ossären Durchbau im Sinne einer Pseudarthrose kommt (**Böhm und Scherer**).
Berücksichtigt werden muß jedoch, daß gute radiologische Ergebnisse nicht immer mit den histologischen Befunden übereinstimmen (**Schratt** et al, 1991). Die guten radiologischen Ergebnisse bestätigen aber die positiven Resultate von **Voggenreiter** et al. (1990), die eine gute Einheilung von Knochensegmenten nach Bestrahlung mit 5 kGy bei Ratten nachwiesen. Auch andere Autoren stellten experimentell eine Einheilung von bestrahlten Transplantaten fest, wobei **Cohen** (1955) bei einer Dosis von 20 kGy keine Beeinträchtigung der Einheilung fand, während hingegen **Turner** et al. (1956) und **Heiple** et al. (1963) bei 20 kGy eine verzögerte Einheilung bemerkten.
Auch bei den autoklavierten Tibiazylindern deuten die vorliegenden radiologischen Bewertungen auf eine teilweise sehr gute Integration. Ebenso stellte **Coupland (**1969) ein gutes Einheilungsverhalten autoklavierter Tibiateil-Reimplantate bei Hunden fest. **Lenz** beobachtete 1991 eine gute Inkorporation von autoklavierten autogenen Kortikaliszylindern bis auf eine distale Pseudarthrose bei einer von acht Ratten. **Köhler und Kreicbergs** (1987) dagegen fanden eine regelmäßige Einheilung von autoklavierten Transplantaten im Kaninchenmodell nur in Verbindung mit demineralisierter allogener Knochenmatrix. Bei Hunden stellten **Johnston** et al. (1983) eine Einheilungsverzögerung von autoklavierten autogenen Femurtransplantaten im Vergleich zu Frischtransplantaten fest. Im Gegenzug konnte **Rivard (**1984) keine verzögerte Einheilung vorfinden. **Wangerin** et al. beschreiben 1986 ebenfalls beim Hund eine verzögerte Regeneration von autoklavierten Rippentransplantaten vergleichsweise zu nicht autoklavierten.
In Bezug auf die Verbindungsstellen zwischen Transplantat und Lagerknochen zeigt sich im vorliegenden Versuch nach 24 Wochen in der Gruppe mit autoklavierten

Transplantaten ein signifikant fortgeschrittenerer Durchbau an der proximalen als an der distalen Osteotomie. In den beiden Gruppen der mit Marknägeln versorgten Hunde wird die Überlegenheit der proximalen Osteotomie bezüglich der Einheilung deutlicher: bis auf 4 und 36 Wochen postoperativ waren zu allen anderen Untersuchungszeitpunkten die Werte proximal statistisch signifikant oder hochsignifikant höher als distal (**Böhm und Scherer**). Auch **Voggenreiter** stellte in seinen Transplantationsversuchen mit Rattenknochen eine verzögerte Konsolidierung der distalen Osteotomie fest. Als Grund für diese protrahierte Einheilung wird eine schlechtere Durchblutung des distalen Teils der Tibia diskutiert. Mittels der unterstützenden Szintigraphie konnte dies in den vorliegenden Untersuchungen nicht genauer abgeklärt werden, da in der Perfusions- oder Durchblutungsphase nur die Diaphysenmitte erfaßt wurde.
Im eigenen Score über die Umbauvorgänge im Transplantat kamen, wie oben schon erwähnt, ab der 8. postoperativen Woche bei beiden Gruppen annähernd gleichermaßen Resorptionserscheinungen zum Ausdruck. Im Verlauf nahm die Röntgendichte wieder zu, erreichte aber bis auf jeweils ein Tier pro Gruppe nicht mehr die Ausgangsstruktur. Die beiden Marknagelgruppen zeigten im Mittel niedrigere Werte (autoklaviert: 7,6 Punkte; bestrahlt: 8,7 Punkte von 10 möglichen) als die Gruppen mit Plattenosteosynthese (jeweils 9,0 Punkte).
Bereits 1975 beschreibt **Enneking** nach Observierung des Einheilverhaltens von Fibula-Transplantaten (l=4cm) bei Hunden eine deutliche Schwächung der Kortikalissegmente ab der 6. postoperativen Woche bis zum 6. Monat. Nach einem Jahr schließlich zeigte der Knochen wieder ein weitgehend normales Aussehen. Ähnliche Ergebnisse fand **Gerl** (1991), der autogene und allogene Kortikalissegmente (behandelt und unbehandelt) bei Kaninchen untersuchte und bei allen Versuchsgruppen deutliche Resorptionen im Transplantatbereich zwischen der 12. und der 20. Woche feststellte.

4.2.3 Szintigraphie

Während der Perfusionsphase befinden sich die Tracer-Isotope überwiegend in den Arterien, so daß sich das Bild eines Radionuklid-Angiogrammes ergibt (**Schümichen**, 1984; **Nutton** et al., 1985). Folgerichtig bieten beide Versuchsgruppen in dieser Perfusions- oder Durchblutungsphase nach 4 Wochen eine deutlich gesteigerte radioaktive Anreicherung im Bereich der operierten Tibiadiaphyse im Vergleich zur gesunden Kontrollseite. Diese erhöhte Anreicherung als Ausdruck einer verstärkten Durchblutung der operierten Tibia ist 4 Wochen postoperativ auch am ausgeprägtesten, um bei beiden Gruppen annähernd gleichmäßig abzusinken und nach 6 Monaten Normalwerte zu erreichen. Das Aktivitätsniveau ist dabei in der Gruppe mit bestrahlten Transplantaten stets höher als bei den autoklavierten, allerdings nicht im statistischen Signifikanzbereich. Dagegen zeigt bei den beiden Marknagelgruppen die bestrahlte signifikant höhere 4-Wochen-Werte als die autoklavierte. Bei letzterer Gruppe ist in der Perfusionsphase bereits 12 Wochen post-op. keine Aktivitätserhöhung der operierten Seite mehr zu erkennen (**Böhm und Scherer**).
Mit dynamischen Szintigraphien konnten auch **Nutton** et al. (1985) einen postoperativen Durchblutungsanstieg von Hundetibiae nach Setzen eines kortikalen Knochenfensters

sehen, wobei der Untersuchungszeitraum lediglich 4 Wochen betrug. Den größten Anstieg der Blutversorgung stellten sie 7 Tage nach der Operation fest, einen marginalen Abfall nach 14 Tagen und eine 50 % Reduktion nach 4 Wochen. Die Werte waren aber noch weiterhin höher als bei der gesunden Kontrollseite.

Die spätstatischen Aufnahmen bieten analog zur Perfusionsphase an den Osteotomiestellen beider Versuchsgruppen die höchste Mehranreicherung 4 Wochen nach der Operation. Auch hier nehmen die Werte im Verlauf jeweils beständig ab und das Aktivitätsniveau liegt bei den Knochen mit bestrahlten Segmenten stets höher als bei denjenigen mit autoklavierten Teilstücken. Das gilt bei der vorliegenden Arbeit sowohl für die proximalen als auch für die distalen Osteotomiestellen. Bei den autoklavierten Transplantaten ist die Mehranreicherung an der distalen Osteotomiestelle kontinuierlich ausgeprägter als proximal, bis auf den Wert 36 Wochen post-op (dieser ist jedoch wegen nur 5 Fallzahlen eingeschränkt beurteilbar, s.a. Kapitel 3.3.3 Ergebnisse). Bei den bestrahlten Knochenzylindern dagegen liegt nur der 8-Wochen-Wert distal höher, ansonsten reichert die proximale Osteotomie stets stärker an. Dies entspricht eher den aus den Röntgenauswertungen gewonnenen Erkenntnissen. Anders als in der Perfusionsphase zeigen am Ende des Beobachtungszeitraumes von 36 Wochen die proximalen mehr als die distalen Osteotomien noch eine gesteigerte Aktivität im Vergleich zur Gegenseite; die autoklavierten Transplantate weniger und die bestrahlten mehr als die doppelte Speicherung. Bei den beiden Marknagelgruppen ist das Aktivitätsniveau bei Versuchsende durchschnittlich an der proximalen Osteotomie des autoklavierten Transplantats 2-fach und des bestrahlten Transplantats fast 4-fach so hoch wie auf der gesunden Seite und an der distalen Osteotomie jeweils etwa 4-fach so hoch (**Böhm und Scherer**).
Über vergleichbare Ergebnisse berichten **Kelly** et al. (1976) nach Experimenten mit gefriergetrockneten allogenen Mandibulatransplantaten an Hunden. Im Rahmen der szintigraphischen Kontrollen fanden die Autoren an der proximalen Verbindungsstelle zwischen Transplantat und Lagerknochen ein Aktivitätsmaximum nach 2 Wochen mit anschließendem beständigen Abfall bis zum Versuchsende nach 32 Wochen. Dann registrierten sie noch immer eine doppelte Aktivität verglichen mit der Gegenseite. **Gerl** (1991) fand einen Aktivitätspeak an der proximalen Osteotomie von autogenen und allogenen Knochentransplantaten bei Kaninchen nach 2 Wochen und im distalen Übergangsbereich nach 4 Wochen. Dann fiel die Aktivität jeweils bis zum Ende der Beobachtungsphase nach 8 Wochen ab.
Die spätstatische Messung der Transplantatmitte ergibt bei der Gruppe mit Transplantatmitte das Aktivitätsmaximum (mit höherem Wert als Bestrahlungsgruppe) erst nach 8 Wochen, bei der Gruppe mit bestrahlten Transplantaten entspricht sich das Niveau bei den Untersuchungen nach 4 und 8 Wochen weitgehend. Ansonsten zeigt sich auch bei der Auswertung der Messungen der Transplantatmitte ein kontinuierlicher Abfall der Tracerspeicherung bis zum Versuchsende. Dann läßt sich bei den autoklavierten Transplantaten im Durchschnitt noch eine um das 1,5-fache und bei den bestrahlten eine um das 2,4-fache Aktivität messen.
Bezüglich des Aktivitätspeaks reagieren die beiden Marknagelgruppen zeitverzögert: erst nach 12 Wochen entwickeln sie die maximale Speicherung. Dann fällt das Niveau

ebenfalls ab, liegt aber nach 36 Wochen noch immer etwa dreimal so hoch wie das der Gegenseite.
Gerl (1991) berichtet von einem Aktivitätsmaximum nach 4 Wochen mit kontinuierlichem Abfall, während **Kelly** et al. (1976) einen graduellen Anstieg bis zur 6. Woche mit anschließend gleichbleibender Aktivität bis zum Ende des Beobachtungszeitraumes feststellt.
Da für die Tracerspeicherung im Knochen neben der regionalen Blutversorgung auch das Quantum unreifen Knochens bzw. die Knochenneubildungsrate von Bedeutung ist (**Bessler und Schaub**, 1977; **Schümichen**, 1984; **Nutton** et al., 1985) weisen die vorliegenden Untersuchungsergebnisse darauf hin, daß im gesamten Transplantatbereich Umbauprozesse ablaufen. Diese scheinen vom Lagerknochen aus ihren Ursprung zu nehmen, darauf deuten die maximalen Aktivitäten bereits im Durchschnitt nach 4 Wochen an den Osteotomiestellen hin, während die Transplantatmitte den Aktivitätspeak erst später erreicht.
Am Ende des Untersuchungszeitraumes von 36 Wochen sind die Umbauvorgänge gemäß den szintigraphischen Parametern noch nicht abgeschlossen, das Aktivitätsniveau ist gegenüber der Gegenseite noch immer deutlich erhöht. Dies deckt sich auch mit klinischen Studien, in denen noch 2-3 Jahre nach Knochentransplantationen szintigraphische Anreicherungen im Transplantatbereich beobachtet wurden (**Frame** et al., 1983; **Aho**, 1985). Im Vergleich dazu beschreibt **Anger** (1978) eine normale Aktivitätsverteilung nach 6-9 Monaten im Rahmen von Frakturheilungen, Osteosynthesen und Endoprothesen.
Die szintigraphischen Ergebnisse sind jedoch ebenfalls vorsichtig zu bewerten, weisen doch **Berggren** et al (1982) darauf hin, daß schon eine dünne Schicht neugebildeten Knochens auf der Oberfläche eines Transplantates genügt, um ein positives Szintigramm zu erhalten, obwohl der Großteil des Transplantates avital und reaktionslos ist. Ebenso führen **Gerl** et al. (1991) die vermehrte Tracer-Speicherung auf Umgebungsreaktionen zurück und unter Beachtung der histologischen Befunde nicht als Ausdruck einer Revitalisierung des avitalen Transplantates. Um darüber genauere Aufschlüsse zu erhalten werden auch bei dem Großprojekt, von dem vorliegende Arbeit einen Teil darstellt, die histologischen Aufarbeitungen der einzelnen Gruppen durchgeführt (**Böhm und Scherer**).

4.2.4 Biomechanik

Die Erkenntnisse aus den biomechanischen Tests bestätigen die Resultate der klinischen Untersuchungen und der Radiologie, die insgesamt auf ein besseres Einheilungsverhalten der bestrahlten Kortikaliszylinder im Vergleich mit den autoklavierten Segmenten schließen lassen. So zeigt sich bei der Steifigkeitsprüfung als Maß für die Belastbarkeit eines Knochens in allen drei Belastungsrichtungen höhere Werte in der Transplantatmitte bei den bestrahlten (65,2 % der Steifigkeit der Kontrollseite) als bei den autoklavierten (44,2 %) Transplantaten. Dasselbe gilt bei der Durchbiegungsprüfung in allen Belastungsrichtungen für die Transplantatmitte (s.u.).
Bei der Testung der Osteotomiestellen ergibt sich dagegen kein so eindeutiges Bild: bei zwei Untersuchungswerten, nämlich latero-medial proximal und medio-lateral distal erweisen sich die Tibiaknochen mit bestrahlten Segmenten als durchschnittlich weniger

steif und auch stärker verformbar wie diejenigen mit autoklavierten Transplantaten. Diese zwei Werte bilden jedoch die Ausnahme. Im Durchschnitt erlangen die autoklavierten Transplantate unter Berücksichtigung aller drei Belastungsrichtungen proximal 41,7% Rest- Steifigkeit ; die bestrahlten Transplantate nur 39,3%. Distal an der Osteotomie verhält es sich umgekehrt: die bestrahlten Segmenten erreichen 60,8%, die autoklavierten Transplantate nur 48,5%. Die Resultate der Steifigkeitsprüfung werden durch die Bestimmung der Durchbiegung erhärtet, da die beiden Parameter negativ miteinander korreliert sind, d.h. je geringer die Durchbiegung eines Knochens ist, desto steifer ist er. Folgerichtig wird die bestrahlte Transplantatmitte im Mittel um 187,1% (autoklaviert 833,3%)stärker durchbogen als die gesunde Gegenseite, die proximale Osteotomie 356,9% (autoklaviert 351,2%) und die distale 228,8% (autoklaviert 285,5%).
Eine Signifikanz zwischen beiden Gruppen konnte nicht gefunden werden, doch scheint aufgrund der untersuchten Parameter Steifigkeit und Durchbiegung die Bestrahlung der Knochensegmente ein günstigeres biomechanisches Ergebnis nach sich zu ziehen als die Autoklavierung.
Die Auswertung der beiden Marknagelgruppen führt zu vergleichbaren Ergebnissen: in der Transplantatmitte erreichen die bestrahlten Segmente in allen drei Belastungsrichtungen durchschnittlich 47% der Steifigkeit der Kontrollseite, die autoklavierten nur 32%. An der proximalen Osteotomie sind die bestrahlten Transplantate etwas steifer und an der distalen deutlich steifer als die autoklavierten Transplantate (**Scherer** et al, 1995).
Auch **Früh** et al. (1990) konnten in Dreipunkt-Biegeversuchen ein biomechanisch günstigeres Verhalten von Rattentibiae nach Bestrahlung mit 5 kGy im Vergleich zu autoklavierten Rattentibiae feststellen. Die Parameter Bruchkraft und Steifigkeit waren bei den bestrahlten Knochen nicht verändert, bei den autoklavierten dagegen signifikant verringert. Anzumerken ist dabei, daß die Autoren die Einwirkung von Autoklavierung und Bestrahlung auf einen intakten Knochen im Hinblick auf die biomechanischen Eigenschaften untersuchten und nicht den Einfluß einer extracorporalen Behandlung auf ein Transplantat. **Pelker** et al. (1989) überprüften dagegen den Transplantateinbau von mit 0,1 kGy bestrahlten, tiefgefrorenen allogenen Transplantaten bei Ratten. Bei einem zerstörenden Torsionstest nach 16 Wochen erreichten die Transplantate an der proximalen Osteotomiestelle 48% der Steifigkeit von intakten Knochen. Auch **Kreicbergs und Köhler** (1989 b) benutzten einen zerstörenden Torsionstest zur Bewertung des Transplantateinbaus bei Kaninchen. Demzufolge erreichten autoklavierte Humerusstücke nach Reimplantation in Kombination mit allogener Knochenmatrix nach 8 Monaten 84% der Bruchkraft der Gegenseite die Steifigkeit war jedoch um 40% höher. Bei den genannten Autoren ist zu bedenken, daß sie allesamt zerstörende Tests verwendeten, während es sich bei den eigenen Versuchen um nicht zerstörende Tests handelt. Dies ist beim Vergleich der Resultate zu berücksichtigen.

4.2.5 Schlußfolgerung

Die Bestrahlung von tumortragenden Knochenabschnitten mit 5 kGy zur extracorporalen Tumorzellabtötung scheint im Zusammenschluß aller Untersuchungsergebnisse wegen der besseren und schnelleren Wiedereingliederung ein günstigeres Therapiekonzept darzustellen als die Autoklavierung über 3 min bei 134°C. Aufgrund der insgesamt deutlich besseren biomechanischen Stabilität der bestrahlten Kortikalissegmente ist für die klinische Anwendung auch ein langfristig besseres funktionelles Ergebnis, besonders im Hinblick auf die Belastbarkeit, zu erhoffen.

Nach radiologischen Kriterien zeigen bestrahlte Knochensegmente beider Osteosyntheseverfahren ein besseres Integrationsverhalten als autoklavierte Transplantate. Vergleicht man alle vier Gruppen des Großversuchs, erlaubt die radiologisch bestimmte Güte des Einheilungsverhaltens folgende Reihung: Bestrahlung/Plattenosteosynthese > Bestrahlung/Marknagelung = Autoklavierung/Plattenosteosynthese > Autoklavierung/ Marknagelung. Dies wird im Wesentlichen durch die szintigraphischen Untersuchungen unterstützt, wobei zu berücksichtigen ist, daß eine Aktivitätserhöhung von einer nur dünnen Auflage neugebildeten Knochens ausgehen kann (**Berggren** et al., 1982). Auch röntgenologisch sind die Umbauvorgänge im Transplantatbereich nicht vollständig zu erfassen. Die Interpretation der bildgebenden Verfahren ist daher erschwert und ersetzt nicht die histologische Aufarbeitung.

Bei den klinischen Untersuchungen, vor allem der Beobachtung der Lahmheitsgrade, ist ebenfalls ein leichter Vorteil der Gruppe mit bestrahlten Transplantaten zu bemerken; jedoch könnte die Stabilität der Platte als Osteosyntheseverfahren eventuelle größere Unterschiede überdecken. Deutlicher wird der Vorsprung im Vergleich mit den Marknagelgruppen, hier waren am Ende des Beobachtungszeitraums nur zwei Hunde mit autoklavierte Transplantaten lahmheitsfrei, dagegen alle Tiere mit bestrahlten Knochensegmenten.

Bei allen vorgestellten Untersuchungsergebnissen der vorliegenden Arbeit ist zu bedenken, daß aufgrund ethischer und finanzieller Überlegungen die Gruppenzahl (Gesamtversuch 4 Gruppen mit n=6) so niedrig wie möglich gehalten wurde und daher Einzelergebnisse wesentlich stärker ins Gewicht fallen als bei größeren Fallzahlen.

Die gewonnenen Untersuchungsergebnisse lassen insgesamt den Schluß zu, daß sowohl extracorporal bestrahlte als auch autoklavierte autogene Transplantate beim Hund als einer bezüglich der Knochenstruktur dem Menschen nahestehenden Spezies nach Reimplantation wieder einheilen. Damit erscheint der klinische Einsatz am Menschen gerechtfertigt und wurde bereits auch in Einzelfällen durchgeführt. Aufgrund des ermutigenden Integrationsverhaltens und der positiven biomechanischen Eigenschaften scheint mit dem Verfahren eine Alternative zu etablierten Therapiekonzepten in der Behandlung von Knochentumoren angeboten werden zu können. Dabei erscheint gemäß den vorliegenden Versuchen die Bestrahlung vorteilhafter als die Autoklavierung zu sein und die Plattenosteosynthese Vorzüge gegenüber der Marknagelung aufzuweisen.

Zur Veranschaulichung des Therapieprinzips der Fallbericht eines vierzehnjährigen Patienten, veröffentlicht von **Böhm** et al. (2002):

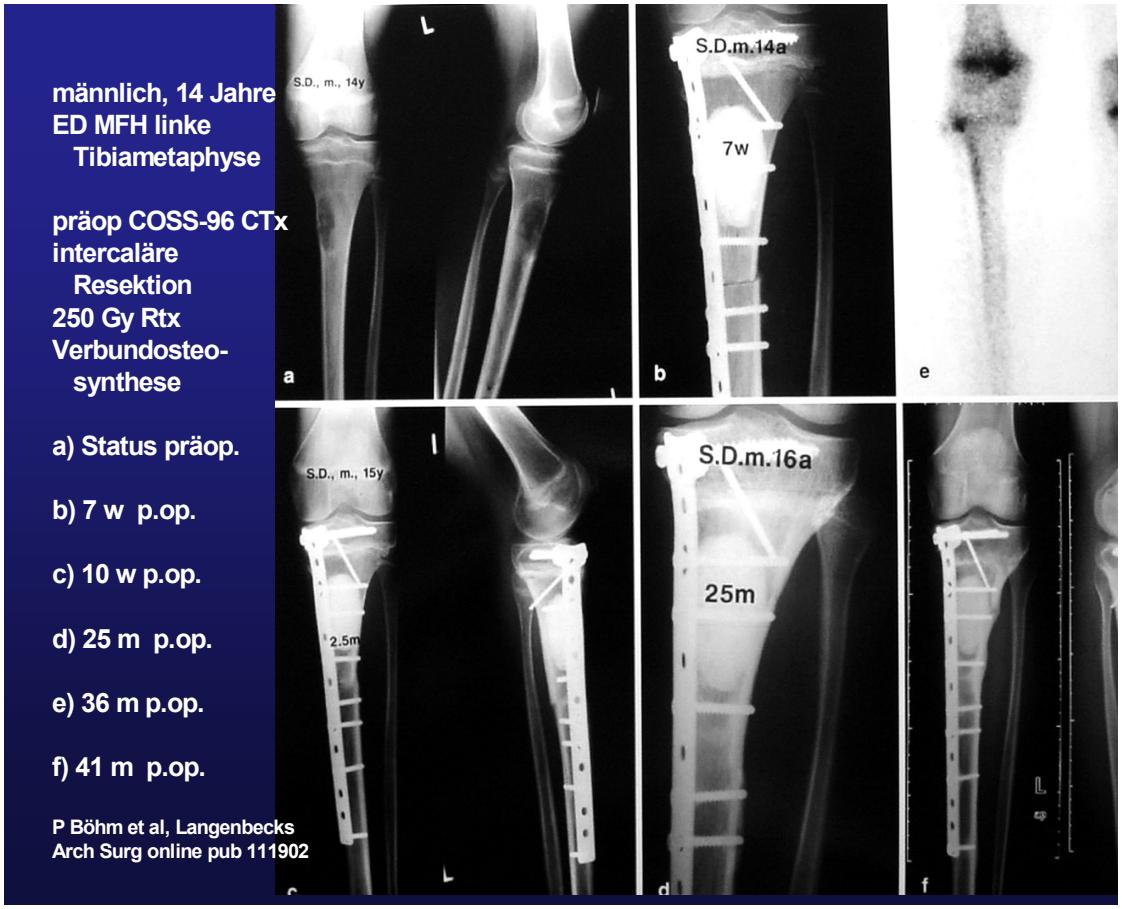

5. Zusammenfassung

Im Rahmen eines Großversuchs wird bei 24 Beagle-Hunden an der linken intakten Tibia am Übergang vom proximalen zum mittleren Drittel der Diaphyse ein etwa 2,5 cm langes Knochensegment reseziert. Bei 12 Tieren wird der gewonnene Kortikaliszylinder extracorporal bei 134°C über 3 min autoklaviert, bei den 12 anderen mit 5 kGy bestrahlt. Im Anschluß an die extracorporale Behandlung erfolgt die Re-Implantation der autogenen Transplantate und die Fixation mittels verriegeltem Marknagel bei der Hälfte der Versuchstiere, bei der anderen Hälfte mit Hilfe einer Platten-Osteosynthese. Vorliegende Arbeit beschäftigt sich mit den beiden Versuchsgruppen, welche mit Plattenosteosynthese versorgt wurden.
Zur Beurteilung der Transplantateinheilung dienen während des 36-wöchigen Beobachtungszeitraumes als Untersuchungsparameter klinische, radiologische und szintigraphische Verlaufskontrollen. Postmortal werden nach Entfernung des Osteosynthesematerials nicht zerstörende Dreipunkt-Biegeversuche zur biomechanischen Testung des Transplantatbereichs durchgeführt.
Klinisch waren nach 8 Wochen über 80% der Hunde lahmheitsfrei, nach 12 Wochen alle. Im zeitlichen Verlauf zeigte sich ein minimaler Vorsprung seitens der Bestrahlungsgruppe. Radiologisch scheint die Bestrahlung bezüglich der Geschwindigkeit des knöchernen Einbaus ebenfalls Vorteile aufzuweisen. Das Endergebnis ist jedoch bei beiden Gruppen annähernd gleich: die Transplantate sind ossär konsolidiert. Einfluß auf die Umbauvorgänge im Transplantat selbst scheinen die beiden extracorporalen Behandlungsverfahren radiologisch nicht in unterschiedlichem Maße zu haben. Mit Hilfe der dynamischen Szintigramme läßt sich eine deutliche Durchblutungszunahme der operierten Tibiae nach 4 Wochen feststellen, welche im Verlauf abnimmt und nach 6 Monaten Normalwerte erreicht. Das Aktivitätsniveau ist dabei in der Gruppe mit bestrahlten Transplantaten höher. Ebenso reichern bestrahlte Transplantate in den spätstatischen Aufnahmen verleichsweise stärker an als autoklavierte. Die Mehranreicherung und damit die Umbaurate liegt an den Osteotomiestellen höher als in der Transplantatmitte. Auch am Ende des Versuchszeitraumes sind diese Werte noch höher als bei der gesunden Kontrollseite. Biomechanisch zeigt die bestrahlte Transplantatmitte durchschnittlich 65,2% der Steifigkeit der Kontrollseite, die autoklavierte nur 44,2 %.
Aufgrund der Versuchsauswertung scheinen sowohl extracorporal bestrahlte als auch autoklavierte autogene Transplantate wieder einzuheilen, dabei erzielen die bestrahlten Transplantate insgesamt bessere Ergebnisse.

6. Tabellarischer Anhang

Tabelle 8: Lahmheitsgrade im zeitlichen Verlauf
Gruppe mit autoklavierten Transplantaten

	4 Wo	8 Wo	12 Wo	16 Wo	20 Wo	24 Wo	36 Wo
EA 4	**2**	0	0	0	0	0	0
EA 5	0	0	0	0	0	0	0
EA 6	0	0	**1**	0	0	0	0
EA 11	**3**	**2**	0	0	0	0	0
EA 12	**2**	0	0	0	0	0	0
EA 13	**1**	0	0	0	0	0	0

Tabelle 9: Lahmheitsgrade im zeitlichen Verlauf
Gruppe mit bestrahlten Transplantaten

	4 Wo	8 Wo	12 Wo	16 Wo	20 Wo	24 Wo	36 Wo
ES 2	0	0	0	0	0	0	0
ES 4	0	0	0	0	0	0	0
ES 6	**2**	**1**	0	0	0	0	0
ES 11	**2**	0	0	0	0	0	0
ES 12	0	0	0	0	0	0	0
ES 13	**2**	0	0	0	0	0	0

Lahmheitsgrade: 0 = lahmheitsfrei
1 = undeutlich geringgradig lahm
2 = deutlich geringgradig lahm
3 = mittelgradig lahm
4 = hochgradig lahm

Zum Bewertungsmaßstab für die Punkteverteilung nachfolgender Tabellen 10 und 11 siehe Tabellen 5,6 und 7. Verwendete Abkürzungen:
prox.Ost. = proximale Osteotomie; dist.Ost. = distale Osteotomie
Tx-Int. = Transplantat-Integration; Tx-Score = Transplantat-Score

Tabelle 10: Übersicht Röntgenscore autoklavierte Transplantate

		EA 4	EA 5	EA 6	EA 11	EA 12	EA 13
4 Wochen	prox.Ost.	0	0	1	1	1	1
	Tx-Int.	0	0	0	0	0	0
	dist. Ost.	0	0	1	1	1	1
	Summe	0	0	2	2	2	2
	Tx-Score	10	10	10	10	9	10
8 Wochen	prox.Ost.	2	2	2	2	3	3
	Tx-Int.	1	2	1	2	3	3
	dist. Ost.	1	2	1	3	3	3
	Summe	4	6	4	7	9	9
	Tx-Score	9	9	9	9	9	9
12 Wochen	prox.Ost.	2	3	3	3	3	3
	Tx-Int.	2	3	3	3	3	3
	dist. Ost.	2	3	2	4	3	3
	Summe	6	9	8	10	9	9
	Tx-Score	9	9	8	8	9	8
16 Wochen	prox.Ost.	3	3	3	3	3	3
	Tx-Int.	3	3	3	3	3	3
	dist. Ost.	3	3	3	3	3	3
	Summe	9	9	9	9	9	9
	Tx-Score	9	8	9	7	9	7
20 Wochen	prox.Ost.	3	3	3	3	3	3
	Tx-Int.	3	3	3	3	3	3
	dist. Ost.	3	3	3	3	3	3
	Summe	9	9	9	9	9	9
	Tx-Score	9	8	9	8	9	7
24 Wochen	prox.Ost.	3	4	4	3	4	4
	Tx-Int.	3	3	3	3	3	4
	dist. Ost.	3	3	3	3	3	3
	Summe	9	10	10	9	10	11
	Tx-Score	8	9	8	9	9	8
36 Wochen	prox.Ost.	4	4	4	4	3	4
	Tx-Int.	4	4	4	4	3	4
	dist. Ost.	4	4	3	4	3	3
	Summe	12	12	11	12	9	11
	Tx-Score	9	9	9	9	10	8

Tabelle 11: Übersicht Röntgenscore bestrahlte Transplantate

		ES 2	ES 4	ES 6	ES 11	ES 12	ES 13
4 Wochen	prox.Ost.	0	1	2	1	1	0
	Tx-Int.	0	0	2	0	0	0
	dist. Ost.	0	0	2	1	1	1
	Summe	0	1	6	2	2	1
	Tx-Score	10	10	10	10	10	10
8 Wochen	prox.Ost.	2	2	2	2	3	3
	Tx-Int.	2	2	2	2	3	3
	dist. Ost.	2	3	2	2	3	3
	Summe	6	7	7	6	9	9
	Tx-Score	9	9	9	9	9	9
12 Wochen	prox.Ost.	3	3	3	3	3	3
	Tx-Int.	3	3	3	2	3	3
	dist. Ost.	3	3	3	2	3	3
	Summe	9	9	9	7	9	9
	Tx-Score	9	8	9	8	8	8
16 Wochen	prox.Ost.	3	4	3	3	4	4
	Tx-Int.	3	4	4	3	4	4
	dist. Ost.	4	4	4	3	4	4
	Summe	10	12	11	9	12	12
	Tx-Score	9	8	9	9	8	9
20 Wochen	prox.Ost.	4	4	4	4	4	4
	Tx-Int.	4	4	4	3	4	4
	dist. Ost.	4	4	4	3	4	4
	Summe	12	12	12	10	12	12
	Tx-Score	8	8	9	9	9	9
24 Wochen	prox.Ost.	4	4	4	4	4	4
	Tx-Int.	4	4	4	4	4	4
	dist. Ost.	4	4	4	3	4	4
	Summe	12	12	12	11	12	12
	Tx-Score	8	8	9	8	9	9
36 Wochen	prox.Ost.	4	4	4	4	4	4
	Tx-Int.	4	4	4	4	4	4
	dist. Ost.	4	4	4	4	4	4
	Summe	12	12	12	12	12	12
	Tx-Score	9	9	10	8	9	9

Tabelle 12: Statistik: Vergleich proximale-distale Osteotomie autoklavierte *Transplantate* im gepaarten t-Test

Wochen post-op.	t-Wert	Korrelations-koeffizient	p-Wert probability-level
4	0	1,0	1,0
8	0,54	0,6565	0,6109
12	0	0,5423	1,0
16	0	0,0	1,0
20	0	0,0	1,0
24	3,16	0,0	**0,025**
36	1,58	0,4472	0,1747

Tabelle 13: Statistik: Vergleich proximale-distale Osteotomie bestrahlte Transplantate im gepaarten t-Test

Wochen post-op.	t-Wert	Korrelations-koeffizient	p-Wert probability-level
4	0,0	0,65	1,0
8	-1,58	0,5	0,1747
12	1,0	0,0	0,3632
16	-1,58	0,45	0,1747
20	1,0	0,0	0,3632
24	1,0	0,0	0,3632
36	0,0	0,0	1,0

Tabelle 14: Statistik: Gesamt-Röntgenscore: Vergleich Gruppe mit autoklavierten - bestrahlten Transplantaten im Mann-Whitney-Test

Wochen post-op.	Z-Wert	p-Wert probability-level	Signifikanz
4		0,8728	-
8		0,5218	-
12	-2,40	0,9362	-
16		**0,0163**	**signifikant**
20	-2,88	**0,0039**	**signifikant**
24	-1,80	**0,0051**	**signifikant**
36		0,1495	-

7. Literaturverzeichnis

Aboulafia A.J., Malawer M.M.
Surgical management of pelvic and extremity osteosarcoma
Cancer supplement 71 (1993) 3358-3366

Aebi M., Schwarzenbach O., Regazzoni P., Perren S.M.
Der segmentale diaphysäre Knochenersatz im Tierversuch
Hefte zur Unfallheilkunde 181 (1986) 276-279

Anger K.
Diagnostische Möglichkeiten der Knochenszintigraphie
Orthop Praxis 14 (1978) 579-584

Aho A.J.
Half-joint allograft transplantation in human bone tumours
Int Orthop (SICOT) 9 (1985) 77-87

Basset C.A.L., Hudgins T.F. Jr., Trump J.G., Wright K.A.
The clinical use of cathode ray sterilized grafts of cadaver bone
Surg Forum 6 (1956) 549-553

Basset C.A.L., Packard A.G. Jr.
A clinical essay of cathode ray sterilized cadaver bone grafts
Acta Ortop Scand 28 (1959) 198-211

Berggren A., Weiland A.J., Östrup L.T.
Bone scintigraphy in evaluating the viability of composite bone grafts revascularized by microvascular anastomoses, conventional autogenuous bone grafts, and free non-revascularized periosteal grafts
J Bone Joint Surg (Am) 64-A (1982) 799-809

Bessler W.
Die Skelettszintigraphie.
Schweiz med Wschr 105 (1975) 175-180

Bessler W., Schaub W.
Radioisotopenuntersuchung bei Knochen- und Gelenkerkrankungen.
Röntgen-Bl 30 (1977) 571-578

Blauth W., Hippe P.
Defektüberbrückung langer Röhrenknochen mit homologen Knochenröhren
Hefte zur Unfallheilkunde 179 (1987) 190-204

Böhm P., Wirth C.J., Jansson V.
Limb-preserving operations in the treatment of malignant bone tumors.
Arch Orthop Trauma Surg 108 (1989) 218-224

Böhm P., Küsswetter W.
Die Tikhoff-Linberg-Resektion bei malignen Tumoren der Schulterregion.
Operat Orthop Traumatol 8 (1996) 81-95

Böhm P., Scherer M.A.
Incorporation of devitalized autografts in dogs.
Int Orthop 21 (1997) 283-290

Böhm P., Springfeld R., Springer H.
Re-implantation of autoclaved bone segments in musculoskeletal tumor surgery. Clinical experience in 9 patients followed for 1,1-8,4 years and review of the literature.
Arch Orthop Trauma Surg 118 (1998) 57-65

Böhm P.
Replantation of extracorporeally devitalized bone segments for defect reconstruction in tumor orthopedics- an overview.
Z Orthop 136 (1998) 197-204

Böhm P., Huber J.
The surgical treatment of bony metastases of the spine and limbs.
J Bone Joint Surg 84-B (2002) 521-529

Böhm P., Raecke O.
Multimodale interdisziplinäre Therapie als Voraussetzung für Verbesserungen von Funktion und Langzeitüberleben bei Patienten mit einem hochmalignen Osteosarkom der Extremitäten.
Chirurg 73 (2002) 809-817

Böhm P. et al.
Langenbecks Arch Surg online (2002) 111902

Brien E.W., Terek R.M., Healey J.H., Lane J.M.
Allograft Reconstruction after proximal tibial Resection for bone Tumours
An analysis of function and outcome comparing allograft and prosthetic reconstruction
Clin Orthop 303 (1994) 116-127

Burchardt H.
Biology of bone transplantation
Orthop Clin North Am 18 (1987) 187-196

Buring K., Urist M.R.
Effects of ionizing radiationn on the bone induction principle in the matrix of bone implants
Clin Orthop 55 (1967) 225-234

Burstein A.H., Zika J.M., Heiple K.G., Klein L.
Contribution of collagen and mineral to the elastic-plastic properties of bone
J Bone Joint Surg 57-A (1975) 956-961

Campanacci M.
Bone and soft tissue tumors
Springer-Verlag, Wien New York 1990

Campanacci M., Ruggieri P.
Das Osteosarkom.
Z Orthop 130 (1992) 294-298

Campbell C.J., Brower T., Macfadden D.G., Payne E.B., Doherty J.
Experimental study of the fate of bone grafts.
J Bone Joint Surg 35-A (1953) 332-343

Campbell C.J.
Malignant tumours of bone: Clinical aspects and natural course.
Can J Surg (1977) 510-513

Capanna R., Morris H.G., Campanacci D., Del Ben M., Campanacci M.
Modular uncemented prosthetic reconstruction after resection of tumours of the distal femur.
J Bone Joint Surg 76-B (1994) 178-186

Chen F., Mao T., Tao K., Chen S., Ding G., Gu X.
Bone graft in the shape of human mandibular condyle reconstruction via seeding marrow-derived osteoblasts into porous coral in a nude mice model.
J Oral Maxillofac Surg 60 (2002) 1155-1159

Cleaton-Jones P.E., Retief D.H., Maier G.
The effect of frozen irradiated bone homografts on the healing of defects in the mandible and femur of the rat.
J Bone Joint Surg 53-B (1971) 532-540

Cochran G.V.B.
Orthopädische Biomechanik
Enke Verlag Stuttgart (1988)

Cohen J.
Cathode ray sterilization of bone grafts.
Arch Surg 71 (1955) 784-789

Coupland B.R.
Experimental bone grafting in the canine: The use of autoclaved autogenous normal tibial bone.
Can Vet Jour 10 (1969) 170-175

Currey J.D.
The mechanical properties of bone.
Clin Orthop 73 (1970) 503-523

Deijkers R.L., Bloem R.M., Hogendoorn P.C., Verlaan J.J., Kroon H.M., Taminiau A.H.
Hemicortical allograft reconstruction after resection of low-grade malignant bone tumours
J Bone Joint Surg 84-B (2002) 1009-1014

Delepine G., Hernigou P., Goutallier D., Delepine N.
Orthopedic results of 87 massive allografts in reconstructive surgery for bone cancers.
In: Bone transplantation
Aebi M., Regazzoni P. (Eds)
Springer Verlag Berlin Heidelberg (1989) 331-332

DeVries P.H., Brinker W.O., Kempe L.
Utilization of radioactive cobalt in the sterilization of homogenous bone transplants.
Surg Forum 6 (1956) 546-549

DeVries P.H., Badgley C.E., Hartmann J.T.
Radiation sterilization of homogenous-bone transplants utilizing radioactive cobalt.
J Bone Joint Surg 40-A (1958) 187-202

Eitel F., Seiler H., Schweiberer L.
Vergleichende morphologische Untersuchungen zur Übertragbarkeit tierexperimenteller Ergebnisse auf den Regenerationsprozeß des menschlichen Röhrenknochens.
Unfallheilkunde 84 (1981) 255-264

Enneking W.F., Burchardt H., Puhl J.J., Piotrowski G.
Physical and biological aspects of repair in dog cortical-bone transplants.
J Bone Joint Surg 57-A (1975) 237-252

Enneking W.F.
A system of staging musculo-skeletal neoplasms
Clin Orthop 204 (1984) 9

Enneking W.F.
Modification of the system for functional evaluation of surgical management of musculoskeletal tumors
In: Limb salvage in musculoskeletal oncology.
Enneking W.F. (ed.)
Curchill Livingstone, New York (1987) 626-639

Enneking W.F., Dunham W., Gebhardt M.C., Malawer M., Pritchard D.J.
A system for the functional evaluation of reconstructive procedures after surgical treatment of tumors of the musculoskeletal system
Clin Orthop 286 (1993) 241-46

Erhardt W.
Anästhesie beim Tier.
In: Experimentelle Chirurgie,
Kronberger L
Enke Verlag Stuttgart (1992) 64

Evans J.E., Harvey J.P., Nickel V.L.
A nineteen-year follow-up of chondrosarcoma of the proximal portion of the femur treated by resection, autoclaving and bone replacement.
J Bone Joint Surg 51-A (1969) 598-600

Ewers R., Wangerin K.
The autoclaved autogenous reimplant, an immediately replaced mineral frame.
J Max-Fac Surg 14 (1986) 138-142

Frame J.W., Edmondson H.D., O`Kane M.M.
A radio-isotope study of the healing of mandibular bone grafts in patients.
Br J Oral Surg 21 (1983) 277-289

Friedlaender G.E., Mankin H.J.
Osteochondral allografts and bone banking
In: Musculoskeletal Onkology – A multidisciplinary approach
Lewis M.M. (Ed.)
W.B Saunders Company Philadelphia London Toronto Montreal Sydney Tokyo (1992) 188

Früh H.J., Voggenreiter G., Ascherl R., Scherer M.A., Siebels W.
Zur Biomechanik autoklavierter, bestrahlter und kältekonservierter Corticalis.
Hefte zur Unfallheilkunde 212 (1990) 681-682

Gerl P., Hipp R., Schmeller M.-L., Ascherl R., Langhammer H., Blümel G.
Zur Transplantation von Corticalis- Experimentelle Untersuchungen am Kaninchen.
In: Chirurgisches Forum 1987 für experimentelle und klinische Forschung
Peiper H.-J. (Hrsg.)

Springer Verlag Berlin Heidelberg (1987) 433-438

Gerl P.
Transplantation von autologen, allogen frischen und allogen kältekonservierten Corticalissegmenten unter Immunsuppression mit Cyclosporin A. Experimentelle Untersuchungen am Kaninchen.
Med. Diss., TU München (1991)

Gradinger R., Rechl H., Hipp E.
Pelvic osteosarcoma. Resection, reconstruction, local control and survival statistics
Clin Orthop 270 (1991) 149-158

Hamaker R.C.
Irradiated autogenous mandibular grafts in primary reconstructions.
Laryngoscope 91 (1981) 1031-1051

Hamaker R.C., Singer M.J., Shockley W.W., Pugh N., Shidnia H.
Irradiated mandibular autografts.
Cancer 52 (1983) 1017-1021

Harding R.L.
Replantation of the mandible in cancer surgery.
Plast Reconstr Surg 19 (1957) 373-383

Harding R.L.
Follow-up clinic: Replantation of the mandible in cancer surgery.
Plast Reconstr Surg 48 (1971) 586-587

Harrington K.D., Johnston J.O., Kaufer H.N., Luck J.V.jr., Moore T.M.
Limb salvage and prosthetic joint reconstruction for low-grade and selected high-grade sarcomas of bone after wide resection and replacement by autoclaved (corrected) autogeneic grafts
Clin Orthop 211 (1986) 180-214; erratum in: Clin Orthop 216 (1987) 312

Harrington K.D.
The use of hemipelvic allografts or autoclaved grafts for reconstruction after wide resections of malignant tumors of the pelvis
J Bone Joint Surg 74-A (1992) 331-341

Heiple K.G., Chase S.W., Herndon C.H.
A comparative study of the healing process following different types of bone transplantation.
J Bone Joint Surg 45-A (1963) 1593-1612

Henke J., Beckmann U., Fußstetter H., Popp M., Kronawitter M., Regensburger N.,Brill T., Erhardt W.
Die kurzfristig wiederholbare Propofolinjektionsnarkosebeim Hund.
30. GV-SOLAS Tagung Salzburg, Kongreßband (1992) 92

Hernigou P., Delepine G., Goutallier D.
Allogreffes massives cryoconservees et sterilisees par irradiation.
Rev Chir Orthop 72 (1986) 403-413

Hernigou P., Delepine G., Goutallier D.
Control of sterility in bone banking with irradiation.
In: Bone transplantation
Aebi M., Regazzoni P. (Eds.)
Springer Verlag Berlin Heidelberg (1989) 174-175

Hipp E., Plötz W., Burgkart R., Schelter R. (Hrsg.)
Limb Salvage
W.Zuckschwerdt Verlag München Bern Wien New York (1998)

Hipp E., Gradinger R., Haller W., Paulsen J., Ruhland S.
Gliedmaßen-erhaltende Operationen bei bösartigen Knochentumoren.
Fortschr Med 36 (1987) 703-706

Hipp E., Burgkart R., Plötz W, Schelter R.
Knochen- und Weichteiltumoren
In: Orthopädie und Traumatologie
Hipp E.G., Plötz W., Thiemel G. (Hrsg.)
Georg Thieme Verlag Stuttgart New York (2003) 194ff

Hughes S., Khan R., Davies R., Lavender P.
The uptake by the canine tibia of the bone-scanning agent 99m Tc-MDP before and after an osteotomy.
J Bone Joint Surg 45-B (1978) 579-582

Hünig R.
Zur Strahlentherapie maligner Geschwülste des Knochens.
Orthopäde 5 (1976) 150-151

Hurson P.J.
Limb-sparing surgery for patients with sarcomas
J Bone Joint Surg 77-B (1995) 173-174

Issels R.
In: Knochentumore, Weichteilsarkome
Issels R. (Hrsg.)
Schriftenreihe des Tumorzentrum München 2. Auflage (1995) 38 ff

Jani L., Hünig H.R., Sartorius J.
Therapie maligner Knochentumoren.
Orthopäde 5 (1976) 152-160

Johnston J.O., Harries T.J., Alexander C.E., Alexander A.H.
Limb salvage procedure for neoplasms about the knee by spherocentric total knee arthroplasty and autogenous autoclaved bone grafting.
Clin Orthop 181 (1983) 137-145

Katz R.W., Felthousen G.C., Reddi A.H.
Radiation-sterilized insoluble collagenous bone matrix is a functional carrier of osteogenin for bone induction.
Calcif Tissue Int 47 (1990) 183-185

Kelly J.F., Cagle J.D., Adler G.J., Donovan R.L.
Radionuclide study of bone allografts.
Transplant Proc 8 Suppl 1 (1976) 89-93

Kirkup J.R.
Traumatic femoral bone loss.
J Bone Joint Surg 47-B (1965) 106-110

Klein M.J., Kenan S., Lewis M.W.
Osteosarcoma- Clinical and pathological considerations.
Orthop Clin North Am 20 (1989) 327-345

Komender J., Komender A., Dziedzic-Goclawska A., Ostrowski K.
Radiation-sterilized bone grafts evaluated by electron spin resonance technique and mechanical tests.
Transplant Proc 8 Suppl 1 (1976) 25-37

Knahr K., Kryspin-Exner I.
Die psychische Verarbeitung invasiver operativer und medikamentöser Tumorbehandlung bei Osteosarkompatienten mit Umkehrplastik.
Z Orthop 130 (1992) 294-298

Köhler P., Kreicbergs A., Strömberg L.
Physical properties of autoclaved bone.
Acta Orthop Scand 57 (1986) 141-145

Köhler P., Kreicbergs A.
Incorporation of autoclaved autogeneic bone supplemented withallogeneic demineralized bone matrix.
Clin Ortop (1987) 247-258

Köhler P., Glas J-E., Larsson S., Kreicbergs A.
Incorporation of nonviable bone grafts.
Acta Orthop Scand 58 (1987) 54-60

Kotz R., Salzer M.
Rotation-plasty for childhood osteosarcoma of the distal part of the femur.
J Bone Joint Surg 64-A (1982) 959

Kotz R., Ritschl P., Kropej D., Schiller C., Wurnig C., Salzer-Kuntschik M.
Die Grenzen der Extremitätenerhaltung- Amputation versus Resektion
Z Orthop 130 (1992) 299-305

Kreicbergs A., Köhler P.
Bone exposed to heat.
In: Bone transplantation
Aebi M., Regazzoni P. (Eds.)
Springer Verlag Berlin Heidelberg (1989 a) 155-161

Kreicbergs A., Köhler P.
Reconstruction of large diaphyseal defects by autoclaved reimplanted bone: An experimental study in the rabbit.
In: Bone transplantation
Aebi M., Regazzoni P. (Eds.)
Springer Verlag Berlin Heidelberg (1989 a) 198-209

Kronawitter M.
Vergleichende mikromorphologische Untersuchungen von autogenen autoklavierten bzw. bestrahlten Kortikalisreimplantaten beim Hund.
Vet med Diss , München (1993)

Kundel K.
Eine neue Technik des segmentalen Knochenersatzes bei metastatischen Osteolysen langer Röhrenknochen
Unfallchirurgie 23 (1997) 69-73

Lane J.M., Sandhu H.S.
Current approaches to experimental bone grafting.
Orthop Clin North Am 18 (1987) 213-225

Langlais F., Vielpeau C.
Allografts of the hemipelvis after tumor resection.
J Bone Joint Surg 71-B (1989) 58-62

Lauritzen C., Alberius P., Santanelli F., Vällfors B., Lilja J., Stephensen H.
Repositioning after craniofacial tumorous bone after autoclaving.
Scand J Plast Reconstr Hand Surg 25 (1990) 161-165

Lechner G., Imhof H.
Bildgebende Verfahren in der Knochentumordiagnostik
Z Orthop 130 (1992) 265-266

Lenz E., Ascherl R., Geißdörfer K., Schmeller M.-L., Knaepler H., Blümel G.
Konservierung und Transplantation allogener Kortikalis- Experimentelle Untersuchungen an der Ratte.
In: Knorpel-Knochentransplantation
Hackenbroch M.H., Refior H.J., Wirth C.J. (Hrsg.)
Thieme Verlag Stuttgart New York (1988) 66-70

Lenz E.
Allogene, freie Transplantation von Kortikalis und Kniegelenken am Modell der Ratte unter besonderer Berücksichtigung verschiedener Konservierungsmethoden (Autoklavierung, Gewebekultur, Tieffrierung).
Med Diss, TU München (1991)

Lewis V.O., Gebhardt M.C., Springfield D.S.
Parosteal osteosarcoma of the posterior aspect of the distal part of the femur. Oncological and functional results following a new resection technique
J Bone Joint Surg 82-A (2000) 1083-1088

Lexer E.
Die freien Transplantationen
Neue deutsche Chirurgie Bd. 26a und b. Enke-Verlag Stuttgart (1924)

Lindner N.J., Ramm O., Hillmann A., Roedl R., Gosheger G., Brinkschmidt C., Juergens H., Winkelmann W.
Limb salvage and outcome of osteosarcoma. The university of Muenster experience.
Clin Orthop 358 (1999) 83-89

Loty B., Courpied J.P., Tomeno B., Postel M., Forest M., Abelanet R.
Bone allografts sterilised by irradiation.
Int Orthop (SICOT) 14 (1990) 237-242

Mankin H.J., Doppelt S.H., Sullivan T.R., Tomford W.W.
Osteoarticular and intercalary allograft transplantation in the management of malignant tumors of bone.
Cancer 50 (1982) 613-630

Marchena J.M., Block M.S., Stover J.D.
Tibial bone harvesting under intravenous sedation: Morbidity and patient experiences.
J Oral Maxillofac Surg 60 (2002) 1151-1154

Mnaymneh W., Malinin T.I., Lackman R.D., Hornicek F.J., Ghandur-Mnaymneh L
Massive distal femoral osteoarticular Allografts after resection of bone Tumours
Clin Orthop 303 (1994) 103-115

Munting E., Wilmart J.-F., Wijne A., Hennebert P., Delloye C.
Effect of sterilization on osteoinduction.
Acta Orthop Scand 59 (1988) 34-38

Nielsen F.F., Karring T., Gogolewski S.
Biodegradable guide for bone regeneration.
Polyurethane membranes tested in rabbit radius defects.
Acta Orthop Scand 63 (1992) 66-69

Nutton R.W., Fitzgerald R.H., Kelly P.J.
Early dynamic bone-imagingas an indicator of osseous blood flow and factors affecting the uptake of 99m Tc Hydroxymethylene Diphosphonate in healing bone.
J Bone Joint Surg 67-A (1985) 763-770

Oakshott R.D., McAuley J.P., Gross A.E., Morgan D.A.F., Zukor D.J., Rudan J.F., Brooks P.J.
Allograft reconstruction in revision total hip surgery.
In: Bone transplantation
Aebi M., Regazzoni P. (Eds.)
Springer Verlag Berlin Heidelberg (1989) 265-274

Paddleford R.R., Erhardt W.
Allgemeinanästhesie.
In: Anästhesie beim Kleintier
Paddleford R.R., Erhardt W.(Hrsg.)
Schattauer Verlag Stuttgart (1992) 51

Pelker R.R., Friedlaender G.E.
Biomechanical aspects of bone autografts and allografts.
Orthop Clin North Am 18 (1987) 235-239

Pelker R.R., McKay J., Troiano N., Fanjabi M.M., Friedlaender G.E.
Allograft incorporation: A biochemical evaluation in a rat model.
J Orthop Res 7 (1989) 585-589

Plötz W., Schelter R., Rechl H., Träger J., Kaddick C., Hipp E.
Treatment of primary and secondary bone tumors of the shoulder with endoprostheses.
8th ISOLS, Florence, Italy (1995)

Pritchard D.J.
Small round cell tumors.
Orthop Clin North Am 20 (1989) 367-375

Rechl H.
Beckentumorprothesen
Med. Habil., München (1995)

Regel G., Südkamp N.P., Illgner A., Buchenau A., Tscherne H.
15 Jahre allogene Knochentransplantation
Indikationen, Behandlung, Ergebnisse
Unfallchirurg 95 (1992) 1-8

Regensburger N.
Histologische Untersuchungen zum Einheilungsverhalten von extracorporal bestrahlten bzw. autoklavierten kortikalen Autotransplantaten beim Hund
Vet med Diss, München (1993)

Remagen W.
Klassifikation und pathologische Anatomie der Knochentumoren
Orthopäde 5 (1976) 108-115

Rivard C.H.
The effect of autoclaving on normal and sarcomatous bone cells and on graft incorporation.
In: Current concepts of diagnosis and treatment of bone and soft tissue tumors.
Uhthoff H.K., Stahl E. (Eds.)
Springer Verlag Berlin Heidelberg (1984) 419-425

Roach H.I., Shearer J.R., Archer C.
The choice of an experimental model. A guide for research workers.
J Bone Joint Surg 71-B (1989) 549-553

Rodl R.W., Ozaki T., Hoffmann C., Bottner F., Lindner N., Winkelmann W.
Osteoarticular allograft in surgery for high-grade malignant tumours of bone
J Bone Joint Surg 82 (7)-B (2000) 1006-1010

Rohloff R., Bunde E., Feist H.
Strahlentherapie.
In: Radiologie 1
Lissner J (Begr.)
Enke Verlag Stuttgart (1986) 348-361

Said G., El-Sherif E.K.
Resection-Shortening-Distraction for malignant bone Tumours
J Bone Joint Surg 77-B (1995) 185-188

Salzer-Kuntschik M.
Aktuelle Klassifikation primär maligner Knochentumoren
Z Orthop 130 (1992) 257-258

Schelter R., Plötz W., Burgkart R., Gradinger R.
Carbon fibre tumor endoprostheses of the proximal humerus- first clinical results of a new custom made endoprosthesis
9th Int Symp Limb Salvage, New York, USA (1997)

Scherer M.A., Böhm P., Früh H.J., Ascherl R.
Biomechanics of healing of cortical autotransplants after intramedullary nailing and device removal.
Biomed Tech 40 (1995) 224-230

Schlag P.M., Winkler K. (Hrsg.)
Weichteilsarkome
Springer-Verlag Berlin, Heidelberg, New York (1992) 20 ff

Schratt H.-E., Spyra J.L., Hipp R., Voggenreiter G., Ascherl R., Blümel G.
Vergleichende Untersuchungen zur Aussagekraft von radiologischen und histologischen Methoden bei experimentellen Knochentransplantaten.
In: Osteologie interdisziplinär
Werner E., Matthiaß H.H. (Hrsg.)
Springer-Verlag Berlin, Heidelberg (1991) 90-93

Schümichen C.
Physiologische Grundlagen der Knochenszintigraphie; Meßtechnik und quantitative Auswertung.
Nuklearmediziner 27 (1984) 73-88

Schwarz N., Redl H., Schiesser A., Schlag G., Thurnher M., Lintner F., Dinges H.P.
Irradiation-Sterilisation of rat bone matrix gelatine.
Acta Orthop Scand 59 (1988) 165-167

Schweiberer L., Hallfeld K., Mandelkow H.
Osteoinduktion.
Orthopäde 15 (1986) 3-9

Sigel A., Plötz W., Burgkart R.
Indications for implantation of spaceholder in tumorsurgery of the lower extremity.
3. EFFORT Kongress 24.-27. 4. 1997, Barcelona. Abstractband 388

Sijbrandij S., De La Fuente A.A.
Multiple giant-cell tumour of bone.
J Bone Joint Surg 55-B (1973) 350-356

Sijbrandij S.
Resection and reconstruction of bone tumours.
Acta Orthop Scand 49 (1978) 259-264

Sijbrandij S.
Resektion von Knochentumoren im Kniegebiet und Rekonstruktion mit gekochtem Autotransplantat. Spätergebnisse.
In: Spätergebnisse in der Orthopädie.
Blauth, Ulrich (Hrsg.)
Springer-Verlag Berlin, Heidelberg (1986) 233-238

Simkin A., Robin G.
The mechanical test of bone in bending.
J Biomech 6 (1973) 31-39

Smith W.S., Simon M.A.
Segmental resection for chondrosarcoma.
J Bone Joint Surg 57-A (1975) 1097-1103

Smith W.S., Struhl S.
Replantation of an autoclaved autogenous segment of bone for treatment of chondrosarcoma.
J Bone Joint Surg 70-A (1988) 70-75

Spira E., Brenner H.T., Lubin E.
Extracorporal irradiation of malignant bone tumors.
In: Operative treatment of bone tumors.
Chapchal G. (Ed.)
Thieme Verlag Stuttgart (1970) 136-140

Stevenson J.S., Bright R.W., Dunson G.L., Nelson F.R.
Technetium -99m phosphate bone imaging: A method for assessing bone graft healing.
Radiology 110 (1974) 391-394

Stevenson S.
Bone grafting.
In: Textbook of small animal surgery.
Slatter H.D. (Ed.)
W.B. Saunders Company Philadelphia London Toronto Mexico City Rio de Janeiro Sydney Tokyo Hongkong (1985) 2035-2049

Subramanian G., McAfee J.G., Blair R.J., Kallfelz F.A., Thomas F.D.
Technetium-99m-Methylene Diphosphonate – A superior agent for skeletal imaging: Comparison with other technetium complexes.
J Nucl Mrd 16 (1975) 744-755

Szendroi M., Vizkelety T., Antal I., van Loon K.
Limb saving surgery in bone tumours: experiences in Hungary
Acta Chir Hung 34 (1994) 17-28

Tomford W.W., Thongphasuk J., Mankin H.J., Ferraro M.J.
Frozen musculoskeletal allografts
J Bone Joint Surg 72-A (1990) 1137-1143

Thompson V.P., Steggall C.T.
Chondrosarcoma of the proximal portion of the femur treated by resection and bone replacement.
J Bone Joint Surg 38-A (1956) 357-366

Turner T.C., Bassett C.A.L., Pate J.W., Sawyer P.N.
Sterilization of preserved bone grafts by high-voltage cathode irradiation.
J Bone Joint Surg 38-A (1956) 862-884

Unni K.K.
Classification of bone tumours.
Can J Surg 20 (1977) 504-509

Urist M.R., Hernandez A.
Excitation transfer in bone. Deleterious effects of cobalt 60 radiation-sterilization of bank bone.
Arch Surg 109 (1974) 486-493

Urist M.R.
Introduction to update on osteochondral allograft surgery.
In: Bone transplantation
Aebi M., Regazzoni P. (Eds.)
Springer Verlag Berlin Heidelberg (1989 a) 1-6

Urist M.R.
Bone Morphogenetic Protein induced bone formation and the bone-bone marrow consortium.
In: Bone transplantation
Aebi M., Regazzoni P. (Eds.)
Springer Verlag Berlin Heidelberg (1989 b) 185-197

Uyttendaele D., DeSchryver A., Claessens H., Roels H., Berkvens P., Mondelaers W.
Limb conservation in primary bone tumors by rsection, extracorporal irradiation and reimplantation: Results and complications of the technique in 27 patients.
In: Limb salvage – Major reconstructions in oncologic and nontumoral conditions.
Langlais F., Tomeno B. (Eds.)
Springer Verlag Berlin Heidelberg (1991) 627-638

Voggenreiter G., Ascherl R., Geißdörfer K., Scherer M.A.
Extracorporale Bestrahlung von Knochengewebe- Experimentelle Untersuchungen an der Ratte.
Hefte zur Unfallheilkunde 212 (1990) 445-446

Voggenreiter G.
Sterilisation und Konservierung von Knochen ("processed grafts") unter besonderer Berücksichtigung der Tumortherapie- Experimentelle Untersuchungen an der Ratte.
Med Diss., TU München (1993)

Voggenreiter G., Klaes W., Assenmacher S., Schmit-Neuerburg K.P.
Massive intercalary bone allografts in the treatment of primary and secondary bone tumors. A report on 21 cases.
Arch Orthop Trauma Surg 114 (1995) 308-18

Wagner M., Pesch H.J.
Autoklavierte Knochenspäne beim Prothesenwechsel an der Hüfte.
Orthopäde 18 (1989) 463-467

Wangerin K., Ewers R., Wottge H.-V., Randzio G.
The autoclaved autogenous bone graft as a re-implant.
J Max-Fac Surg 14 (1986) 132-137

Weiland A.J., Phillips T.W., Randolph M.A.
Bone grafts: A radiologic, histologic and biomechanical model comparing autografts, allografts and free vascularized bone grafts.
Plast Reconstr Surg 74 (1984) 368-379

Weill D., Schroeder M., Fiore P.
Use of homologue bone graft sterilized in autoclave for reconstruction in loosening of total hip prosthesis: A series of 90 reconstructions with bone graft and cementless hip replacement CLW.
In: Bone transplantation
Aebi M., Regazzoni P. (Eds.)
Springer Verlag Berlin Heidelberg (1989) 311-313

Werber K.D., Brauer R.B., Weiss W., Becker K.
Osseus integration of bovine hydroxyapatite ceramic in metaphyseal bone defects of the distal radius.
J Hand Surg (Am) 25 (2000) 833-841

Werner J.
Medizinische Statistik
Urban und Schwarzenberg Verlag München Wien Baltimore (1989)

Wientroub S., Reddi A.H.
Influence of irradiation on the osteoinductive potential of demineralized bone matrix.
Calcif Tissue Int 42 (1988) 255-250

Windhager R., Millesi H., Kotz R.
Resection-Replantation for primary malignant tumours of the arm
J Bone Joint Surg 77-B (1995) 176-184

Winkelmann W.W.
Clavicula pro humero – eine neue Operationsmethode für maligne Tumoren des proximalen humerus.
Z Orthop 130 (1992) 197-201

Wissing H., Stürmer K.M., Breidenstein G.
Die Wertigkeit verschiedener Versuchstierspecies für experimentelle Untersuchungen am Knochen.
Hefte zur Unfallheilkunde 212 (1990) 479-488

Zatsepin S.T., Burdygin V.N.:
Replacement of the distal Femur and proximal Tibia with frozen Allografts
Clin Orthop 303 (1994) 95-102

8. Abkürzungsverzeichnis

Abb.	Abbildung
atm	Atmosphäre
a.-p.	anterio-posterior
BMP	Bone Morphogenetic Protein
bzw.	beziehungsweise
ca.	circa
cm	Zentimeter
d.h.	das heißt
dist.	distal
et al.	et alii
F	Kraft
Fa.	Firma
g	Gramm
Gy	Gray
h	Stunde
i.d.R.	in der Regel
i.m.	intramuskulär
i.v.	intravenös
kg	Kilogramm
kGy	Kilogray
krad	Kilorad
kV	Kilovolt
l	Länge
l.-m.	latero-medial
mA	Milliampere
MBq	Megabequerel
mCi	Millicurie
min	Minute
ml	Milliliter
m.-l.	medio-lateral
mm	Millimeter
mmp	Millimeter Papier
Mrad	Megarad
n	Anzahl
N	Newton
p.op.	post operationem
prox.	proximal
%	Prozent
rep	roentgen equivalent physicals
ROI	Region Of Interest
s.	siehe
s.c.	subcutan
sec	Sekunde
Tab.	Tabelle

9. Danksagung

Herrn Prof.Dr.med. M.A. Scherer danke ich für die Übernahme der Arbeit an die humanmedizinische Fakultät der Technischen Universität München. Da seine Fachkenntnis bei den Versuchen unabdingbar war, möchte ich ihm besonders herzlich dafür danken, daß er als Projektleiter bei Problemen jederzeit ansprechbar war und später bei der Durchsicht des Manuskriptes wertvolle Unterstützung gab.
Bei Herrn Univ.-Prof. Dr.med. G. Blümel, em. Direktor des Instituts für Experimentelle Chirurgie der TU München, bedanke ich mich posthum für die Bereitstellung des Arbeitsplatzes und der wissenschaftlichen Einrichtungen.
Für das Überlassen des Themas und stets freundlichen Rat möchte ich Herrn Prof.Dr.med. R. Ascherl danken.
Herrn Univ.-Prof. Dr.med. H.W. Pabst, Direktor der Nuklearmedizinischen Klinik der TU München, sowie Herrn Univ.-Prof. Dr.med. H.R. Langhammer danke ich für die Ermöglichung der szintigraphischen Untersuchungen. Ohne tatkräftige Hilfe von Frau G. Dzewas wäre deren Durchführung jedoch nicht möglich gewesen, so daß ich ihr an dieser Stelle meinen besonderen Dank aussprechen möchte.
Herrn Prof.Dr.med. P. Böhm danke ich für die Durchführung der Operationen.
Herrn Prof.Dr.med. P. Gerhardt, em Direktor des Instituts für Röntgendiagnostik der TU München, danke ich für die Bereitstellung der Geräte zur Röntgenfilmentwicklung.
Für die Bestrahlung der Knochen in der Gesellschaft für Strahlen- und Umweltforschung danke ich Herrn Dr. O. Balk.
Herrn Dr. H.J. Früh und Herrn Dr. C. Kaddick danke ich für ihre Hilfe bei der Durchführung und Auswertung der biomechanischen Tests.
Für ihre stets entgegenkommende und freundliche Unterstützung möchte ich mich bei allen Mitarbeitern des Instituts für Experimentelle Chirurgie der TU München bedanken.

Für meine klinische und wissenschaftliche Ausbildung danke ich meinen Lehrern Herrn Univ.-Prof. Dr. med. E. Hipp (em.), Herrn Univ.-Prof. Dr. med. R. Gradinger, Herrn Prof. Dr. med. G. Hauer und Herrn Dr. med. W. Mang.

Schließlich gilt mein ganz besonderer Dank meinen Kollegen aus der Veterinärmedizin Dr.med.vet. M. Popp, Dr.med.vet. M. Kronawitter und Dr.med.vet. N. Regensburger für die kameradschaftliche und fruchtbare Zusammenarbeit.

10. Lebenslauf

Name:	**Sigel**
Vornahmen:	Alexander Christoph
Geburtsdatum/-ort:	04.04.1967; Esslingen am Neckar
Eltern:	Fritz O. W. Sigel; Diplomingenieur, verstorben Gudrun E. Rödl, geb. Dannenhauer
Nationalität:	deutsch
Familienstand:	ledig
Anschrift:	Obere Dorfstraße 7; 85653 Aying
Schulbildung:	1973-1977: Grundschule, Esslingen 1977-1986: Humanistisches Georgii-Gymnasium; Esslingen 1986: Allgemeine Hochschulreife
Hochschulbildung:	1986-1989: Universität des Saarlandes; med.Fakultät Homburg; vorklinisches Studium 1989-1994: Klinischer Teil des Medizinstudiums an der Technischen Universität München und an der Universität Kapstadt, Südafrika Drittes Staatsexamen: 16.05.1994
Arzt im Praktikum:	Orthopädische Klinik und Poliklinik der TU München, Klinikum rechts der Isar Approbation: 15.01.1996
Facharztausbildung:	5/1994-7/1998: Klinik und Poliklinik für Orthopädie und Sportorthopädie der TU München 8/1998-7/2001: Chirurgische Abteilung Kreiskrankenhaus Weilheim in Obb. 9/2001-10/2002: Gesundheitszentrum König Ludwig, Fachklinik für orth. Anschlussheilbehandlung, Schwangau derzeit: Praxisklinik für Orthopädie und Neurochirurgie Dr. Schneiderhan, München/Taufkirchen