



TECHNISCHE UNIVERSITÄT MÜNCHEN

TUM School of Medicine and Health

**Knöchernerne Risikofaktoren der patellofemorale Instabilität: eine radiologische Untersuchung**

Victor Funke

Vollständiger Abdruck der von der TUM School of Medicine and Health der Technischen Universität München zur Erlangung eines Doktors der Medizin genehmigten Dissertation.

Vorsitz: apl. Prof. Dr. Bernhard Haslinger

Prüfer der Dissertation:

1. apl. Prof. Dr. Sebastian Siebenlist
2. apl. Prof. Dr. Matthias Feucht

Die Dissertation wurde am 08.05.2023 bei der Technischen Universität München eingereicht und durch die Fakultät für Medizin am 30.09.2023 angenommen.

Die Daten, auf denen die folgende Arbeit basiert, wurden teilweise publiziert:

Imhoff, F. B., V. Funke, L. N. Muench, A. Sauter, M. Englmaier, K. Woertler, A. B. Imhoff and M. J. Feucht (2020). "The complexity of bony malalignment in patellofemoral disorders: femoral and tibial torsion, trochlear dysplasia, TT-TG distance, and frontal mechanical axis correlate with each other." *Knee Surg Sports Traumatol Arthrosc* 28(3): 905. (Imhoff et al., 2020)

## **Inhaltsverzeichnis**

<b>Abkürzungsverzeichnis</b> .....	<b>III</b>
<b>Abbildungsverzeichnis</b> .....	<b>IV</b>
<b>Tabellenverzeichnis</b> .....	<b>V</b>
<b>Anhangsverzeichnis</b> .....	<b>VI</b>
<b>1 Einleitung</b> .....	<b>1</b>
<b>1.1 Definition</b> .....	<b>1</b>
<b>1.2 Stabilisatoren</b> .....	<b>1</b>
1.2.1 Übersicht .....	1
1.2.2 Weichteilige Stabilisatoren .....	1
1.2.3 Aktiver Stabilisator .....	2
1.2.4 Statische Stabilisatoren .....	2
<b>1.3 Anatomie und Biomechanik</b> .....	<b>3</b>
1.3.1 Bewegungsablauf des patellofemorales Gelenkes .....	3
1.3.2 Quadriceps-Winkel.....	4
1.3.3 Patella .....	5
1.3.4 Trochlea.....	6
1.3.5 Femur .....	7
1.3.6 Tibia .....	7
1.3.7 Mechanische Beinachse .....	8
1.3.8 TT-TG-Abstand.....	9
<b>1.4 Klinische Relevanz</b> .....	<b>9</b>
1.4.1 Trochleadysplasie.....	9
1.4.2 Torsionsdeformitäten .....	10
1.4.3 Valgische Beinachse .....	12
1.4.4 TT-TG-Abstand.....	12
<b>1.5 Zielsetzung der Studie</b> .....	<b>13</b>
<b>2 Methoden und Material</b> .....	<b>15</b>
<b>2.1 Patienten</b> .....	<b>15</b>
2.1.1 Einschlusskriterien .....	15
2.1.2 Ausschlusskriterien .....	15
2.1.3 Patientenaufteilung.....	15
<b>2.2 Bildgebung</b> .....	<b>16</b>
2.2.1 Trochleadysplasie.....	16
2.2.2 Tibiartorsion .....	18
2.2.3 Femurtorsion .....	19
2.2.4 Mechanische Beinachse .....	20

## Inhaltsverzeichnis

2.2.5	TT-TG-Abstand.....	21
2.2.6	Interraterreabilität.....	21
<b>2.3</b>	<b>Statistik.....</b>	<b>21</b>
<b>3</b>	<b>Ergebnisse .....</b>	<b>23</b>
<b>3.1</b>	<b>Normalverteilung .....</b>	<b>23</b>
<b>3.2</b>	<b>Demographische Daten .....</b>	<b>23</b>
<b>3.3</b>	<b>Parameter.....</b>	<b>23</b>
<b>3.4</b>	<b>Intraklassenkorrelationskoeffizient.....</b>	<b>24</b>
<b>3.5</b>	<b>Cohens Kappa.....</b>	<b>24</b>
<b>3.6</b>	<b>Korrelationsanalyse .....</b>	<b>25</b>
<b>3.7</b>	<b>T-Test.....</b>	<b>26</b>
<b>3.8</b>	<b>Binär Logistische Regressionsanalyse .....</b>	<b>28</b>
<b>3.9</b>	<b>Chi-Quadrat-Test.....</b>	<b>28</b>
<b>4</b>	<b>Diskussion .....</b>	<b>29</b>
<b>5</b>	<b>Zusammenfassung.....</b>	<b>37</b>
<b>6</b>	<b>Literaturverzeichnis.....</b>	<b>38</b>
<b>7</b>	<b>Danksagung.....</b>	<b>50</b>
<b>8</b>	<b>Anhang .....</b>	<b>51</b>

## Abkürzungsverzeichnis

CT	.....	<i>Computertomographie</i>
ICC	.....	<i>Intraklassenkorrelationskoeffizient</i>
KI	.....	<i>Konfidenzintervall</i>
M.	.....	<i>Musculus</i>
MPFL	.....	<i>mediale patellofemorale Ligament</i>
MPML	.....	<i>mediale patellomeniskale Ligament</i>
MPTL	.....	<i>mediale patellotibiale Ligament</i>
MRT	.....	<i>Magnetresonanztomographie</i>
OR	.....	<i>Odds Ratio</i>
PISS	.....	<i>Patella-Instability-Severity-Score</i>
Q-Winkel	.....	<i>Quadriceps-Winkel</i>
TMS	.....	<i>Torsional Malalignment Syndrome</i>
TTO	.....	<i>Tuberositas-Tibiae-Osteotomie</i>
TT-TG-Abstand	.....	<i>Tuberositas Tibiae-Trochlea Groove-Abstand</i>

**Abbildungsverzeichnis**

Abbildung 1: Q-Winkel..... 5  
Abbildung 2: Klassifizierung der Trochleadysplasie nach Dejour ..... 17  
Abbildung 3: Messung der Tibiatorsion..... 18  
Abbildung 4: Messung der Femurtorsion..... 19  
Abbildung 5: Messung der mechanischen Beinachse ..... 20  
Abbildung 6: Messung des TT-TG-Abstands ..... 21  
Abbildung 7: Graphische Darstellung der Korrelationen ..... 26

## **Tabellenverzeichnis**

Tabelle 1: Patientenaufteilung.....	16
Tabelle 2: Deskriptive Statistik der demographischen Daten und wichtigsten Parameter .....	23
Tabelle 3: Interraterreabilität mittels der Intraklassenkorrelation.....	24
Tabelle 4: Interraterreabilität mittels Cohens Kappa .....	24
Tabelle 5: Korrelationsanalyse.....	25
Tabelle 6: Vergleich weibliches und männliches Geschlecht.....	27
Tabelle 7: Vergleich low-grade und high-grade Trochleadysplasie .....	27
Tabelle 8: Binär logistische Regression: Femurtorsion $> 20^\circ$ .....	28
Tabelle 9: Chi-Quadrat-Test für die Parameter Trochleadysplasie und Geschlecht.....	28

Anhangsverzeichnis

**Anhangsverzeichnis**

Anhang 1: Normalverteilung..... 51



## **1 Einleitung**

### **1.1 Definition**

Die chronisch patellofemorale Instabilität entsteht aufgrund multifaktorieller Ursachen. Diese Ursachen können einen weichteiligen und/oder einen knöchernen Ursprung haben. (Colvin & West, 2008; Dejour et al., 1994; Feller et al., 2007) Die patellofemorale Instabilität definieren Frosch et al. als rezidivierende Luxationen bzw. Subluxationen der Patella, Angst einer Reluxation mit dementsprechend beeinträchtigten Aktivitätsniveau der Patienten oder die stark erhöhte Wahrscheinlichkeit einer Reluxation nach Erstluxation. (Frosch et al., 2015) Dejour et al. beschreibt die symptomatische Instabilität als Instabilität aufgrund einer vollkommenen Luxation der Patella, welche einen kompletten Verlust des Kontakts zwischen den Artikulationsflächen der Patella und des Femurs bedeutet. (Dejour et al., 1994) Die Inzidenzrate der erstmaligen Patellaluxation beträgt 23.2–42/100000 Personenjahre und das mittlere Alter liegt bei  $21.4 \pm 9.9$  Jahre. (Gravesen et al., 2018; T. L. Sanders et al., 2018) Bei Jugendlichen zwischen 14–18 Jahren beträgt die Rate 147.7/100000 Personenjahre. (T. L. Sanders et al., 2018) Es ist eine häufig auftretende Pathologie, welche vor allem im jungen Alter auftritt und über die schon viel in der Literatur berichtet wurde. Die patellofemorale Mechanik ist aufgrund der vielen beteiligten Faktoren sehr komplex.

### **1.2 Stabilisatoren**

#### **1.2.1 Übersicht**

Die Patella wird stabilisiert durch die weichteiligen, aktiven und statischen Stabilisatoren. Die weichteiligen Stabilisatoren sind die Bänder und Retinacula. Der aktive Stabilisator ist der Musculus (M.) quadriceps femoris. Die statischen Stabilisatoren sind die Artikulationsflächen der Knochen. Bei vollständiger Extension und in den ersten Graden der Flexion ist vor allem der mediale Bandapparat der wichtigste Stabilisator. In der weiteren Flexion übernimmt vor allem die Trochlea und zum Teil der M. quadriceps femoris die Stabilisation. (Senavongse & Amis, 2005)

#### **1.2.2 Weichteilige Stabilisatoren**

Das laterale Retinaculum kann in eine oberflächliche, mittlere und tiefe Schicht eingeteilt werden und besteht aus Komponenten der tiefen Faszie, der Aponeurose des M. quadriceps femoris, des iliotibialen Bandes und der Gelenkkapsel (aus der das laterale patellofemorale

## Einleitung

Ligament und das patellomeniskale Ligament hervorgehen). (Merican & Amis, 2008) Das laterale Retinaculum trägt 10 % zur gesamten lateralen Stabilität bei. (Desio et al., 1998) Die medialen weichteiligen Strukturen sind das mediale patellofemorale Ligament (MPFL), das mediale patellotibiale Ligament (MPTL), das mediale patellomeniskale Ligament (MPML) und das mediale Retinaculum. Das MPFL wird als primärer Stabilisator und das MPTL und MPML werden als sekundäre Stabilisatoren angesehen und sind vor allem bei Extension und in den ersten Graden der Flexion die wichtigsten Faktoren der Stabilität. (Conlan et al., 1993; Desio et al., 1998; Hautamaa et al., 1998; Hinckel et al., 2018; Panagiotopoulos et al., 2006; Philippot et al., 2012) Zur Stabilität des Kniegelenks bei 20° Flexion trägt das MPFL 60 %, das MPML 13 %, das laterale Retinaculum 10 % und das mediale Retinaculum und das MPTL jeweils 3 % bei. (Desio et al., 1998).

### 1.2.3 Aktiver Stabilisator

Der M. quadriceps femoris ist der aktive Stabilisator des Gelenkes und kann in vier Muskeln unterteilt werden. (Senavongse & Amis, 2005) Diese sind der M. vastus medialis, der M. vastus lateralis, der M. vastus intermedius und der M. rectus femoris. Der M. vastus medialis hat seinen Ansatz an der Linea aspera (Labium mediale), der M. vastus lateralis an der Linea aspera (Labium laterale), der M. vastus intermedius an der Vorderseite des Femurs und der M. rectus femoris an der Spina iliaca anterior inferior. Sie vereinigen sich zur Quadricepssehne. Der Kraftvektor des M. vastus medialis obliquus (distaler Teil des M. vastus medialis) zieht nach proximal, medial und posterior, was einen stabilisierenden Effekt auf die Patella hat. (Feller et al., 2007) Die fehlende Anspannung des M. vastus medialis obliquus bewirkt einen signifikanten Verlust der lateralen Stabilität der Patella von 30 % bei Flexion. (Senavongse & Amis, 2005)

### 1.2.4 Statische Stabilisatoren

Die Trochlea, der Femur, die Tibia, die Patella und die daraus resultierenden Artikulationsflächen sind die statischen bzw. knöchernen Faktoren, auf die im Folgenden genauer eingegangen wird. (Frosch et al., 2015) Diese bestimmen in welche Richtung die Kraftvektoren auf die Patella wirken. (Teitge, 2006) Dejour et al. bezeichnen die Trochleadysplasie, den Tuberositas Tibiae-Trochlea Groove-Abstand (TT-TG-Abstand), die Patella alta und den Patella-Tilt als Hauptfaktoren der Patellainstabilität und die Femurtorsion, die Tibiatorsion und das Genu valgum als Nebenfaktoren. (Dejour et al., 1994)

## 1.3 Anatomie und Biomechanik

### 1.3.1 Bewegungsablauf des patellofemorales Gelenkes

In voller Extension des Kniegelenks ist die Patella für die laterale Stabilität vollkommen auf die weichteiligen Stabilisatoren angewiesen. (Amis, 2007) Am Anfang der Flexion beeinflussen vor allem der M. quadriceps femoris, das Ligamentum patellae und die medialen und lateralen Bänder die Position der Patella. Mit zunehmender Flexion wird die Position der Patella hauptsächlich durch die Trochlea bestimmt. (Feller et al., 2007) Die Patella wird, um auf die Trochlea zu treffen, bei der Knieflexion bis 20° nach medial getragen und translatiert dann bis 90° Flexion progressiv nach lateral. (Amis et al., 2006) Dabei trifft die Patella zuerst auf die proximale, laterale Seite der Trochlea, wo sie nach distal und medial in Richtung des Zentrums des Trochleasulcus getragen wird, um dann vollständig mit der Trochlea zu artikulieren. (Amis et al., 2006; Feller et al., 2007) Die Patella gleitet bei physiologischem Verlauf bei zunehmender Flexion aufgrund des Zuges des M. quadriceps femoris in die Führungsrinne der Trochlea, wobei sich der Druck im patellofemorales Gelenk erhöht. (Feller et al., 2007) Die mediale und laterale Stabilität der Patella nimmt mit der zunehmenden Flexion des Kniegelenkes zu. (Senavongse et al., 2003) Eine Ausnahme stellt die laterale Stabilität bei 20° Flexion dar. In dieser Position ist die Patella aufgrund der noch geringen Kompressionskraft im Patellofemorales Gelenk bei anfänglicher Flexion, gleichzeitiger noch erhöhter Anspannung des lateralen Retinaculum und dem Nachlassen der Wirkung des MPFL am instabilsten. (Senavongse et al., 2003) Die meisten Luxationsereignisse treten deshalb in den ersten 30° der Flexion auf, da die Patella noch nicht vollständig mit dem Trochleasulcus artikuliert. (Amis, 2007)

Beim Gehen sollte die Rotation der Tibia, des Femurs und der Hüfte zu der optimalen Positionierung der Tuberositas tibiae in Bezug auf die Trochlea führen, sonst droht eine Subluxation oder Luxation. (Paulos et al., 2009) Bei Flexion rotiert die Tibia in Bezug zum Femur nach innen, wobei die maximale Rotation zum gleichen Zeitpunkt der maximalen Knieflexion ist. Bei der Knieextension rotiert die Tibia im Vergleich zu dem Femur nach extern. (Gray et al., 2019) Der Mechanismus, dass die Tibia sich von interner Torsion im Vergleich zum Femur bei Flexion zu externer Torsion bei Extension dreht, ist der „Screw Home“ Mechanismus, wodurch die Tuberositas tibiae lateralisiert wird und sich der Quadriceps-Winkel (Q-Winkel) vergrößert. (Amis, 2007; Gray et al., 2019; Trent et al., 1976) Die Tibia translatiert im Vergleich zum Femur während der Flexion zudem von posterior nach anterior.

## Einleitung

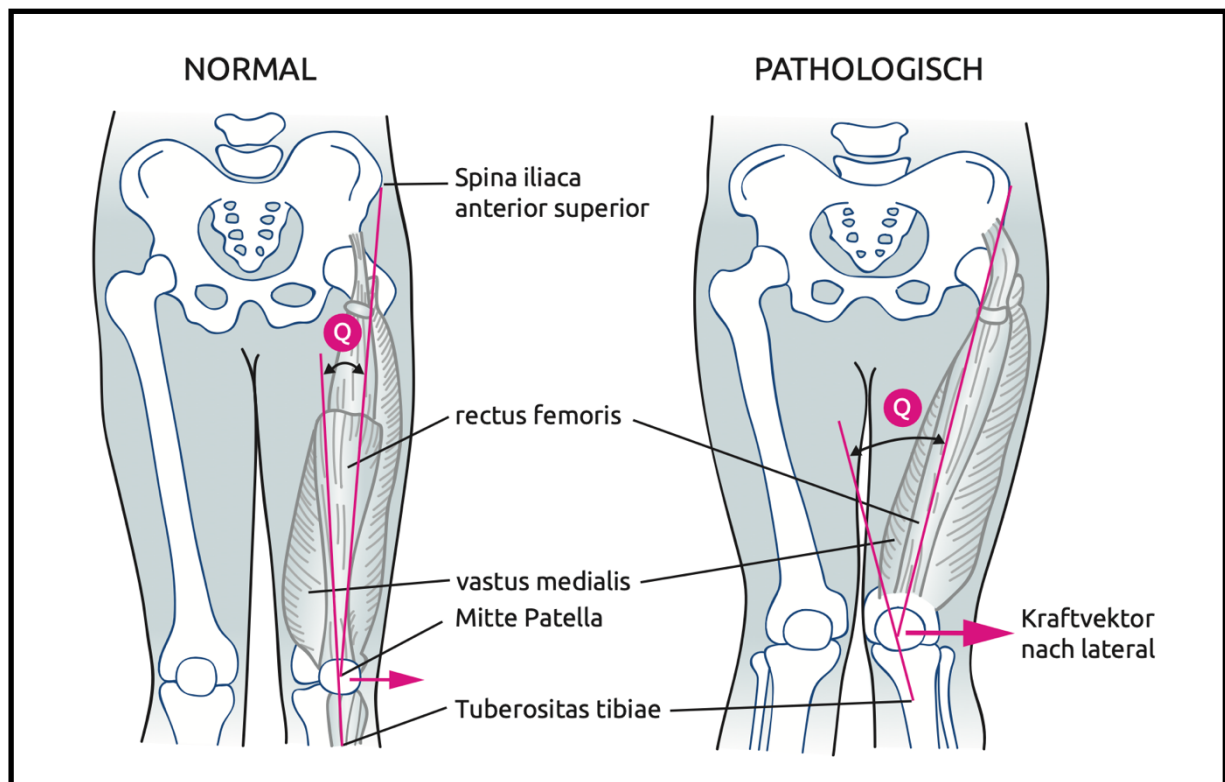
(Gray et al., 2019) Bei einer patellofemorale Instabilität weicht die Patella von dem physiologischen Verlauf ab.

Während der gesamten Flexion bleibt die Patella mit der lateralen Trochleafacette oder bei tiefer Flexion mit den Femurkondylen in Kontakt, was Stabilität gegenüber lateraler Luxation bedeutet. (Amis, 2007) Die Kontaktflächen der Patella mit der Trochlea befinden sich während der Extension auf der inferioren Hälfte der Patella und wandern während der Flexion nach superior, da die Patella in die Trochlea gleitet. Dabei hat die medial gelegene unpaare Facette keinen Kontakt. (Goodfellow et al., 1976; Gray et al., 2019) In tiefer Flexion ( $135^\circ$ ) artikuliert die Patella mit den Femurkondylen. Hier liegen die Kontaktflächen lateral und medial auf der Patella, während die mittlere Fläche der Patella aufgrund der Kondylenform ausgespart wird. Zudem hat die unpaare Facette der Patella, welche sonst keinen Kontakt mit einer Gelenkfläche hat, Kontakt zur medialen Femurkondyle. (Goodfellow et al., 1976) Die Kraft, die während der Flexion auf das patellofemorale Gelenk wirkt, ist beim Gehen kleiner als das 1-fache des Körpergewichts, beim Treppengehen das 2.8-fache des Körpergewichts und bei Kniebeugen das 3.2-fache des Körpergewichts. (Trepczynski et al., 2012) Die Patella flektiert, rotiert, kippt und verschiebt sich nach medial / lateral, anterior / posterior und superior / inferior beim Gehen. Dabei stellt die Flexion mit insgesamt  $70^\circ$  den größten Bewegungsumfang der Patella dar und ist an die Knieflexion gekoppelt. (Gray et al., 2019)

### 1.3.2 Quadriceps-Winkel

Der Winkel zwischen dem Ligamentum patellae und der resultierenden Kraft des M. quadriceps femoris in voller Extension ist der Q-Winkel. Er dient als Beschreibung des Kraftvektors des Streckapparates. (Amis, 2007; Brattstroem, 1964) Der Q-Winkel ist der Winkel zwischen der Linie, welche von der Iliaca anterior superior zum Zentrum der Patella zieht und der Linie, welche vom Zentrum der Patella zu der anterioren Tuberositas tibiae zieht. (Aglietti et al., 1983) Der Q-Winkel ist ein Abbild der knöchernen Situation und wird durch die Beinachse, die Femurtorsion und die Tibiatorsion beeinflusst. (Ateschrang et al., 2014) Eine Femur-Antetorsion, eine externe Tibiatorsion und ein Genu valgum können einen vergrößerten Q-Winkel bedingen. (Insall et al., 1976; Swarup et al., 2017) Ein größerer Q-Winkel führt zu einem größeren Lateralzug (maximum in Extension) und zu einer Verringerung der Gelenkfläche, die in Kontakt mit der Patella ist und somit zu einem erhöhten Druck auf die laterale Patellafacette, was wiederum eine Patellaluxation nach lateral begünstigt. (Abbildung 1) (Ateschrang et al., 2014; Hinterwimmer et al., 2005; Post et al., 2002)

Abbildung 1: Q-Winkel



Mit freundlicher Genehmigung der Autoren aus „AGA Gesellschaft für Arthroskopie und Gelenkchirurgie; Untersuchungstechniken/ Diagnostik des Patellofemoralgelenkes“ (Attal et al., 2015)

### 1.3.3 Patella

Die Patella dient als Hypomochlion für die Sehne des M. quadriceps femoris und verstärkt die Hebelwirkung des Muskels um 30 % bei Extension und um 15 % bei 30° Flexion. (Kaufer, 1971) Die Quadricepssehne verläuft über die Patella und setzt an der Tuberositas tibiae an. Zwischen Apex patellae und Tuberositas tibiae wird die Quadricepssehne als Ligamentum patellae bezeichnet. Die Patella ist auf der Rückseite von einer Knorpelschicht überzogen, die Facies articularis patellae, welche die Artikulation mit der, ebenfalls von Knorpel überzogenen, Trochlea femoris ermöglicht. Die Artikulationsfläche der Patella ist durch eine mediane Erhebung in die mediale und laterale Facette unterteilt, welche nochmals in 7 weitere Facetten unterteilt werden. 60 % der Kräfte im Gelenk werden von der lateralen Facette der Patella getragen, weswegen diese breiter ist, um einen konstanten Druck über der gesamten Gelenkfläche zu gewährleisten. (Amis, 2007) Die Patella kann nach Größenverhältnis und Form der Facetten in drei Typen nach Wiberg eingeteilt werden. Bei Typ I sind die Facetten ungefähr gleich groß und konkav. Bei Typ II ist die mediale Facette deutlich kleiner als die laterale und flach oder leicht konvex. Typ III hat eine kleinere mediale Facette als die laterale und ist zudem konvex. (Wiberg, 1941) Eine Patella alta ist eine hochstehende Patella und führt

## Einleitung

zu einem niedrigerem Kontaktdruck und zu einer Lateralisierung der Patella. (Ward et al., 2007) Diese kann mit dem Insall-Salvati Index quantifiziert werden, wobei ein Wert  $> 1.2$  als Patella alta definiert wird. (Insall & Salvati, 1971) Der Patella-Tilt ist definiert als die Kippung der Patella gegenüber einer Tangente entlang der Femurkondylen. Der Patella-Tilt charakterisiert vor allem in Extension die Patelladynamik. Ein erhöhter Patella-Tilt ( $> 20^\circ$ ) ist Ausdruck einer instabilen Patella. (Dejour et al., 1994)

### 1.3.4 Trochlea

Die Trochlea ist die Artikulationsfläche des Femurs mit der Patella und die Führungsrinne, in welche die Patella ab  $20^\circ$  hineingleitet. (Amis et al., 2006) Die Trochlea befindet sich auf der anterioren Oberfläche des distalen Femurs und hat eine mediale und laterale Facette. Die Knorpelfläche der Trochlea verbindet sich mit der Knorpelfläche der Femurkondylen. (Tecklenburg et al., 2006) Die Patella ist während der Flexion in Kontakt mit der lateralen Trochleafacette oder den Femurkondylen und diese verleihen der Patella bei der Flexion Stabilität. (Amis, 2007) Die laterale Trochleafacette ist dabei der wichtigste lokale Faktor der Stabilität, sobald sich die Patella bei der Flexion in der Trochlea befindet. (Feller et al., 2007) Der durchschnittliche Sulcuswinkel (Knorpel) beträgt  $141.83^\circ$  (95 % Konfidenzintervall (KI):  $139.90\text{--}143.76$ ). Bei Patienten mit einer patellofemorale Instabilität beträgt der durchschnittliche Sulcuswinkel (Knorpel)  $156.24^\circ$  (95 % KI:  $153.71\text{--}158.77$ ). (Tan et al., 2020) Die Trochleadysplasie definiert sich als eine Trochlea mit einer proximal lokalisierten flachen interartikulierenden Zone unterschiedlicher Länge, welche mit einem distal gelegenen flachen Sulcus assoziiert ist. (Dejour et al., 1994) Dabei ist der Sulcus und nicht die laterale Trochleafacette abgeflacht. Sie kann nach Dejour in 4 Typen eingeteilt werden. (Tecklenburg et al., 2006) Eine Trochleadysplasie führt zu einer veränderten Patellaführung, wobei es zu einer erhöhten Lateralisierung kommt. (Amis et al., 2008; Biyani et al., 2014; Kaiser, Loth, et al., 2020) Aufgrund des flachen bzw. nicht mehr vorhandenen Sulcus, kann die Trochlea nicht mehr, wie oben beschrieben, als Führungsrinne dienen. In biomechanischen Studien führte eine high-grade Dysplasie zu höherem Kontaktdruck und niedrigeren Kontaktflächen zwischen der Patella und der Trochlea und eine dysplastische Trochlea verringert signifikant die benötigte Kraft (bis zu 70 % bei Senavongse et al.), um die Patella zu lateralisieren. (Amis et al., 2008; Senavongse & Amis, 2005; Van Haver et al., 2015)

### 1.3.5 Femur

Die Artikulationsflächen des Femurs sind proximal der Caput femoris und distal die Femurkondylen und die Trochlea. Der Caput femoris artikuliert mit dem Hüftgelenk, die Femurkondylen mit den Tibiakondylen und der Patella und die Trochlea mit der Patella. Das distale Ende des Femurs ist im Vergleich zum proximalen Ende physiologisch nach medial gedreht, es liegt eine Antetorsion vor. Die Femurtorsion nimmt im Laufe des Wachstums ab, von  $> 30^\circ$  bei Säuglingen, zu  $10\text{--}20^\circ$  bei Erwachsenen. (Hinterwimmer et al., 2012) Der Normwert für die Femurtorsion ist zwischen  $10\text{--}20^\circ$ . (Hinterwimmer et al., 2012; Mathon et al., 2020) Ab  $20^\circ$  wird diese als pathologisch betrachtet. Ab  $25^\circ$  und einer Auffälligkeit in der Ganganalyse wird eine Derotationsosteotomie des Femurs durchgeführt. (Hinterwimmer et al., 2012; Imhoff et al., 2018; Nelitz et al., 2015) Die übermäßige Femur-Antetorsion führt zu einer vermehrten Drehung des Kniegelenks und des Fußes nach medial, wodurch die Patella lateral zur Trochlea steht und der Q-Winkel erhöht wird. (Feller et al., 2007; Post et al., 2002; Powers, 2003) Daraus resultiert eine während der Bewegung nach lateral gerichtete Kraft, welche zu einem erhöhten Stress auf das MPFL, zu einem erhöhten lateralen Druck im patellofemorale Gelenk, einem erhöhtem Stress auf den Patellaknorpel und zu einem Zug der Patella nach posterolateral führt und dadurch eine Patellaluxation begünstigt. (Bretin et al., 2011; Liao et al., 2018; Post et al., 2002; Teitge, 2006) In einer biomechanischen Studie führten Werte ab  $20^\circ$  und insbesondere ab  $30^\circ$  zu einem erhöhtem Druck an der lateralen Patellafacette. (Lee et al., 1994) Eine erhöhte Femur-Antetorsion ab  $20^\circ$  über dem Normwert, bzw. schon ab  $10^\circ$  bei insuffizientem MPFL, hat einen lateralisierenden Effekt auf die Patella. (Kaiser et al., 2017)

### 1.3.6 Tibia

Die Artikulationsflächen der Tibia sind die Tibiakondylen und die Articulatio tibiofibularis am proximalen Ende der Tibia sowie die Facies articularis inferior und Facies articularis malleoli medialis am distalen Ende. Die Tibia artikuliert proximal mit den Femurkondylen und der Fibula und distal mit dem Talus und der Fibula. Die Tibia ist nach lateral gedreht und dadurch kommt es zu einer externen Tibiatorsion. Die externe Tibiatorsion nimmt zu bis zur Skelettreife, wobei die Zunahme in den ersten 4 Lebensjahren am größten ist. (Kristiansen et al., 2001) Die normale Tibiatorsion beträgt  $20\text{--}35^\circ$ . Eine Torsion ab  $40^\circ$  ist pathologisch. (Ateschrang et al., 2014; Fouilleron et al., 2010; Frosch et al., 2015; Mathon et al., 2020; Strecker et al., 1997; Taussig, 1982; Turner & Smillie, 1981) Die Tibiatorsion ist eine Torsion der distalen Tibia und korreliert nicht mit einer lateralisierten Tuberositas tibiae. Dementsprechend hat die Tibiatorsion keinen Einfluss auf die statische patellofemorale Ausrichtung. (Kaiser, Loth, et al.,

## Einleitung

2020; Winkler et al., 2020) Die Tibia dreht sich bei Extension des Beines im Vergleich zum Femur nach extern. Bei einer erhöhten externen Tibiatorsion kann es im Zuge dieser Bewegung zu einer übermäßigen Tuberositaslateralisation kommen. (Post et al., 2002) Beim Gang kommt es kompensatorisch bei erhöhter externer Tibiatorsion zu einer internen Hüftrotation, was zu einer Knierotation nach innen und einem erhöhten lateralen Kraftvektor auf die Patella führt. (Alexander et al., 2020; Winkler et al., 2020) Die exzessive externe Tibiatorsion kann dementsprechend alleine oder auch in Verbindung mit einer übermäßigen Femur-Antetorsion zu einer nach medial gerichteten Kniebewegungsachse führen, wodurch die Patella lateralisiert wird. (Cooke et al., 1990; Grisch & Dreher, 2019; Leonardi et al., 2014) Van Kampen et al. fanden bei ihrer biomechanischen in Vitro Studie anhand von vier Knien, wobei die Tibia hier während der Bewegung nach lateral gedreht wurde, dass eine externe Tibiatorsion zu einer Lateralisierung, einer lateralen Rotation und lateralen Kippung der Patella aufgrund der veränderten Zugrichtung des Ligamentum patellae führte. (van Kampen & Huijses, 1990) Hefzy et al. führte eine ähnliche in Vitro Studie durch, in der die Tibia während der Bewegung nach intern oder extern rotiert wurde. Hierbei führte eine externe Tibiatorsion zu erhöhtem lateralen Druck am Femur und den patellaren Kontaktflächen und in den ersten 30° der Flexion zu einer signifikanten Verschiebung der Patella nach lateral. Die interne Tibiatorsion erzeugte hingegen einen erhöhten medialen Druck. (Hefzy et al., 1992)

### 1.3.7 Mechanische Beinachse

Die Traglinie des Beines bildet sich durch eine Verbindungslinie zwischen dem Zentrum des Hüftgelenkes und des oberen Sprunggelenkes. Der Winkel zwischen der mechanischen Femurachse und der mechanischen Tibiaachse weicht etwas von dieser ab und beträgt physiologischerweise 1,2°. (Strecker, 2006) Ein Genu valgum beschreibt ein nach medial, ein Genu varum ein, im Vergleich zur Neutralstellung der mechanischen Beinachse, nach lateral gerichtetes Knie. In der Literatur wird ein Valgus ab 3–5° als korrekturbedürftig angesehen. (Frings et al., 2018; Hinterwimmer et al., 2012; O'Malley et al., 2016) Genu valgum und varum haben einen erheblichen Einfluss auf die Patellaführung. (McWalter et al., 2007) Ein Genu valgum führt im Kniegelenk zu einem vergrößerten Q-Winkel. (Swarup et al., 2017) Hierdurch verschiebt sich die Druckverteilung im Kniegelenk nach lateral und erhöht somit die nach lateral gerichtete Kraft, was eine Patellaluxation begünstigt. (Post et al., 2002)



### **1.3.8 TT-TG-Abstand**

Der TT-TG-Abstand misst sich als Abstand des tiefsten Punktes des Trochleasulcus zum am weitesten anterior liegenden Punkt der Tuberositas tibiae. (Schoettle et al., 2006) Der mittlere TT-TG-Abstand (ausgehend von dem tiefsten Punkt der Knorpelfläche des Sulcus) beträgt  $13.5 \text{ mm} \pm 4.1 \text{ mm}$ . (Schoettle et al., 2006) Ein TT-TG-Abstand zwischen 15 und 20 mm gilt als grenzwertig, ab einem Abstand von 20 mm ist die Indikation zur Operation gegeben. (Dejour et al., 1994; Sherman et al., 2014) Eine im Vergleich zu dem Trochleasulcus erhöhte laterale Position der Tuberositas tibiae vergrößert den Q-Winkel und lateralisiert somit den Kraftvektor des Extensormechanismus des Knies, was eine Patellainstabilität begünstigt. (Dickschas et al., 2016; Dietrich et al., 2016; Lee et al., 2003; Powers, 2003) Diese laterale Position der Tuberositas tibiae kann als TT-TG-Abstand quantifiziert werden. (Dietrich et al., 2016) Stephen et al. führten bei 8 Kadaverknien eine Tuberositaslateralisation und somit Erhöhung des TT-TG-Abstands durch, was zu einem vermehrten lateralen Anpressdruck, vermehrter lateraler Patellaführung und einer verminderten patellaren Stabilität führte. (Stephen et al., 2015) In einer ähnlichen biomechanischen Studie führte die Medialisierung der Tuberositas tibiae bei 10 Kadaverknien zu einer signifikanten Verringerung der lateralen Translation der Patella und zur Reduktion der Kraft und des Drucks, welcher auf dem lateralen Knorpel in Knien mit einer Fehlstellung wirkt. (Saranathan et al., 2012) Bei einer Computersimulation von Fitzpatrick et al. führte ein erhöhter TT-TG-Abstand in der Extension zu einem vermehrten Patella-Tilt und zu einer geringeren Stabilisierung der Patella durch die Trochlea, was den Einfluss des TT-TG-Abstands auf eine erhöhte Patellainstabilität nahelegt. (Fitzpatrick et al., 2016) Kaiser et al. fanden in ihrer Analyse von Magnetresonanztomographie (MRT)-Bildern von 59 Patienten mit rezidivierender Patellainstabilität oder vorderen Knieschmerzen, dass der TT-TG-Abstand einen signifikanten negativen Einfluss auf die statische patellofemorale Ausrichtung hat. (Kaiser, Loth, et al., 2020)

## **1.4 Klinische Relevanz**

### **1.4.1 Trochleadysplasie**

Die Trochleadysplasie als Faktor der patellofemorale Instabilität wird in der Literatur häufig beschrieben. 96 % der Patienten mit Patellainstabilität zeigten bei einer Studie von Dejour et al. Zeichen einer Trochleadysplasie. (Dejour et al., 1994) Bei Patienten mit Patellaluxationen identifizierten Steensen et al. bei 68.3 % ihrer Studiengruppe eine Trochleadysplasie und Askenberger et al. bei 74 % der Patienten im Vergleich zu 5.8 % und 4 % bei den

## Einleitung

Kontrollgruppen. (Askenberger et al., 2017; Steensen et al., 2015) Bei einer Studie von Arendt et al. zu primären Patellaluxationen, wobei 157 Knie-MRT ausgewertet wurden, war Trochleadysplasie (61 % der Patienten) die am häufigsten vorkommenden Pathologie. (Arendt et al., 2017) Zudem war eine Trochleadysplasie in Studien signifikant mit einer frühen Reluxation nach Erstluxation korreliert und zeigte sich als guter Prädiktor für eine Patellainstabilität. (Balcarek et al., 2014; Balcarek et al., 2019; Thomas L. Sanders et al., 2018) Bei einer Studie von Lewallen et al. zur Vorhersagewahrscheinlichkeit von Faktoren bei Jugendlichen (< 18 Jahren) hatten Patienten, mit offenen Wachstumsfugen und Zeichen einer Trochleadysplasie im Röntgen, ein 3-fach höheres Risiko für rezidivierende Reluxationen und 69 % der Zeit blieb eine konservative Therapie erfolglos. Patienten mit geschlossenen Wachstumsfugen und Trochleadysplasie wiesen ein 2-fach höheres Risiko auf. (Lewallen et al., 2013) In einer ähnlichen Studie bei Erwachsenen hatten Patienten mit einer Trochleadysplasie ein 3-fach höheres Risiko für eine Reluxation als Patienten ohne. Dementsprechend empfehlen die Autoren auch eine frühe operative Therapie bei einer vorhandenen Trochleadysplasie. (Lewallen et al., 2015) Die Trochleaplastik, also die Wiederherstellung eines physiologischen Trochleasulcus, zeigte bei in Vitro und in Vivo Studien stabilisierende Effekte auf das patellofemorale Gelenk und führte zu einer Reduktion der Reluxationen und Schmerzen. (Amis et al., 2008; Camathias et al., 2016; Ntagiopoulos et al., 2013; Schottle et al., 2005) Auch Patienten, welche nach mehreren vorausgegangenen Operationen noch persistierende Reluxationen hatten, profitierten in einer Studie von Dejour et al. von einer Sulcus vertiefenden Trochleaplastik mit zusätzlichen weichteiligen oder knöchernen Eingriff. (Dejour et al., 2013) Ein Review von Balcarek et al. von 10 Arbeiten zu MPFL-Rekonstruktion und Trochleaplastik bei patellofemorale Instabilität ergab, dass die Wahrscheinlichkeit bei Patienten eine postoperative Reluxation oder Luxation zu verhindern größer ist, wenn zusätzlich zur MPFL-Rekonstruktion bei Patienten mit Trochleadysplasie eine vertiefende Trochleaplastik und ein weichteiliger Eingriff am extensor Apparatus durchgeführt wird, im Vergleich zur alleinigen MPFL-Rekonstruktion. (Balcarek et al., 2017)

### **1.4.2 Torsionsdeformitäten**

Torsionsdeformitäten werden in der Literatur seltener als Risikofaktoren für eine patellofemorale Instabilität beschrieben als andere knöcherne Faktoren. Bei Dickschas et al. stellte sich in 12 % der Fälle eine Torsionsdeformität als Ursache einer falsch geführten Patella dar, welche sich in Knieschmerzen oder einer Patellainstabilität äußerte. (Dickschas et al., 2012) Besonders die Tibiatorsion als alleiniger ursächlicher Faktor für eine patellofemorale

## Einleitung

Instabilität ist selten. (Cameron & Saha, 1996) Von einigen Autoren wird der Einfluss und die Vorhersagekraft der Torsionswerte bei der patellofemorale Instabilität kritisch betrachtet. (Balcarek et al., 2019; Dejour et al., 1994; Diederichs et al., 2013; Kaiser, Loth, et al., 2020; Seitlinger et al., 2014) Dabei haben Torsionswerte und vor allem die Femur-Antetorsion einen wichtigen Einfluss, der in der Vergangenheit unterschätzt wurde und was schon dazu geführt hat, dass Patienten mehrmals ohne zufriedenstellende Ergebnisse operiert wurden. (Bruce & Stevens, 2004; Diederichs et al., 2013; Stevens et al., 2014)

Die Femur-Antetorsion zeigte in mehreren Arbeiten signifikante Unterschiede zwischen Kontrollgruppen und Patienten mit einer Patellaluxation in der Vorgeschichte. (Dejour et al., 1994; Iacobescu et al., 2020; Takagi et al., 2018) Diederichs et al. beobachteten eine im Schnitt 1.5-fach höhere Femur-Antetorsion bei Patienten mit einer patellofemorale Instabilität. (Diederichs et al., 2013) Bei Takagi et al. war eine erhöhte Femur-Antetorsion mit einem erhöhten Risiko für rezidivierende Patellaluxationen korreliert. (Takagi et al., 2018) Eine Korrektur einer erhöhten Femur-Antetorsion führte zu guten Ergebnissen in der Literatur bei Patienten mit einer patellofemorale Instabilität. Hierbei zeigte sich, dass eine kombinierte derotierende Femurosteotomie mit einem zusätzlichen knöchernen und/oder weichteiligen Eingriff eine sinnvolle Methode ist. (Dickschas et al., 2012; Dickschas et al., 2015; Imhoff et al., 2018; Nelitz et al., 2015) Die erhöhte Femur-Antetorsion stellte sich in Studien auch als Grund für eine insuffizientes MPFL nach Rekonstruktion dar und hatte einen negativen Effekt auf das Ergebnis einer Tuberositas-Tibiae-Osteotomie (TTO) in Kombination mit einer MPFL-Rekonstruktion. (Feucht et al., 2020; Franciozi et al., 2017; Nelitz, Williams, et al., 2014) In einer biomechanischen Studie beobachteten Kaiser et al., dass bei einer relativen übermäßigen Femur-Antetorsion von  $10^\circ$  eine alleinige MPFL-Rekonstruktion ausreicht, ab  $20^\circ$  aber zusätzlich eine Derotationsosteotomie in Betracht gezogen werden muss, da ein lateraler Kraftvektor auf die Patella persistiert. (Kaiser et al., 2019)

Eine erhöhte externe Tibiatorsion hingegen wird oft übersehen und erst nach intensiven Untersuchungen und teilweise Korrekturen und Operationen anderer Faktoren als eigentliche Ursache erkannt. (Dickschas et al., 2017) Dabei zeigte sich diese in mehreren Studien als ursächlich für eine Patellainstabilität und eine Korrektur mittels einer derotierenden Tibiaosteotomie führte zur Verbesserung der Patellaführung und zur Stabilisierung des Kniegelenks. (Cameron & Saha, 1996; Dickschas et al., 2017; Drexler et al., 2014; Server et al., 1996)

## Einleitung

Die seltene Kombination von exzessiver Femur-Antetorsion und exzessiver externer Tibiatorsion wird von Delgado et al. als Torsional Malalignment Syndrome (TMS) bezeichnet. (Delgado et al., 1996) In diesem Fall zeigte eine kombinierte Femur- und Tibiaosteotomie in der Literatur gute Ergebnisse. (Delgado et al., 1996; Dickschas et al., 2015; Frings et al., 2019; Leonardi et al., 2014)

### 1.4.3 Valgische Beinachse

Diederichs et al. fanden, dass Patienten mit einer Patellainstabilität eine 2.9-fach höhere Abweichung der mechanischen Achse hatten als die Kontrollgruppe, wobei die Mehrzahl (77 %) der Patienten ein Genu valgum aufwiesen. (Diederichs et al., 2013) In verschiedenen Arbeiten zeigte sich auch, dass bei Patellainstabilität aufgrund einer Valgusstellung, eine varisierende Femurosteotomie in Kombination mit einem weichteiligen und knöchernen Eingriff eine wirksame Methode ist, um den Q-Winkel zu verkleinern und somit die laterale Patellaverschiebung zu verhindern. (Dickschas et al., 2018; Frings et al., 2018; Swarup et al., 2017; Wilson et al., 2018) Auch bezüglich Knorpelschäden ist es wichtig die mechanische Beinachse zu beachten. Ein Valgus von  $3^\circ$  führt zu einem 2.5-fach höheren Risiko des Fortschreitens einer Osteoarthrose und zu einem 5.9-fach höheren Risiko für Knorpelschäden im lateralen Kompartiment. (Felson et al., 2013) Bei einer Fehleranalyse von Patienten mit Relaxationen nach MPFL-Rekonstruktion stellte sich heraus, dass es wichtig ist die mechanische Beinachse, vor allem ein Genu valgum, miteinzubeziehen in die Behandlungsplanung. (Feucht et al., 2020)

### 1.4.4 TT-TG-Abstand

Ein signifikant erhöhter TT-TG-Abstand von 20 mm und mehr wird oft bei Patienten mit einer patellofemorale Instabilität beobachtet. (Brady et al., 2017; Iacobescu et al., 2020; Prakash et al., 2018; Seitlinger et al., 2014; Skelley et al., 2015) Bei Steensen et al. war ein erhöhter TT-TG-Abstand in 41.7 % der Patienten und bei Dejour et al. bei 56 % vorhanden im Vergleich zu 3.3 % und 3.5 % bei den jeweiligen Kontrollgruppen. (Dejour et al., 1994; Steensen et al., 2015) Der TT-TG-Abstand, vor allem ein TT-TG-Abstand  $> 20$  mm, stellte sich als guter Prädiktor für rezidivierende Patellaluxationen bei Heidenreich et al. heraus, bei Schueda et al. schon ab 15 mm. (Heidenreich et al., 2018; Schueda et al., 2015) Ein TT-TG-Abstand ab 16 mm ist auch Bestandteil des etablierten Patella-Instability-Severity-Score (PISS), welcher die Vorhersage einer Relaxation ermöglicht. (Balcarek et al., 2014) In einer Studie von Biyani et al., war der erhöhte TT-TG-Abstand nach Trochleadysplasie der wichtigste Faktor bei Jugendlichen mit

## Einleitung

Patellaluxationen, welcher die Patellaführung beeinflusst. (Biyani et al., 2014) Bei Sanders et al. war ein TT-TG-Abstand  $> 20$  mm bei Patienten mit offenen Wachstumsfugen signifikant mit rezidivierenden Patellaluxationen assoziiert. (Thomas L. Sanders et al., 2018) In einem Review von Burnham et al. zeigte sich, dass ein Verschiebungsosteotomie der Tuberositas tibiae in Kombination mit einer MPFL-Rekonstruktion bei erhöhten TT-TG-Abstand und Patellainstabilität zu guten bis exzellenten Ergebnissen führt mit einer niedrigen Reluxationsrate. (Burnham et al., 2016) Diks et al. führten bei 25 Knie mit objektiver Patellainstabilität, eine Computertomographie (CT) - gesteuerte Medialisierung der Tuberositas tibiae (um 3–12 mm) durch. Die Verringerung des TT-TG-Abstands auf 10–12 mm führte bei 96 % der Patienten mit objektiver Patellainstabilität zu einer Stabilisierung des patellofemoralen Gelenkes. (Diks et al., 2003) Ebenso wird im Rahmen einer Trochleoplastik die Minimierung des TT-TG-Abstands durch eine gleichzeitige Medialisierung des Trochleasulcus empfohlen. (Laidlaw et al., 2018)

### 1.5 Zielsetzung der Studie

Bei der Behandlung von Pathologien des Patellofemoralgelenks hilft es, Zusammenhänge zwischen den einzelnen knöchernen Faktoren zu kennen, um dadurch möglichst alle Pathologien zu identifizieren, sodass zielgerichtet behandelt werden kann. In der Literatur sind unter anderem Zusammenhänge zwischen der Trochleadysplasie und der Femurtorsion, der Trochleadysplasie und dem TT-TG-Abstand, der Femurtorsion und der mechanischen Beinachse, der Femurtorsion und der Tibiatorsion, der Femurtorsion und dem TT-TG-Abstand und zwischen der Tibiatorsion und dem TT-TG-Abstand beschrieben. (Ateschrang et al., 2014; Balcarek et al., 2013; Bretin et al., 2011; Delgado et al., 1996; Iacobescu et al., 2020; Liebensteiner et al., 2016; Pace et al., 2020; Panni et al., 2011) Ebenso zeigten Arbeiten, dass das gleichzeitige Vorhandensein und Zusammenspiel von verschiedenen knöchernen Faktoren das Risiko einer Luxation bzw. Reluxation erhöht. (Balcarek et al., 2014; Feucht et al., 2020; Fitzpatrick et al., 2016) Die Trochleadysplasie und ein erhöhter TT-TG-Abstand sind in Bezug auf die knöchernen Komponenten, die Faktoren, welche am ehesten in Betracht gezogen werden. Dagegen werden Femurtorsion, Tibiatorsion und die mechanische Beinachse bei einer Behandlung eher übersehen. (Frosch et al., 2015) Es stellt sich die Frage, wie der Einfluss und das Zusammenwirken verschiedener knöchernen Faktoren auf die Pathologie der patellofemoralen Instabilität quantifiziert und dargestellt werden kann. Das Ziel dieser Studie war, auf die Zusammenhänge der an dem patellofemoralen Gelenk beteiligten knöchernen Faktoren einzugehen. Dazu wurden im Rahmen dieser Studie 151 Beine vermessen, bei denen

## Einleitung

die Patienten von patellofemorale Beschwerden berichteten. Die der Arbeit zugrunde liegenden Überlegungen waren, dass die Trochleadysplasie mit einer erhöhten Femur-Antetorsion zusammenhängt, und dass die Femur-Antetorsion mit externer Tibiatorsion, TT-TG-Abstand und Valgusstellung korreliert.

## **2 Methoden und Material**

Um die Fragestellung bezüglich einer Korrelation der o.g. Faktoren zu untersuchen, wurde eine retrospektive Studie mit vorhandenen Patientendaten der Abteilung und Poliklinik für Sportorthopädie des Klinikum Rechts der Isar geplant. Hierfür wurde ein Ethikvotum (Antragsnummer 398/18 S) eingeholt.

### **2.1 Patienten**

#### **2.1.1 Einschlusskriterien**

Alle Patienten, die sich zwischen 2016 und 2018 einer standardisierten radiologischen Untersuchung aufgrund patellofemorale Beschwerden (patellofemorale Schmerzen, patellofemorale Instabilität, lateraler Hyperpression) unterzogen, wurden retrospektiv im Picture Archiving Communication System (PACS) des Klinikum Rechts der Isar identifiziert.

#### **2.1.2 Ausschlusskriterien**

Alle Patienten mit Frakturen der unteren Extremität, teilweiser/totaler Hüft- oder Knieendoprothetik und Operationen, welche Einfluss auf die knöcherne Beschaffenheit der unteren Extremität haben (TTO, Trochleoplastik und Femur-/Tibiaosteotomien), wurden ausgeschlossen. Ebenso wurden Patienten mit neurologischen Defiziten und Lähmungen der unteren Extremität ausgeschlossen.

#### **2.1.3 Patientenaufteilung**

Es konnten 151 Patienten eingeschlossen werden, von welchen 109 eine chronische patellofemorale Instabilität (mindestens 2 Luxationen), 15 eine einmalige Luxation, 18 patellofemorale Schmerzen ohne Luxation und 9 einen retropatellaren Knorpelschaden aufwiesen. (Tabelle 1)

*Tabelle 1: Patientenaufteilung*

	<b>Chronische Patellofemorale Instabilität</b>	<b>Einmalige Luxation</b>	<b>Patellofemorale Schmerzen ohne Luxation</b>	<b>Retropatellarer Knorpelschaden</b>	<b>Gesamt</b>
<b>Anzahl</b>	109 (72 %)	15 (10 %)	18 (12 %)	9 (6 %)	151

*In Klammern der prozentuelle Anteil an der Gesamtgruppe*

## **2.2 Bildgebung**

Die Bildgebung bestand aus einer Torsion-MRT Aufnahme der unteren Extremität, einer MRT-Aufnahme des Knies, einer Ganzbeinstand-Röntgenaufnahme unter Belastung und einer konventionellen Röntgenaufnahme des Knies in 3 Ebenen. Die Röntgenbilder und MRT-Aufnahmen aller eingeschlossenen Patienten wurden an einer PACS-Workstation von vier unabhängigen Beobachtern (zwei speziell ausgebildete Radiologen für Muskel-Skelett-Erkrankungen, ein Orthopäde und ein Medizinstudent) analysiert, mit Ausnahme der Trochleadysplasie (siehe Erläuterung unten). Die Messungen (Genauigkeit pro Pixel: 0.1 mm und 0.1°) wurden in einer standardisierten Technik durchgeführt, die im Folgenden ausführlich beschrieben wird. Folgende Parameter waren von Interesse: Femurtorsion, Tibiatorsion, Trochleadysplasie, TT-TG-Abstand und die mechanische Beinachse. Bei den gemessenen Parametern wurden die Intraklassenkorrelationskoeffizienten (ICC) oder Cohens Kappa berechnet, um die Reproduzierbarkeit zwischen den Beobachtern zu bestimmen.

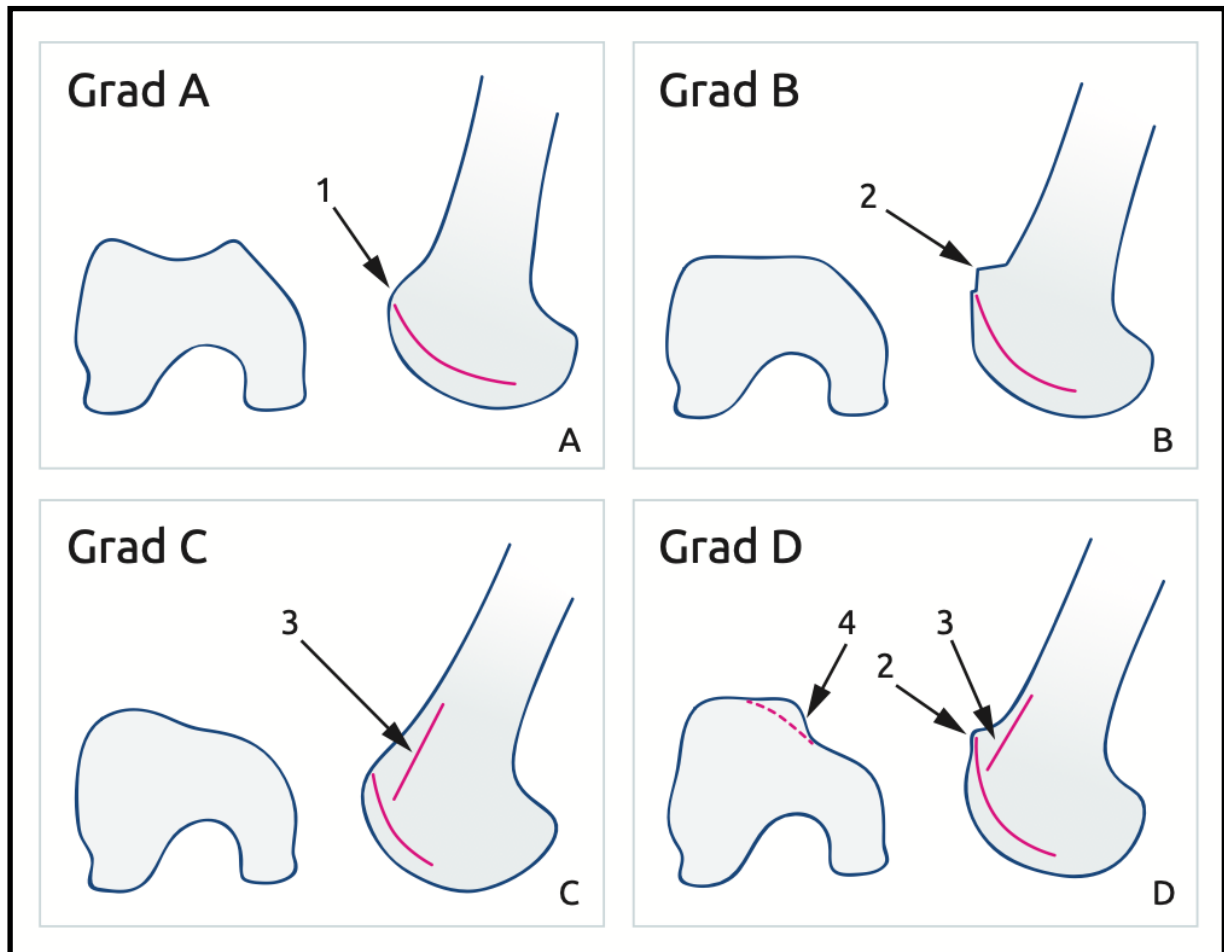
### **2.2.1 Trochleadysplasie**

Die Trochleadysplasie wurde gemäß der Dejour-Klassifikation von einem speziell geschulten Radiologen für Muskel- und Skeletterkrankungen anhand von axialen T2-gewichteten MRT-Bildern und seitlichen Röntgenbildern eingestuft. (Dejour et al., 1994; Fucentese et al., 2006). Aufgrund der geringen Interrater-Zuverlässigkeit (Tabelle 4) wurde ein Zwei-Gruppen-Grading-System gewählt, wie es von Lippacher et al. vorgeschlagen wurde: low-grade Dysplasie (Dejour Typ A) und high-grade Dysplasie (Dejour Typen B, C und D). (Lippacher et al., 2012) Für die MRT-Einstufung wurde das am weitesten proximale Bild ausgewählt, welches die gesamte Breite der Trochlea umfasste. Die ursprüngliche Idee war die Einteilung in vier Kategorien nach Dejour. Bei Typ A ist die Trochleamorphologie noch vorhanden aber der Sulcus recht flach. Typ B beinhaltet eine flache oder konvexe Trochlea und Typ C und Typ D haben asymmetrische Trochleafacetten mit einer konvexen lateralen und hypoplastischen



medialen Facette. Typ D hat zudem ein „cliff pattern“, einen überdimensionierten Sporn der konvexen lateralen Trochleafacette. Bei allen Typen ist zudem im lateralen Röntgen das „crossing sign“ zu sehen. Typ B und Typ D haben zusätzlich ein supratrochleäres „spur“ und bei C und D ist eine Doppelkontur zu erkennen. (Abbildung 2) (Dejour et al., 1994; Tecklenburg et al., 2006)

Abbildung 2: Klassifizierung der Trochleadysplasie nach Dejour



A) Typ A mit „crossing sign“ (1)

B) Typ B mit supratrochleärem „spur“ (2)

C) Typ C mit Doppelkontur (3)

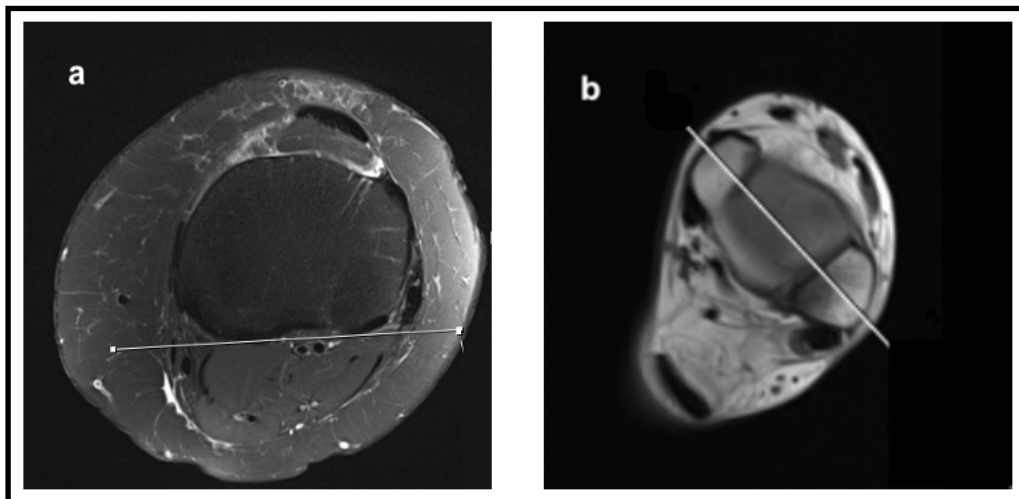
D) Typ D mit supratrochleärem „spur“ (2), Doppelkontur (3) und „cliff pattern“ (4)

Mit freundlicher Genehmigung der Autoren aus „AGA Gesellschaft für Arthroskopie und Gelenkchirurgie; Untersuchungstechniken/ Diagnostik des Patellofemoralgelenkes“ (Attal et al., 2015)

### 2.2.2 Tibiatorsion

Die Torsionswerte wurden anhand eines standardisierten Torsion-MRT mit 8 mm dicken Schichten gemessen, welches die gesamte untere Extremität beidseits abbildete. Die Tibiatorsion nach Diederichs et al. ist der Winkel zwischen der proximalen und der distalen Tibia. (Diederichs et al., 2013) Die proximale Tibia wurde als Tangente an der posterioren Tibiakortikalis, in der Schicht unmittelbar proximal der Fibularspitze gemessen. Die distale Tibia wurde als Linie durch den Malleolus medialis, der am weitesten proximalen Schicht, welche den Talus abbildet und dem Malleolus lateralis gemessen. Positive Werte wurden als externe Torsion und negative Werte als interne Torsion gewertet. (Abbildung 3)

*Abbildung 3: Messung der Tibiatorsion*



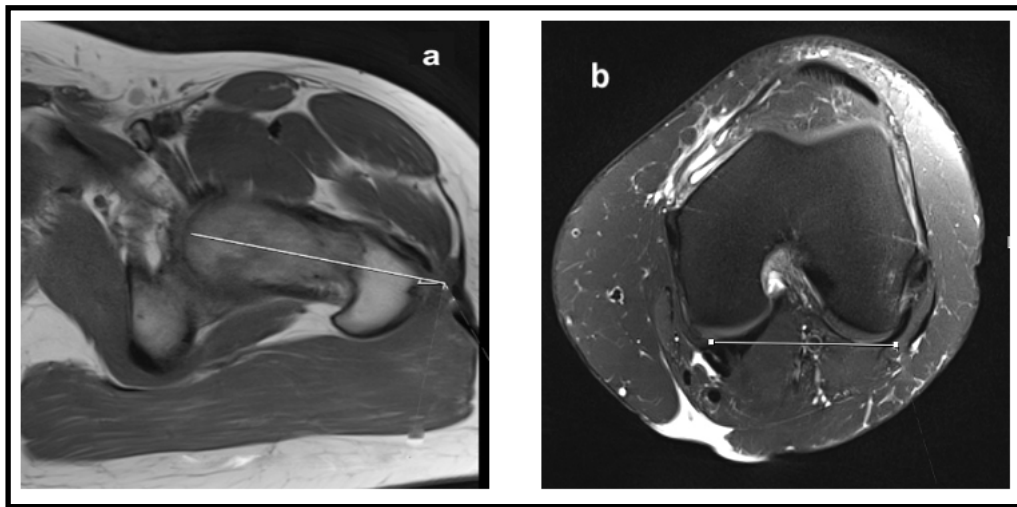
*a) Proximale Tibia*

*b) Distale Tibia*

### 2.2.3 Femurtorsion

Die Femurtorsion wurde als Winkel zwischen der Schenkelhalsachse (parallele Linie zum Schenkelkopfzentrum und dem Schenkelhals) und dem distalen Femur (tangentielle Achse entlang der medialen und lateralen Femurkondylen) definiert, wie durch Schneider et al. beschrieben. (Schneider et al., 1997) Positive Werte wurden als Femur-Antetorsion und negative Werte als Femur-Retrotorsion gewertet. (Abbildung 4)

*Abbildung 4: Messung der Femurtorsion*

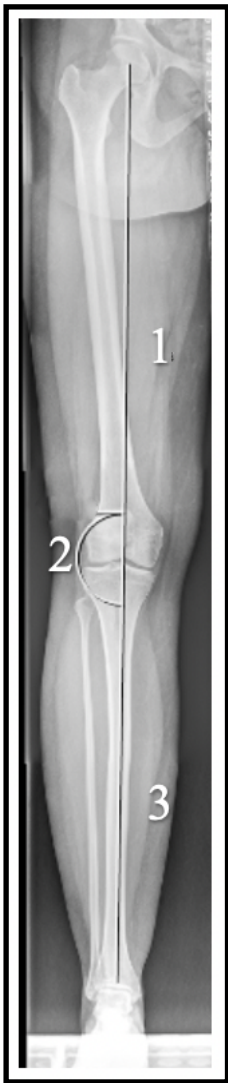

- a) Schenkelhalsachse*
- b) Distaler Femur*

#### 2.2.4 Mechanische Beinachse

Es wurden standardisierte Röntgenaufnahmen des ganzen Beins unter Belastung mit einem voll computergesteuerten Drei-Bilder-Stitching-System angefertigt. Die mechanische Beinachse wurde als Winkel zwischen der mechanischen Femurachse und der mechanischen Tibiaachse nach Strecker et al. vermessen. (Strecker, 2006) Positive Werte wurden als Varusausrichtung und negative Werte als Valgusausrichtung interpretiert. (Abbildung 5)

*Abbildung 5: Messung der mechanischen Beinachse*

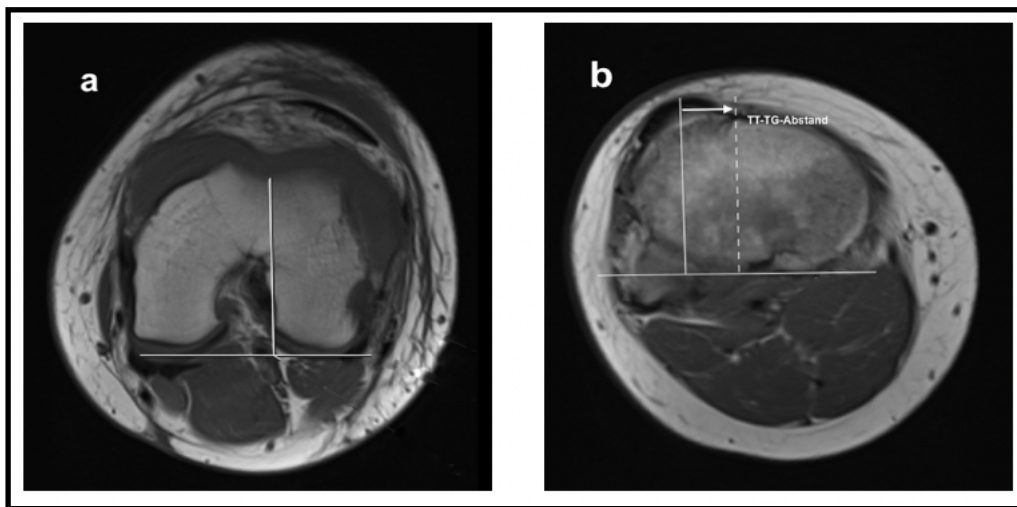


*Mechanische Femurachse (1), Winkel zwischen den Achsen (2), mechanische Tibiaachse (3)*

### 2.2.5 TT-TG-Abstand

Der TT-TG-Abstand ermittelte sich zwischen dem am weitesten anterior liegenden Punkt der Tuberositas tibiae und dem zentralsten Teil des Trochleasulcus. Der Abstand wurde nach Schoettle et al. in Millimeter gemessen. (Schoettle et al., 2006) Bei schwerer Trochleadysplasie (Typ D) wurde die Messung der Trochleamitte durch Abschätzung des mittleren Punktes innerhalb der Knorpeloberfläche gemacht. (Abbildung 6)

Abbildung 6: Messung des TT-TG-Abstands



- a) Zentralster Teil des Trochleasulcus  
b) Weitester anteriorer Punkt der Tuberositas tibiae  
Pfeil: TT-TG-Abstand

### 2.2.6 Interraterreabilität

Die Interraterreabilität wurde für die nominalskalierten Daten der Messwerte Femurtorsion, Tibiartorsion, mechanische Beinachse und TT-TG-Abstand über den ICC berechnet. (Landis & Koch, 1977) Für die ordinalskalierten Daten der Trochleadysplasie wurde Cohens Kappa benutzt. (Cohen, 1960)

### 2.3 Statistik

Zu Studienbeginn wurde eine Poweranalyse durchgeführt. Zwischen den zwei Gruppen mit low-grade Trochleadysplasie und high-grade Trochleadysplasie wurde eine mittlere Differenz von  $5^\circ$  Femurtorsion als klinisch relevant betrachtet. In der Literatur wird eine Standardabweichung von  $10^\circ$  bei der Messung der Femurtorsion mittels MRT beschrieben. (Diederichs et al., 2013) Daraus resultierte eine Effektgröße von 0.5. Unter der Annahme eines Gruppenverhältnisses von 1 (Dysplasie Typ A) zu 1.5 (Dysplasie Typ B + C + D) ergab sich

## Methoden und Material

nach der Voranalyse eine erforderliche Fallzahl von 132 Patienten mit einem Signifikanzniveau von 0.05 und einer Power von 0.8. Alle relevanten Daten wurden mithilfe von SPSS Version 25.0 (IBM-SPAA, New York, USA) und SPSS Version 27.0 (IBM-SPAA, New York, USA) statistisch analysiert. Metrische Daten wurden als Mittelwert  $\pm$  Standardabweichung berechnet. Die Normalverteilung wurde anhand der graphischen Darstellung beurteilt. Die Gruppenvergleiche (weiblich gegenüber männlich, low-grade gegenüber high-grade Trochleadysplasie) wurden je nach Datenlage mit dem Chi-Quadrat-Test oder mit dem T-Test für unverbundene Stichproben durchgeführt. Die Korrelationsuntersuchungen der metrischen Variablen (Alter, Femurtorsion, Tibiatorsion, TT-TG-Abstand und mechanische Beinachse) erfolgten durch den Pearson-Korrelationskoeffizienten. Für die Berechnung der Odds Ratio (OR) zwischen verschiedenen Parametern wurde ein binäres logistisches Regressionsmodell verwendet.

### 3 Ergebnisse

#### 3.1 Normalverteilung

In der graphischen Darstellung zeigte sich keine relevante Abweichung von der Normalverteilung. (Anhang 1)

#### 3.2 Demographische Daten

Insgesamt konnten von 210 Patienten 151 eingeschlossen werden. Diesen waren zum Großteil weiblich (76 % weiblich, 24 % männlich). Das Durchschnittsalter betrug ca. 23 Jahre. (Tabelle 2) (Imhoff et al., 2020)

*Tabelle 2: Deskriptive Statistik der demographischen Daten und wichtigsten Parameter*

Variable	Gesamte Kohorte
Patientenanzahl	151
Geschlecht	
weiblich	115 (76 %)
männlich	36 (24 %)
Trochleadysplasie	
low-grade	49 (32 %)
high-grade	102 (68 %)
Alter (Jahre)	23.2 ± 8.0 (12–56)
Mechanische Beinachse (°)	-1.7 ± 3.7 (-16.3–14.1)
Femurtorsion (°)	14.5 ± 11.8 (-12.0–45.5)
Tibiatorsion (°)	32.3 ± 9.7 (6.0–64.0)
TT-TG-Abstand (mm)	21.0 ± 5.4 (6.0–47.0)

*Kontinuierliche Variablen sind als Mittelwert ± Standardabweichung dargestellt (Bereich)  
Kategoriale Variablen sind als Anzahl und Anteil in Prozent an der jeweiligen Gruppe dargestellt*

*Daten aus Imhoff et al., 2020 (Imhoff et al., 2020)*

#### 3.3 Parameter

Bei der Mehrzahl (68 %) der Patienten wurde eine high-grade Trochleadysplasie beobachtet. Bei ca. einem Drittel (32 %) der Patienten konnte eine low-grade Trochleadysplasie festgestellt werden. Die durchschnittlichen Werte der Parameter Alter, mechanische Beinachse,

## Ergebnisse

Femurtorsion, Tibiatorsion und TT-TG-Abstand sind in Tabelle 2 dargestellt. (Tabelle 2) (Imhoff et al., 2020)

### 3.4 Intraklassenkorrelationskoeffizient

Der ICC zeigte nach Koo und Li eine sehr gute Übereinstimmung der 4 unterschiedlichen Untersucher für die Parameter der mechanischen Beinachse, Femurtorsion und Tibiatorsion und eine gute Übereinstimmung für den TT-TG-Abstand. (Tabelle 3) (Koo & Li, 2016)

*Tabelle 3: Interraterreabilität mittels der Intraklassenkorrelation*

Variable	Korrelation innerhalb der Klasse	95 %- Konfidenzintervall	
		Untergrenze	Obergrenze
Mechanische Beinachse	0.939	0.917	0.956
Femurtorsion	0.964	0.951	0.974
Tibiatorsion	0.914	0.884	0.938
TT-TG-Abstand	0.836	0.786	0.879

### 3.5 Cohens Kappa

Die, für die ordinalskalierte Daten der Trochleadysplasie, durchgeführte Cohens Kappa Untersuchung zeigte eine geringe Übereinstimmung bei allen Untersuchern nach Cohen. (Tabelle 4) (Cohen, 1960) Aufgrund dessen wurde die Einteilung der Trochleadysplasie nur von dem erfahrensten Radiologen durchgeführt.

*Tabelle 4: Interraterreabilität mittels Cohens Kappa*

Untersucher	Kappa Wert	Signifikanz
U1 vs. U2	0.122	0.005 <sup>a</sup>
U1 vs. U3	0.143	0.003 <sup>a</sup>
U1 vs. U4	0.259	< 0.001 <sup>a</sup>
U2 vs. U3	0.246	< 0.001 <sup>a</sup>
U2 vs. U4	0.135	0.002 <sup>a</sup>
U3 vs. U4	0.212	< 0.001 <sup>a</sup>

U1: Untersucher 1; U2: Untersucher 2; U3: Untersucher 3; U4: Untersucher 4

<sup>a</sup> statistisch signifikanter Kappa Wert



### 3.6 Korrelationsanalyse

Die Korrelationsanalyse ergab eine signifikante Korrelation zwischen der Femurtorsion und der mechanischen Beinachse ( $r = 0.291$ ;  $p = < 0.001$ ), der Femurtorsion und der Tibiatorsion ( $r = 0.244$ ;  $p = 0.003$ ), der Femurtorsion und dem TT-TG-Abstand ( $r = 0.328$ ;  $p = < 0.001$ ) und der Tibiatorsion und dem TT-TG-Abstand ( $r = 0.183$ ;  $p = 0.026$ ). Die restlichen Parameter zeigten keine signifikanten Korrelationen. (Tabelle 5, Abbildung 7) (Imhoff et al., 2020)

Tabelle 5: Korrelationsanalyse

	Alter	Mechanische Beinachse	Femurtorsion	Tibiatorsion	TT-TG-Abstand
Alter	-	$r = 0.006$	$r = 0.024$	$r = 0.087$	$r = - 0.029$
Mechanische Beinachse	$r = 0.006$	-	$r = 0.291$	$r = 0.127$	$r = 0.021$
Femurtorsion	n.s.	n.s.	-	n.s.	n.s.
Tibiatorsion	$r = 0.024$	$r = 0.291$	$r = 0.244$	$r = 0.244$	$r = 0.328$
TT-TG-Abstand	n.s.	$p < 0.001^a$	$p = 0.003^a$	$p = 0.003^a$	$p < 0.001^a$
	$r = 0.087$	$r = 0.127$	$r = 0.244$	-	$r = 0.183$
	n.s.	n.s.	$p = 0.003^a$		$p = 0.026^a$
	$r = - 0.029$	$r = 0.021$	$r = 0.328$	$r = 0.183$	
	n.s.	n.s.	$p < 0.001^a$	$p = 0.026^a$	-

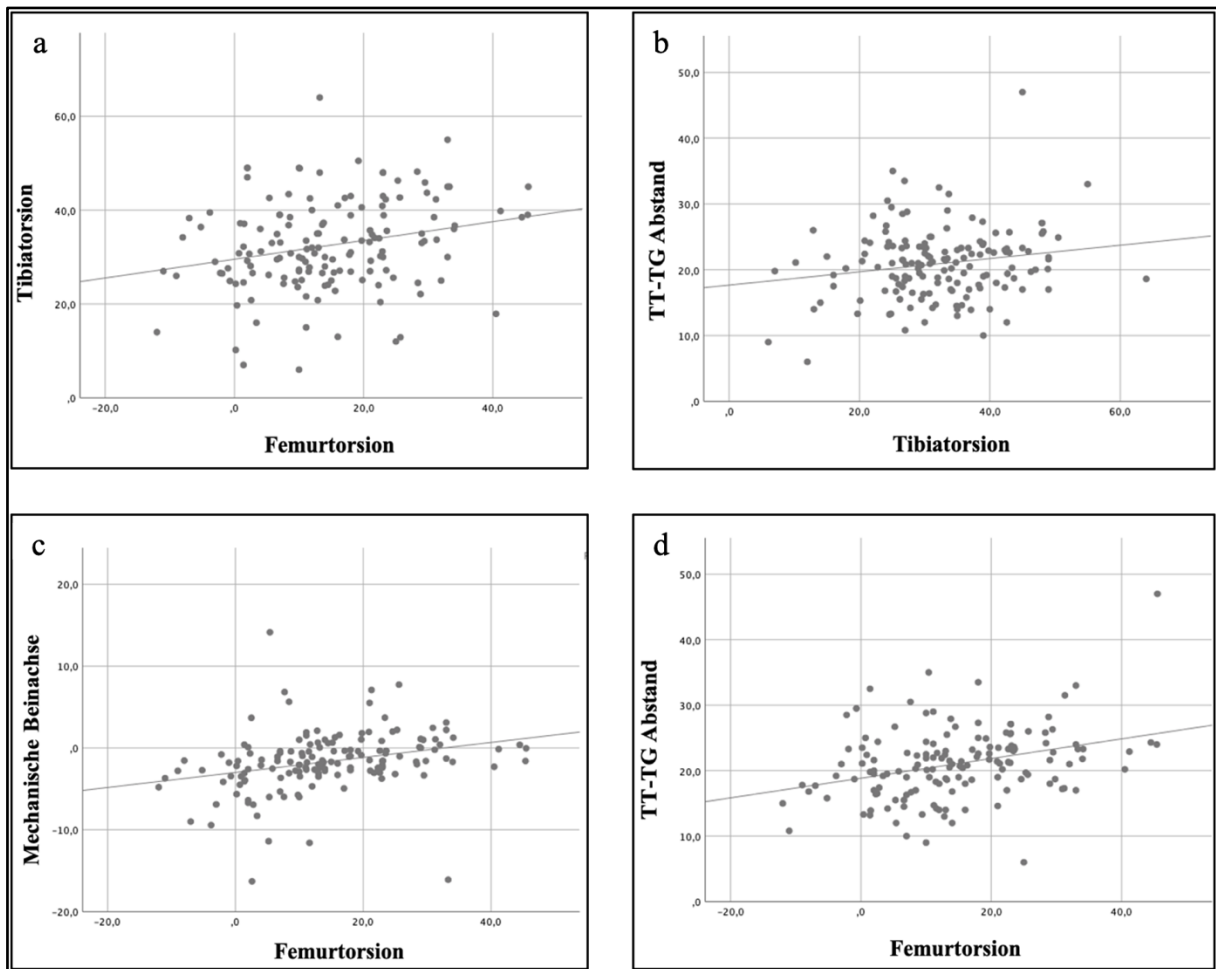
*r*: Korrelationskoeffizient nach Pearson

<sup>a</sup> statistisch signifikante Korrelation

n.s.: nicht signifikant

Daten aus Imhoff et al., 2020 (Imhoff et al., 2020)

Abbildung 7: Graphische Darstellung der Korrelationen



- a) Signifikante Korrelation zwischen Femurtorsion und Tibiartorsion ( $r = 0.244$ ,  $p = 0.003$ )  
 b) Signifikante Korrelation zwischen TT-TG-Abstand und Tibiartorsion ( $r = 0.183$ ,  $p = 0.026$ )  
 c) Signifikante Korrelation zwischen Femurtorsion und mechanischen Beinachse ( $r = 0.291$ ,  $p < 0.001$ )  
 d) Signifikante Korrelation zwischen Femurtorsion und TT-TG-Abstand ( $r = 0.328$ ,  $p < 0.001$ )  
 Daten aus Imhoff et al., 2020 (Imhoff et al., 2020)

### 3.7 T-Test

Die Femurtorsion (low-grade Dysplasie =  $9.8 \pm 11.0^\circ$ , high-grade Dysplasie =  $16.8 \pm 11.5^\circ$ ;  $p < 0.001$ ) und der TT-TG-Abstand (low-grade Dysplasie =  $19.0 \pm 5.0$  mm, high-grade Dysplasie =  $21.9 \pm 5.4$  mm;  $p = 0.002$ ) waren bei der high-grade Gruppe im Vergleich zur low-grade Gruppe jeweils signifikant erhöht. (Tabelle 7) Die Femurtorsion (weiblich =  $15.6 \pm 11.3^\circ$ , männlich =  $11.0 \pm 12.7^\circ$ ;  $p = 0.044$ ) war beim weiblichen Geschlecht ebenfalls signifikant erhöht. (Tabelle 6) Die Parameter Geschlecht, Alter, mechanische Beinachse und Tibiartorsion zeigten zwischen den Trochleadysplasiegruppen und den Geschlechtern keinen signifikanten

## Ergebnisse

Unterschied. (Tabelle 6 und 7) Der TT-TG-Abstand zeigte sich zwischen den Geschlechtern ohne signifikanten Unterschied. (Tabelle 6) (Imhoff et al., 2020)

*Tabelle 6: Vergleich weibliches und männliches Geschlecht*

Variable	Geschlecht		p Wert
	weiblich	männlich	
Trochleadysplasie			
low-grade	36 (73 %)	13 (27 %)	n.s.
high-grade	79 (77 %)	23 (23 %)	
Alter (Jahre)	23.4 ± 8.5	22.4 ± 6.3	n.s.
mechanische Beinachse (°)	-1.8 ± 3.2	-1.5 ± 5.2	n.s.
Femurtorsion (°)	15.6 ± 11.3	11.0 ± 12.7	0.044 <sup>a</sup>
Tibiatorsion (°)	32.5 ± 10.1	31.4 ± 8.4	n.s.
TT-TG-Abstand (mm)	21.0 ± 4.7	21.0 ± 7.3	n.s.

<sup>a</sup> statistisch signifikanter Unterschied  
n.s.: nicht signifikant

*Tabelle 7: Vergleich low-grade und high-grade Trochleadysplasie*

Variable	Trochleadysplasie		p Wert
	low-grade	high-grade	
Geschlecht			
weiblich	36 (73 %)	79 (77 %)	n.s.
männlich	13 (27 %)	23 (23 %)	
Alter (Jahre)	22.8 ± 7.7	23.4 ± 8.2	n.s.
mechanische Beinachse (°)	-1.2 ± 4.6	-2.0 ± 3.3	n.s.
Femurtorsion (°)	9.8 ± 11.0	16.8 ± 11.5	< 0.001 <sup>a</sup>
Tibiatorsion (°)	31.9 ± 9.7	32.5 ± 9.8	n.s.
TT-TG-Abstand (mm)	19.0 ± 5.0	21.9 ± 5.4	0.002 <sup>a</sup>

<sup>a</sup> statistisch signifikanter Unterschied  
n.s.: nicht signifikant

Daten aus Imhoff et al., 2020 (Imhoff et al., 2020)

### 3.8 Binär Logistische Regressionsanalyse

Bei einem TT-TG-Abstand von mehr als 20 mm wurde ein signifikanter Zusammenhang mit einem OR von 2.5 für eine erhöhte Femur-Antetorsion ( $> 20^\circ$ ) festgestellt. Das numerische Ergebnis der mechanischen Beinachse ergab ein signifikantes OR von 1.2 für jeden Grad Varusanstieg in Bezug auf eine größere Femur-Antetorsion. Die OR für höhergradige Trochleadysplasie und weibliches Geschlecht waren nicht signifikant. (Tabelle 8) (Imhoff et al., 2020)

Tabelle 8: Binär logistische Regression: Femurtorsion  $> 20^\circ$

	OR	Signifikanz	95 % Konfidenzintervall	
			Unterer Wert	Oberer Wert
Geschlecht (weiblich, männlich)	0.55	0.22	0.21	1.43
Mechanische Beinachse (numerisch)	1.2	0.003 <sup>a</sup>	1.06	1.35
Trochleadysplasie (low-grade/high-grade)	2.04	0.11	0.86	4.81
TT-TG-Abstand $> 20$ mm	2.50	0.03 <sup>a</sup>	1.11	5.67

<sup>a</sup> statistisch signifikante Assoziation

Daten aus Imhoff et al., 2020 (Imhoff et al., 2020)

### 3.9 Chi-Quadrat-Test

Es zeigte sich kein signifikanter Unterschied zwischen den Trochleadysplasiegruppen und den Geschlechtern. (Tabelle 9)

Tabelle 9: Chi-Quadrat-Test für die Parameter Trochleadysplasie und Geschlecht

	Wert	Signifikanz
Chi-Quadrat nach Pearson	.289	.591

## 4 Diskussion

Das Ziel der Studie war die Untersuchung und Darstellung möglicher Korrelationen zwischen den einzelnen knöchernen Faktoren und deren Einfluss auf die patellofemorale Stabilität. Die Hypothesen waren, dass die Trochleadysplasie mit einer erhöhten Femur-Antetorsion zusammenhängt, und dass die Femur-Antetorsion mit externer Tibiatorsion, TT-TG-Abstand und Valgusstellung korreliert. Diese Thesen wurden aufgestellt, da die Trochleadysplasie, der TT-TG-Abstand, die Femurtorsion, die Tibiatorsion und die mechanische Beinachse in der Literatur in Zusammenhang mit einer patellofemorale Instabilität erwähnt werden. Dabei sind Trochleadysplasie und TT-TG-Abstand die häufig erwähnten Risikofaktoren. Eine übermäßige Femur-Antetorsion, externe Tibiatorsion oder erhöhte Valgusstellung werden hingegen eher übersehen. In dieser Studie wurden alle Patienten untersucht, die einmalige oder rezidivierende Subluxationen bzw. Luxationen hatten und an patellofemorale Schmerzen oder an einer Retropatellararthrose litten.

Das wichtigste Ergebnis der Studie war, dass eine high-grade Trochleadysplasie, höhere Werte für Femurtorsion und TT-TG-Abstand aufwies. Zudem war die Femurtorsion bei Frauen höher und korrelierte signifikant positiv mit dem TT-TG-Abstand, der Tibiatorsion und der mechanischen Beinachse. Der TT-TG-Abstand und die Tibiatorsion korrelierten ebenso positiv signifikant miteinander. Das binäre logistische Regressionsmodell ergab, dass ein TT-TG-Abstand größer als 20 mm, eine geringe Valgus- oder Varusstellung oder höhere Grade der Trochleadysplasie Risikofaktoren für eine Femurtorsion von mehr als 20° waren. Somit bestätigten sich die aufgestellten Hypothesen: Dass erhöhte Femur-Antetorsion und Trochleadysplasie zusammenhängen und dass Femur-Antetorsion mit externer Tibiatorsion, TT-TG-Abstand und Valgusstellung korreliert.

Biomechanik und Kinematik des patellofemorale Gelenkes sind durch verschiedene Faktoren wie Muskelkraft, weichteilige Stabilisatoren und knöchernen Ausrichtung beeinflusst. Historische und neuere Studien haben die Wichtigkeit der knöchernen Faktoren bei patellofemorale Erkrankungen hervorgehoben. Dazu gehören der TT-TG-Abstand, die Trochleadysplasie, die Femurtorsion und die Tibiatorsion. Eine abnorme, mit Patellainstabilität oder Fehlstellung assoziierte knöchernen Geometrie, ist nur selten auf einen Parameter beschränkt. (Imhoff et al., 2020) Balcarek et al. inkorporierten mehrere knöchernen Faktoren (Grad der Trochleadysplasie, TT-TG-Abstand > 16 mm, Patella alta > 1.2 und Patella-Tilt > 20°) in ihren gut etablierten PISS, um das Risiko einer Reluxation zu evaluieren. (Balcarek

## Diskussion

et al., 2014) Feucht et al. untersuchten das Vorkommen der anatomischen Risikofaktoren Trochleadysplasie, Patella alta, Lateralisation der Tuberositas tibiae, Valgus-Malformation und Torsionsdeformitäten (Femur-Antetorsion  $> 25^\circ$  und externe Tibiatorsion  $> 35^\circ$ ) bei Patienten mit rezidivierender Patellaluxation nach MPFL-Rekonstruktion. Sie fanden heraus, dass 65 % der Patienten zwei oder mehr Risikofaktoren aufwiesen, wobei die Trochleadysplasie der häufigste Risikofaktor war. Die Gruppe ohne traumatische Reluxationen hatte zudem eine signifikant höhere Anzahl an Risikofaktoren als die Gruppe mit traumatischen Reluxationen, ein Hinweis auf den Einfluss der Faktoren auf die patellofemorale Kinematik. (Feucht et al., 2020) In einer ähnlichen Studie untersuchten Steensen et al. die Prävalenz von anatomischen Risikofaktoren bei Patienten mit und ohne wiederkehrende Patellaluxationen. Die Autoren fanden, dass rezidivierende Patellaluxationen mit einer erhöhten Prävalenz einer Patella alta, einem erhöhtem TT-TG-Abstand, Rotationsdeformitäten und einer Trochleadysplasie assoziiert waren. Beim Großteil der Patienten mit rezidivierenden Luxationen waren zudem mehrere anatomische Risikofaktoren vorhanden. (Steensen et al., 2015) Askenberger et al. untersuchten bei Kindern zwischen 9–14 Jahren mit einer primären Patellaluxation die Risikofaktoren Trochleadysplasie, abnormaler Patella-Tilt, erhöhter TT-TG-Abstand und Patella alta und fanden, dass 79 % in der Patientengruppe 2–4 Risikofaktoren hatten im Vergleich zu 7 % in der Kontrollgruppe. (Askenberger et al., 2017) In Computermodellen zeigte sich zudem, dass sich das Risiko einer Instabilität erhöht, wenn Pathologien bei mehreren knöchernen Faktoren vorhanden sind. (Fitzpatrick et al., 2016; Rezvanifar et al., 2019) Diese Studien verdeutlichen die Komplexität des Zusammenspiels der knöchernen Faktoren bei patellofemorale Patienten. Es ist wahrscheinlich, dass mehrere knöcherne Risikofaktoren miteinander korrelieren.

Liebensteiner et al. analysierten die Beziehung zwischen Femur-Antetorsion und Trochleamorphologie in 40 CT-Bildern der unteren Extremität und fanden heraus, dass erhöhte Femur-Antetorsion mit einer flachen und dysplastischen Trochlea assoziiert war. (Liebensteiner et al., 2016) Das Ergebnis ähnelt dieser Studie, in der auch eine höhere Femur-Antetorsion in Patienten mit high-grade Trochleadysplasie beobachtet wurde. Liebensteiner et al. führen als mögliche Erklärung hierfür an, dass eine vermehrte Femur-Antetorsion aufgrund des daraus resultierenden Q-Winkels einen Einfluss auf die Trochleabeschaffenheit während dem Wachstum hat, da hierdurch die laterale Trochleafacette stärker als die mediale beansprucht wird und es somit zur Dysplasie kommt. (Liebensteiner et al., 2016). Dazu passt die Beschreibung von Tardieu, dass der Trochleasulcus sich während der Adoleszenz (12–18

## Diskussion

Jahren) durch das Hervorragen der lateralen Trochleafacette vertieft. (Tardieu, 1998). Das Zusammenspiel des erhöhten lateralen Drucks auf die laut Tardieu sich in der Adolescence ausbildenden lateralen Trochleafacette führt dann eventuell bei manchen Patienten zur Trochleadysplasie. Balcarek et al. fanden, dass die Asymmetrie zwischen den Tibiakondylen (vor allem Abnahme der lateralen Kondylenneigung bei gleichbleibender medialen Kondylenneigung) im Verhältnis zur Schwere der Trochleadysplasie linear zunimmt und dass die vermehrte Asymmetrie der Tibiakondylen zu einer vermehrten Femur-Antetorsion in Flexion bei Patienten mit lateraler Patellaluxation im Vergleich zu den Kontrollen führt. Das zeigt den dynamischen Einfluss der Trochleadysplasie auf die Femurtorsion und ist in Bezug auf die Entscheidung, eine Derotationsosteotomie des Femurs bei Trochleadysplasie durchzuführen, wichtig. (Balcarek et al., 2013) In anderen Studien zeigte sich hingegen kein Zusammenhang zwischen den beiden Faktoren. (Balcarek et al., 2019; Diederichs et al., 2013; Kaiser, Loth, et al., 2020) Diederichs et al. untersuchten mögliche Verbindungen zwischen Rotation und anderen anatomischen Risikofaktoren in 30 Patienten mit einer Geschichte von Patellaluxationen. Im Unterschied zu dieser Studie konnten die Autoren keine Korrelation zwischen Rotation und Trochleadysplasie oder TT-TG-Abstand finden. (Diederichs et al., 2013) Diese Diskrepanz könnte aufgrund der kleinen Kohorte von 30 Patienten entstanden sein. Da in dieser Studie 151 Patienten untersucht wurden, war eine größere Power vorhanden. (Imhoff et al., 2020) Balcarek et al. untersuchten mittels Torsions-MRT mögliche Korrelationen der Femur- und Tibiatorsion bei 62 Patienten mit Patellaluxationen und bei 29 Patienten mit einem patellofemoralem Schmerz, welche zusätzlich in der klinischen Untersuchung Zeichen einer Rotationspathologie aufwiesen. Sie fanden, dass eine pathologische Torsion nicht durch eine festgelegte Kombination verschiedener Parameter charakterisiert ist und dass nur die Trochleadysplasie eine Vorhersage einer Patellainstabilität ermöglicht. Zwischen den Torsionsparametern und der Trochleadysplasie oder dem TT-TG-Abstand zeigte sich kein Zusammenhang. (Balcarek et al., 2019) Diese unterschiedlichen Ergebnisse könnten dadurch erklärt werden, dass in der Studie von Balcarek et al. die Einteilung der Trochleadysplasie in 4 Gruppen nach Dejour gemacht wurde, während in dieser Studie in 2 Gruppen, low-grade und high-grade Dysplasie, aufgeteilt wurde. Zudem bekamen nur Patienten mit auffälligen klinischen Rotationsanomalien auch ein MRT, wodurch eventuell Patienten trotz erhöhter Torsionswerte ausgeschlossen wurden. (Balcarek et al., 2019) Kaiser et al. konnten ebenso keine Assoziation zwischen Femurtorsion, Tibiatorsion und Trochleadysplasie finden. Sie maßen 118 untere Extremitäten von 59 Patienten, welche entweder rezidivierende Patellaluxationen oder vordere Knieschmerzen aufwiesen, mittels

## Diskussion

MRT. Hier ist wiederum die Einteilung in 4 Dejour Typen im Vergleich zu nur 2 Gruppen, wie in dieser Studie, als Unterschied zu nennen und der relativ geringe Anteil (42 %) an high-grade Trochleadysplasie (Typ Dejour B, C, D) im Vergleich zu dieser Studie (68 %), was die unterschiedlichen Ergebnisse erklären könnte. (Kaiser, Loth, et al., 2020) Beide Studien haben zudem aufgrund der geringeren Anzahl an Patienten (91 bei Balcarek et al. und 59 (118 Knie) bei Kaiser et al.), eine geringere Power als diese Studie.

Iacobescu et al. untersuchten 33 Patienten mit rezidivierenden Patellaluxationen. Sie fanden eine signifikante positive Korrelation zwischen TT-TG-Abstand und Femurtorsion. (Iacobescu et al., 2020) Die Korrelation blieb interessanterweise nur signifikant, wenn Patienten mit Femurtorsionswerten von über  $25^\circ$  eingeschlossen wurden. (Iacobescu et al., 2020). Kaiser et al. berechneten bei einer Studie mit 10 Kniekadavern den Einfluss der Femur-Antetorsion auf den TT-TG-Abstand und fanden heraus, dass diese positiv miteinander korreliert waren und dass eine Korrektur einer übermäßigen Femur-Antetorsion zu einer Verringerung des TT-TG-Abstands führte. Die Autoren überlegen, dass es durch die erhöhte Femur-Antetorsion verursachten Kraftvektors des M. vastus lateralis, zu einem erhöhten lateralen Zug an der Tibia und somit zu einer erhöhten relativen externen Tibiatorsion kommt, was wiederum einen erhöhten TT-TG-Abstand verursacht. (Kaiser, Korschake, et al., 2020) Bei Prakash et al. zeigte sich auch, dass der TT-TG-Abstand abhängig ist von der relativen externen Tibiatorsion im Vergleich zum Femur. (Prakash et al., 2018) Das Ergebnis von Iacobescu et al. könnte hierdurch eventuell erklärt werden, da der Kraftvektor erst ab höheren Femur-Antetorsionswerten groß genug ist. Diese Ergebnisse stimmen mit den Ergebnissen dieser Studie insofern überein, dass die Femur-Antetorsion signifikant positiv mit einer Zunahme des TT-TG-Abstands korreliert. Ebenso zeigte sich in der Subgruppenanalyse, dass ein TT-TG-Abstand  $> 20$  mm ein 2.5-fach höheres Risiko für eine Femurtorsion von  $> 20^\circ$  aufwies. Bei den schon erwähnten Studien von Diederichs et al., Balcarek et al. und Kaiser et al. war hingegen kein Zusammenhang zwischen den Torsionswerten und dem TT-TG-Abstand vorhanden, was an der Anzahl an Patienten mit erhöhten Femur-Antetorsionswerten liegen könnte in den Studien. (Balcarek et al., 2019; Diederichs et al., 2013; Kaiser, Loth, et al., 2020)

Die Femur-Antetorsion und mechanische valgische Beinachse wiesen eine positive Korrelation auf. In der Subgruppenanalyse von Patienten mit höheren Graden der Femurtorsion ( $> 20^\circ$ ), zeigte die mechanische Beinachse hingegen mehr Varusstellung. Bretin et al. untersuchten bei 10 Kadaverknien den Einfluss einer, mittels Osteotomie zugefügten, Femur-Antetorsion bzw.



## Diskussion

Femur-Retrotorsion. Eine Femur-Antetorsion führte zu einer vermehrten Valgusstellung und Druckverteilung nach lateral, und eine Femur-Retrotorsion zu einer vermehrten Varusstellung und Druckverteilung nach medial. (Bretin et al., 2011) Bei einer Patellainstabilität wäre eher eine erhöhte Femur-Antetorsion und eine valgische Beinachse zu erwarten, da das Genu valgum zu einem nach lateral gerichteten Verschiebungsdruck der Patella führt, welcher zu dem durch die erhöhte Femur-Antetorsion erhöhten, lateralen Verschiebungsdruck dazu gerechnet werden kann. (Post et al., 2002) Die Ursache des Unterschiedes der Ergebnisse dieser Arbeit zur Literatur könnte sein, dass eine pathologische Femurtorsion zu einer falschen Beineinstellung bei der Röntgenaufnahme führte, da die Patella bei Torsionsfehlstellung keine verlässliche Referenz mehr darstellt. (Hinterwimmer et al., 2012) Durch die Kombination der Malrotation des distalen Femurs, der Tibiatorsion und high-grade Trochleadysplasie könnte dieser Effekt verstärkt worden sein. (Imhoff et al., 2020)

Die Tibiatorsion zeigte höhere Werte bei höheren TT-TG-Abständen. Dieses Ergebnis ist konträr zur Literatur. Hier sind wieder die Studien von Balcarek et al. und Diederichs et al. zu nennen, bei denen kein Zusammenhang zwischen der Tibiatorsion und dem TT-TG-Abstand vorhanden war. (Balcarek et al., 2019; Diederichs et al., 2013) Winkler et al. fanden bei ihrer Studie zu Patienten mit einer chronischen patellofemorale Instabilität, dass die Tibiatorsion eine Torsion der distalen Tibia, unterhalb der Tuberositas tibiae, ist und nicht mit einer lateralisierten Tuberositas tibiae korreliert. (Winkler et al., 2020) Prakash et al. kamen ebenfalls zu dem Ergebnis, dass der TT-TG-Abstand mit der Tuberositaslateralisation, aber nicht mit der Tibiatorsion korreliert. (Prakash et al., 2018) Das Ergebnis dieser Studie kam eventuell dadurch zustande, dass aufgrund der hohen Anzahl an Patienten mit high-grade Trochleadysplasie die genaue Bestimmung des TT-TG-Abstands schwierig war und es hierdurch zu höheren TT-TG-Abständen bei Patienten als tatsächlich vorhanden geführt haben kann. Die genaue Bestimmung des TT-TG-Abstands ist schwer, wenn es keinen identifizierbaren Trochleasulcus aufgrund einer Dysplasie der Trochlea gibt, da dieser als Referenzpunkt genutzt wird. (Schoettle et al., 2006)

Der TT-TG-Abstand unterschied sich signifikant zwischen den beiden Trochleadysplasiegruppen, wobei ein erhöhter TT-TG-Abstand bei der high-grade Trochleadysplasie zu beobachten war. Panni et al. beobachteten bei 105 Patienten mit Patellainstabilität ebenso eine positive signifikante Assoziation zwischen high-grade Trochleadysplasie und TT-TG-Abstand. (Panni et al., 2011) Pace et al. maßen bei 65 Patienten

## Diskussion

zwischen 9–18 Jahren die laterale Trochleainklination als quantitative Darstellung der Trochleadysplasie und kamen ebenfalls zu dem Ergebnis, dass ein erhöhter TT-TG-Abstand mit einer dysplastischen Trochlea zusammenhing. (Pace et al., 2020) In der schon genannten Studie von Kaiser et al. wurde hingegen keine Korrelation zwischen dem TT-TG-Abstand und der Trochleadysplasie beobachtet. (Kaiser, Loth, et al., 2020) Der beobachtete Zusammenhang könnte durch den Zusammenhang der beiden Werten in Bezug auf die Messung des TT-TG-Abstands erklärt werden. Wie schon erwähnt, ist die genaue Bestimmung des TT-TG-Abstands durch eine Trochleadysplasie erschwert. (Schoettle et al., 2006) Dornacher et al. fanden, dass die Inter- und Intraobserver Korrelation abnimmt mit der Höhe der Trochleadysplasie und haben daraus geschlossen, dass für leichte Typen von Dysplasie (Typ A und B) die Messung des TT-TG-Abstands eine gute Einschätzung ermöglicht, für schwere (Typ C und D) hingegen eine genauere Evaluation benötigt wird da die Definition des Trochleasulcus von den Untersuchern inkonsistenter wurde. (Dornacher et al., 2014) Die Autoren überlegen auf Basis der Arbeiten von Pfirrmann et al. und Nelitz et al., dass sich der Trochleasulcus, aufgrund der vermehrten Asymmetrie der Trochleafacetten, mit zunehmender Trochleadysplasie nach medial verschiebt und es somit zu einem erhöhten TT-TG-Abstand kommt. (Dornacher et al., 2014; Nelitz, Lippacher, et al., 2014; Pfirrmann et al., 2000)

In Blick auf die klinischen Implikationen dieser Studie konnte gezeigt werden, dass Patienten mit patellofemorale Problematiken komplexe knöcherne Deformitäten mit einer Kombination von Rotationsdeformitäten, Trochleadysplasie und Valgusabweichung haben. Dieses Ergebnis ist klinisch sehr wichtig, da Patienten, welche aufgrund patellofemorale Probleme in Behandlung kommen, eine detaillierte Analyse brauchen, um alle Faktoren zu identifizieren. Empfehlungen für die Bildgebung hingegen bestehen meist nur aus Standard-Röntgenaufnahmen und MRT des Knies. Röntgenaufnahmen des ganzen Beines unter Belastung und eine Torsionsanalyse mittels MRT oder CT der Hüfte, des Knies und der Knöchel werden routinemäßig nicht durchgeführt. Dementsprechend werden Rotations- und Beinachsenfehlstellungen wahrscheinlich unterdiagnostiziert. (Imhoff et al., 2020)

Es bleibt unklar, welche Faktoren am stärksten zur patellofemorale Instabilität beitragen und chirurgisch behandelt werden sollten. Ab  $20^\circ$  wird eine erhöhte Femur-Antetorsion als pathologisch betrachtet und ab  $25^\circ$  und einer Auffälligkeit in der Ganganalyse wird eine Derotationsosteotomie des Femurs durchgeführt. (Hinterwimmer et al., 2012; Imhoff et al., 2018; Nelitz et al., 2015) Im Hinblick auf die koronale Ausrichtung wird in der Literatur ein

## Diskussion

Valgus ab 3–5° als korrekturbedürftig angesehen. (Frings et al., 2018; Hinterwimmer et al., 2012; O'Malley et al., 2016) Bei schwerer Trochleadysplasie (Typ C und D) profitieren die Patienten von einer Vertiefung und Neuausrichtung des Trochleasulcus, und Parameter wie der TT-TG-Abstand ändern sich automatisch ins Positive. Weitere Studien mit computersimulierten Winkel- und Druckveränderungen nach femoraler Osteotomie, TT-TG-Abstandskorrektur und Trochleoplastik können jedoch als chirurgische Empfehlung dienen. (Imhoff et al., 2020)

Diese Studie weist einige Limitationen auf. Die Erste ist die Einteilung in zwei Trochleadysplasiekategorien, anstatt der gebräuchlichen Einteilung in 4 Typen nach Dejour. (Lippacher et al., 2012; Tecklenburg et al., 2006) Es hat sich jedoch gezeigt, dass dieses Klassifizierungssystem eine schlechte Interraterreabilität aufweist. Lippacher et al. führten die 2-stufige Kriterien zur Unterscheidung zwischen low-grade und high-grade Trochleadysplasie ein. (Lippacher et al., 2012) Die binäre Methode zeigte zuverlässigere Ergebnisse, und eine Zwei-Gruppen-Klassifizierung nach Dejour könnte im klinischen Alltag nützlich sein. Damit verbunden war die Messung und Einteilung der Trochleadysplasie durch nur einen Radiologen. Die zweite Limitation ist, dass die Patienten verschiedene patellofemorale Problematiken aufwiesen (Luxationen bzw. Subluxationen der Kniescheibe, Schmerzen oder Instabilitäten des patellofemorales Gelenkes) und nicht alle eine Luxation bzw. patellofemorale Instabilität in der Vorgeschichte hatten. Dies sollte beim Vergleich der Ergebnisse in Bezug auf andere Patientenkollektive mit einer patellofemorales Problematik beachtet werden. Das klinische Erscheinungsbild könnte variabel sein. Die Daten der Studie schließen auch nicht darauf, dass jeder Patient mit Trochleadysplasie und erhöhter Femur-Antetorsion an patellofemorales Instabilität leidet. Die dritte Limitation ist, dass die gemessenen Längswerte, im Gegensatz zu den Torsionswerten, abhängig vom Geschlecht und der Größe der Patienten sind. Der akzeptierte TT-TG-Abstand sollte genau abgewogen werden. Ein TT-TG-Index, wie durch Hingelbaum et al. vorgeschlagen, wäre eventuell vorzuziehen. (Hingelbaum et al., 2014) Angesichts der Komplexität der knöchernen Malformationen in Patienten mit patellofemorales Problemen, kann diese Studie nicht den Grad der Schwere jedes Parameters einteilen und kann auch keine Grenzwerte für pathologische Messungen aufstellen. Dementsprechend sollten keine chirurgischen Entscheidungen darauf basieren. Die Stärke der Studie ist, dass sie die Beziehung zwischen den knöchernen Parametern aufzeigt, die in diesen Fällen möglicherweise unterdiagnostiziert werden. (Imhoff et al., 2020) Trotz dieser Limitationen können die

## Diskussion

Ergebnisse dieser Studie als Informationsquelle zu den knöchernen Faktoren bei der Behandlung von Patienten mit einer patellofemorale Instabilität dienen.

## **5 Zusammenfassung**

Die knöchernen Fehlstellungen bei Patienten mit patellofemorale Pathologien sind ein komplexes Problem, da ein signifikanter Zusammenhang zwischen Femur- und Tibiatorsion, Trochleadysplasie, TT-TG-Abstand und mechanischer Beinachse besteht. Für die klinische Evaluation bei der Diagnose der patellofemorale Instabilität zeigt sich, dass eine radiologisch ersichtliche high-grade Trochleadysplasie und/oder ein erhöhter TT-TG-Abstand zu einer weiterführenden Diagnostik mit Beinachse und Torsionsmessung führen sollte. Diese Untersuchung unterstreicht die Tatsache, dass das patellofemorale Gelenk viele beteiligte Faktoren hat und ein komplexes Zusammenspiel zwischen diesen existiert. Diese Komplexität gilt es zu verstehen und bei jeder Behandlung zu berücksichtigen, um die bestmöglichen Ergebnisse für die Patienten zu erzielen.

## 6 Literaturverzeichnis

- Aglietti, P., Insall, J. N., & Cerulli, G. (1983). Patellar pain and incongruence. I: Measurements of incongruence. *Clin Orthop Relat Res*(176), 217-224.
- Alexander, N., Wegener, R., Lengnick, H., Payne, E., Klima, H., Cip, J., & Studer, K. (2020). Compensatory gait deviations in patients with increased outward tibial torsion pre and post tibial derotation osteotomy. *Gait Posture*, 77, 43-51. <https://doi.org/10.1016/j.gaitpost.2020.01.011>
- Amis, A. A. (2007). Current concepts on anatomy and biomechanics of patellar stability. *Sports Med Arthrosc Rev*, 15(2), 48-56. <https://doi.org/10.1097/JSA.0b013e318053eb74>
- Amis, A. A., Oguz, C., Bull, A. M., Senavongse, W., & Dejour, D. (2008). The effect of trochleoplasty on patellar stability and kinematics: a biomechanical study in vitro. *J Bone Joint Surg Br*, 90(7), 864-869. <https://doi.org/10.1302/0301-620x.90b7.20447>
- Amis, A. A., Senavongse, W., & Bull, A. M. (2006). Patellofemoral kinematics during knee flexion-extension: an in vitro study. *J Orthop Res*, 24(12), 2201-2211. <https://doi.org/10.1002/jor.20268>
- Arendt, E. A., England, K., Agel, J., & Tompkins, M. A. (2017). An analysis of knee anatomic imaging factors associated with primary lateral patellar dislocations. *Knee Surg Sports Traumatol Arthrosc*, 25(10), 3099-3107. <https://doi.org/10.1007/s00167-016-4117-y>
- Askenberger, M., Janarv, P. M., Finnbogason, T., & Arendt, E. A. (2017). Morphology and Anatomic Patellar Instability Risk Factors in First-Time Traumatic Lateral Patellar Dislocations: A Prospective Magnetic Resonance Imaging Study in Skeletally Immature Children. *Am J Sports Med*, 45(1), 50-58. <https://doi.org/10.1177/0363546516663498>
- Ateschrang, A., Freude, T., Grunwald, L., Schaffler, A., Stockle, U., & Schroter, S. (2014). [Patella dislocation: an algorithm for diagnostic and treatment considering the rotation]. *Z Orthop Unfall*, 152(1), 59-67. <https://doi.org/10.1055/s-0033-1360303> (Patellaluxation: Diagnostik- und Behandlungsalgorithmus unter Berücksichtigung der Torsion.)
- Attal, R., Balcarek, P., Becher, C., Dirisamer, F., Liebensteiner, M., Pagenstert, G., Schöttle, P., & Seitlinger, G. (2015). AGA Gesellschaft für Arthroskopie und Gelenkchirurgie; Untersuchungstechniken/ Diagnostik des Patellofemoralgelenkes. *Heft I: „Diagnostik des Patellofemoralgelenkes“*, 23,45.
- Balcarek, P., Oberthur, S., Hopfensitz, S., Frosch, S., Walde, T. A., Wachowski, M. M., Schuttrumpf, J. P., & Sturmer, K. M. (2014). Which patellae are likely to redislocate? *Knee Surg Sports Traumatol Arthrosc*, 22(10), 2308-2314. <https://doi.org/10.1007/s00167-013-2650-5>
- Balcarek, P., Radebold, T., Schulz, X., & Vogel, D. (2019). Geometry of Torsional Malalignment Syndrome: Trochlear Dysplasia but Not Torsion Predicts Lateral Patellar Instability. *Orthop J Sports Med*, 7(3), 2325967119829790. <https://doi.org/10.1177/2325967119829790>

- Balcarek, P., Rehn, S., Howells, N. R., Eldridge, J. D., Kita, K., Dejour, D., Nelitz, M., Banke, I. J., Lambrecht, D., Harden, M., & Friede, T. (2017). Results of medial patellofemoral ligament reconstruction compared with trochleoplasty plus individual extensor apparatus balancing in patellar instability caused by severe trochlear dysplasia: a systematic review and meta-analysis. *Knee Surg Sports Traumatol Arthrosc*, 25(12), 3869-3877. <https://doi.org/10.1007/s00167-016-4365-x>
- Balcarek, P., Terwey, A., Jung, K., Walde, T. A., Frosch, S., Schuttrumpf, J. P., Wachowski, M. M., Dathe, H., & Sturmer, K. M. (2013). Influence of tibial slope asymmetry on femoral rotation in patients with lateral patellar instability. *Knee Surg Sports Traumatol Arthrosc*, 21(9), 2155-2163. <https://doi.org/10.1007/s00167-012-2247-4>
- Biyani, R., Elias, J. J., Saranathan, A., Feng, H., Guseila, L. M., Morscher, M. A., & Jones, K. C. (2014). Anatomical factors influencing patellar tracking in the unstable patellofemoral joint. *Knee Surg Sports Traumatol Arthrosc*, 22(10), 2334-2341. <https://doi.org/10.1007/s00167-014-3195-y>
- Brady, J. M., Sullivan, J. P., Nguyen, J., Mintz, D., Green, D. W., Strickland, S., & Shubin Stein, B. E. (2017). The Tibial Tubercle-to-Trochlear Groove Distance Is Reliable in the Setting of Trochlear Dysplasia, and Superior to the Tibial Tubercle-to-Posterior Cruciate Ligament Distance When Evaluating Coronal Malalignment in Patellofemoral Instability. *Arthroscopy*, 33(11), 2026-2034. <https://doi.org/10.1016/j.arthro.2017.06.020>
- Brattstroem, H. (1964). SHAPE OF THE INTERCONDYLAR GROOVE NORMALLY AND IN RECURRENT DISLOCATION OF PATELLA. A CLINICAL AND X-RAY-ANATOMICAL INVESTIGATION. *Acta Orthop Scand Suppl*, 68, Suppl 68:61-148.
- Bretin, P., O'Loughlin, P. F., Suero, E. M., Kendoff, D., Ostermeier, S., Hufner, T., Krettek, C., & Citak, M. (2011). Influence of femoral malrotation on knee joint alignment and intra-articular contract pressures. *Arch Orthop Trauma Surg*, 131(8), 1115-1120. <https://doi.org/10.1007/s00402-010-1210-4>
- Bruce, W. D., & Stevens, P. M. (2004). Surgical correction of miserable malalignment syndrome. *J Pediatr Orthop*, 24(4), 392-396. <https://doi.org/10.1097/00004694-200407000-00009>
- Burnham, J. M., Howard, J. S., Hayes, C. B., & Lattermann, C. (2016). Medial Patellofemoral Ligament Reconstruction With Concomitant Tibial Tubercle Transfer: A Systematic Review of Outcomes and Complications. *Arthroscopy*, 32(6), 1185-1195. <https://doi.org/10.1016/j.arthro.2015.11.039>
- Camathias, C., Studer, K., Kiapour, A., Rutz, E., & Vavken, P. (2016). Trochleoplasty as a Solitary Treatment for Recurrent Patellar Dislocation Results in Good Clinical Outcome in Adolescents. *Am J Sports Med*, 44(11), 2855-2863. <https://doi.org/10.1177/0363546516652894>
- Cameron, J. C., & Saha, S. (1996). External tibial torsion: an underrecognized cause of recurrent patellar dislocation. *Clin Orthop Relat Res*(328), 177-184.
- Cohen, J. (1960). A Coefficient of Agreement for Nominal Scales. *Educational and Psychological Measurement*, 20(1), 37-46. <https://doi.org/10.1177/001316446002000104>

## Literaturverzeichnis

- Colvin, A. C., & West, R. V. (2008). Patellar instability. *J Bone Joint Surg Am*, 90(12), 2751-2762. <https://doi.org/10.2106/JBJS.H.00211>
- Conlan, T., Garth, W. P., Jr., & Lemons, J. E. (1993). Evaluation of the medial soft-tissue restraints of the extensor mechanism of the knee. *J Bone Joint Surg Am*, 75(5), 682-693. <https://doi.org/10.2106/00004623-199305000-00007>
- Cooke, T. D., Price, N., Fisher, B., & Hedden, D. (1990). The inwardly pointing knee. An unrecognized problem of external rotational malalignment. *Clin Orthop Relat Res*(260), 56-60.
- Dejour, D., Byn, P., & Ntagiopoulos, P. G. (2013). The Lyon's sulcus-deepening trochleoplasty in previous unsuccessful patellofemoral surgery. *Int Orthop*, 37(3), 433-439. <https://doi.org/10.1007/s00264-012-1746-8>
- Dejour, H., Walch, G., Nove-Josserand, L., & Guier, C. (1994). Factors of patellar instability: an anatomic radiographic study. *Knee Surg Sports Traumatol Arthrosc*, 2(1), 19-26. <https://www.ncbi.nlm.nih.gov/pubmed/7584171>
- Delgado, E. D., Schoenecker, P. L., Rich, M. M., & Capelli, A. M. (1996). Treatment of severe torsional malalignment syndrome. *J Pediatr Orthop*, 16(4), 484-488.
- Desio, S. M., Burks, R. T., & Bachus, K. N. (1998). Soft tissue restraints to lateral patellar translation in the human knee. *Am J Sports Med*, 26(1), 59-65. <https://doi.org/10.1177/03635465980260012701>
- Dickschas, J., Ferner, F., Lutter, C., Gelse, K., Harrer, J., & Strecker, W. (2018). Patellofemoral dysbalance and genua valga: outcome after femoral varisation osteotomies. *Arch Orthop Trauma Surg*, 138(1), 19-25. <https://doi.org/10.1007/s00402-017-2822-8>
- Dickschas, J., Harrer, J., Bayer, T., Schwitulla, J., & Strecker, W. (2016). Correlation of the tibial tuberosity-trochlear groove distance with the Q-angle. *Knee Surg Sports Traumatol Arthrosc*, 24(3), 915-920. <https://doi.org/10.1007/s00167-014-3426-2>
- Dickschas, J., Harrer, J., Pfefferkorn, R., & Strecker, W. (2012). Operative treatment of patellofemoral maltracking with torsional osteotomy. *Arch Orthop Trauma Surg*, 132(3), 289-298. <https://doi.org/10.1007/s00402-011-1303-8>
- Dickschas, J., Harrer, J., Reuter, B., Schwitulla, J., & Strecker, W. (2015). Torsional osteotomies of the femur. *J Orthop Res*, 33(3), 318-324. <https://doi.org/10.1002/jor.22758>
- Dickschas, J., Tassika, A., Lutter, C., Harrer, J., & Strecker, W. (2017). Torsional osteotomies of the tibia in patellofemoral dysbalance. *Arch Orthop Trauma Surg*, 137(2), 179-185. <https://doi.org/10.1007/s00402-016-2599-1>
- Diederichs, G., Kohlitz, T., Kornaropoulos, E., Heller, M. O., Vollnberg, B., & Scheffler, S. (2013). Magnetic resonance imaging analysis of rotational alignment in patients with patellar dislocations. *Am J Sports Med*, 41(1), 51-57. <https://doi.org/10.1177/0363546512464691>



- Dietrich, T. J., Fucentese, S. F., & Pfirrmann, C. W. (2016). Imaging of Individual Anatomical Risk Factors for Patellar Instability. *Semin Musculoskelet Radiol*, 20(1), 65-73. <https://doi.org/10.1055/s-0036-1579675>
- Diks, M. J., Wymenga, A. B., & Anderson, P. G. (2003). Patients with lateral tracking patella have better pain relief following CT-guided tuberosity transfer than patients with unstable patella. *Knee Surg Sports Traumatol Arthrosc*, 11(6), 384-388. <https://doi.org/10.1007/s00167-003-0415-2>
- Dornacher, D., Reichel, H., & Lippacher, S. (2014). Measurement of tibial tuberosity-trochlear groove distance: evaluation of inter- and intraobserver correlation dependent on the severity of trochlear dysplasia. *Knee Surg Sports Traumatol Arthrosc*, 22(10), 2382-2387. <https://doi.org/10.1007/s00167-014-3083-5>
- Drexler, M., Dwyer, T., Dolkart, O., Goldstein, Y., Steinberg, E. L., Chakraverty, R., & Cameron, J. C. (2014). Tibial rotational osteotomy and distal tuberosity transfer for patella subluxation secondary to excessive external tibial torsion: surgical technique and clinical outcome. *Knee Surg Sports Traumatol Arthrosc*, 22(11), 2682-2689. <https://doi.org/10.1007/s00167-013-2561-5>
- Feller, J. A., Amis, A. A., Andrish, J. T., Arendt, E. A., Erasmus, P. J., & Powers, C. M. (2007). Surgical biomechanics of the patellofemoral joint. *Arthroscopy*, 23(5), 542-553. <https://doi.org/10.1016/j.arthro.2007.03.006>
- Felson, D. T., Niu, J., Gross, K. D., Englund, M., Sharma, L., Cooke, T. D., Guermazi, A., Roemer, F. W., Segal, N., Goggins, J. M., Lewis, C. E., Eaton, C., & Nevitt, M. C. (2013). Valgus malalignment is a risk factor for lateral knee osteoarthritis incidence and progression: findings from the Multicenter Osteoarthritis Study and the Osteoarthritis Initiative. *Arthritis Rheum*, 65(2), 355-362. <https://doi.org/10.1002/art.37726>
- Feucht, M. J., Mehl, J., Forkel, P., Achtnich, A., Schmitt, A., Izadpanah, K., Imhoff, A. B., & Berthold, D. P. (2020). Failure Analysis in Patients With Patellar Redislocation After Primary Isolated Medial Patellofemoral Ligament Reconstruction. *Orthop J Sports Med*, 8(6), 2325967120926178. <https://doi.org/10.1177/2325967120926178>
- Fitzpatrick, C. K., Steensen, R. N., Tumuluri, A., Trinh, T., Bentley, J., & Rullkoetter, P. J. (2016). Computational analysis of factors contributing to patellar dislocation. *J Orthop Res*, 34(3), 444-453. <https://doi.org/10.1002/jor.23041>
- Fouilleron, N., Marchetti, E., Autissier, G., Gougeon, F., Migaud, H., & Girard, J. (2010). Proximal tibial derotation osteotomy for torsional tibial deformities generating patellofemoral disorders. *Orthop Traumatol Surg Res*, 96(7), 785-792. <https://doi.org/10.1016/j.otsr.2010.04.008>
- Franciozi, C. E., Ambra, L. F., Albertoni, L. J., Debieux, P., Rezende, F. C., Oliveira, M. A., Ferreira, M. C., & Luzo, M. V. (2017). Increased Femoral Anteversion Influence Over Surgically Treated Recurrent Patellar Instability Patients. *Arthroscopy*, 33(3), 633-640. <https://doi.org/10.1016/j.arthro.2016.09.015>
- Frings, J., Krause, M., Akoto, R., & Frosch, K. H. (2019). Clinical Results after Combined Distal Femoral Osteotomy in Patients with Patellar Maltracking and Recurrent Dislocations. *J Knee Surg*, 32(9), 924-933. <https://doi.org/10.1055/s-0038-1672125>

- Frings, J., Krause, M., Akoto, R., Wohlmuth, P., & Frosch, K. H. (2018). Combined distal femoral osteotomy (DFO) in genu valgum leads to reliable patellar stabilization and an improvement in knee function. *Knee Surg Sports Traumatol Arthrosc*, 26(12), 3572-3581. <https://doi.org/10.1007/s00167-018-5000-9>
- Frosch, K.-H., Akoto, R., Heitmann, M., & Preiss, A. (2015). *Patellofemorale Instabilität: Achsen- und Torsionskorrekturen* (Vol. 28). <https://doi.org/10.1007/s00142-015-0020-7>
- Fucntese, S. F., von Roll, A., Koch, P. P., Epari, D. R., Fuchs, B., & Schottle, P. B. (2006). The patella morphology in trochlear dysplasia--a comparative MRI study. *Knee*, 13(2), 145-150. <https://doi.org/10.1016/j.knee.2005.12.005>
- Goodfellow, J., Hungerford, D. S., & Zindel, M. (1976). Patello-femoral joint mechanics and pathology. 1. Functional anatomy of the patello-femoral joint. *J Bone Joint Surg Br*, 58(3), 287-290. <https://doi.org/10.1302/0301-620x.58b3.956243>
- Gravesen, K. S., Kallemsen, T., Blønd, L., Troelsen, A., & Barfod, K. W. (2018). High incidence of acute and recurrent patellar dislocations: a retrospective nationwide epidemiological study involving 24.154 primary dislocations. *Knee Surg Sports Traumatol Arthrosc*, 26(4), 1204-1209. <https://doi.org/10.1007/s00167-017-4594-7>
- Gray, H. A., Guan, S., Thomeer, L. T., Schache, A. G., de Steiger, R., & Pandy, M. G. (2019). Three-dimensional motion of the knee-joint complex during normal walking revealed by mobile biplane x-ray imaging. *J Orthop Res*, 37(3), 615-630. <https://doi.org/10.1002/jor.24226>
- Grisch, D., & Dreher, T. (2019). [Torsion and torsional development of the lower extremities]. *Orthopade*, 48(6), 523-530. <https://doi.org/10.1007/s00132-019-03752-3> (Torsionen und Torsionsentwicklung der unteren Extremität.)
- Hautamaa, P. V., Fithian, D. C., Kaufman, K. R., Daniel, D. M., & Pohlmeier, A. M. (1998). Medial soft tissue restraints in lateral patellar instability and repair. *Clin Orthop Relat Res*(349), 174-182. <https://doi.org/10.1097/00003086-199804000-00021>
- Hefzy, M. S., Jackson, W. T., Saddemi, S. R., & Hsieh, Y. F. (1992). Effects of tibial rotations on patellar tracking and patello-femoral contact areas. *J Biomed Eng*, 14(4), 329-343. [https://doi.org/10.1016/0141-5425\(92\)90008-9](https://doi.org/10.1016/0141-5425(92)90008-9)
- Heidenreich, M. J., Sanders, T. L., Hevesi, M., Johnson, N. R., Wu, I. T., Camp, C. L., Dahm, D. L., & Krych, A. J. (2018). Individualizing the tibial tubercle to trochlear groove distance to patient specific anatomy improves sensitivity for recurrent instability. *Knee Surg Sports Traumatol Arthrosc*, 26(9), 2858-2864. <https://doi.org/10.1007/s00167-017-4752-y>
- Hinckel, B. B., Gobbi, R. G., Kaleka, C. C., Camanho, G. L., & Arendt, E. A. (2018). Medial patellotibial ligament and medial patellomeniscal ligament: anatomy, imaging, biomechanics, and clinical review. *Knee Surg Sports Traumatol Arthrosc*, 26(3), 685-696. <https://doi.org/10.1007/s00167-017-4469-y>
- Hingelbaum, S., Best, R., Huth, J., Wagner, D., Bauer, G., & Mauch, F. (2014). The TT-TG Index: a new knee size adjusted measure method to determine the TT-TG distance. *Knee*

- Surg Sports Traumatol Arthrosc*, 22(10), 2388-2395. <https://doi.org/10.1007/s00167-014-3204-1>
- Hinterwimmer, S., Gotthardt, M., von Eisenhart-Rothe, R., Sauerland, S., Siebert, M., Vogl, T., Eckstein, F., & Graichen, H. (2005). In vivo contact areas of the knee in patients with patellar subluxation. *J Biomech*, 38(10), 2095-2101. <https://doi.org/10.1016/j.jbiomech.2004.09.008>
- Hinterwimmer, S., Rosenstiel, N., Lenich, A., Waldt, S., & Imhoff, A. B. (2012). [Femoral osteotomy for patellofemoral instability]. *Unfallchirurg*, 115(5), 410-416. <https://doi.org/10.1007/s00113-012-2198-8> (Femorale Osteotomien bei patellofemorale Instabilität.)
- Iacobescu, G., Cirstoiu, C., Cursaru, A., Anghelescu, D., & Stanculescu, D. (2020). Correlation between Patellar Tilt Angle, Femoral Anteversion and Tibial Tubercle Trochlear Groove Distance Measured by Computer Tomography in Patients with non-Traumatic Recurrent Patellar Dislocation. *Maedica (Bucur)*, 15(2), 174-180. <https://doi.org/10.26574/maedica.2020.15.2.174>
- Imhoff, F. B., Cotic, M., Liska, F., Dyrna, F. G. E., Beitzel, K., Imhoff, A. B., & Herbst, E. (2018). Derotational osteotomy at the distal femur is effective to treat patients with patellar instability. *Knee Surg Sports Traumatol Arthrosc*. <https://doi.org/10.1007/s00167-018-5212-z>
- Imhoff, F. B., Funke, V., Muench, L. N., Sauter, A., Englmaier, M., Woertler, K., Imhoff, A. B., & Feucht, M. J. (2020). Correction to: The complexity of bony malalignment in patellofemoral disorders: femoral and tibial torsion, trochlear dysplasia, TT-TG distance, and frontal mechanical axis correlate with each other. *Knee Surg Sports Traumatol Arthrosc*, 28(3), 905. <https://doi.org/10.1007/s00167-019-05564-6>
- Insall, J., Falvo, K. A., & Wise, D. W. (1976). Chondromalacia Patellae. A prospective study. *J Bone Joint Surg Am*, 58(1), 1-8.
- Insall, J., & Salvati, E. (1971). Patella position in the normal knee joint. *Radiology*, 101(1), 101-104. <https://doi.org/10.1148/101.1.101>
- Kaiser, P., Korschake, M., Loth, F., Plaikner, M., Attal, R., Liebensteiner, M., & Schlumberger, M. (2020). Derotational femoral osteotomy changes patella tilt, patella engagement and tibial tuberosity trochlear groove distance. *Knee Surg Sports Traumatol Arthrosc*, 28(3), 926-933. <https://doi.org/10.1007/s00167-019-05561-9>
- Kaiser, P., Loth, F., Attal, R., Kummann, M., Schuster, P., Riechelmann, F., & Schlumberger, M. (2020). Static patella tilt and axial engagement in knee extension are mainly influenced by knee torsion, the tibial tubercle-trochlear groove distance (TTTG), and trochlear dysplasia but not by femoral or tibial torsion. *Knee Surg Sports Traumatol Arthrosc*, 28(3), 952-959. <https://doi.org/10.1007/s00167-019-05588-y>
- Kaiser, P., Schmoelz, W., Schoettle, P., Zwierzina, M., Heinrichs, C., & Attal, R. (2017). Increased internal femoral torsion can be regarded as a risk factor for patellar instability - A biomechanical study. *Clin Biomech (Bristol, Avon)*, 47, 103-109. <https://doi.org/10.1016/j.clinbiomech.2017.06.007>

- Kaiser, P., Schmoelz, W., Schöttle, P. B., Heinrichs, C., Zwierzina, M., & Attal, R. (2019). Isolated medial patellofemoral ligament reconstruction for patella instability is insufficient for higher degrees of internal femoral torsion. *Knee Surg Sports Traumatol Arthrosc*, 27(3), 758-765. <https://doi.org/10.1007/s00167-018-5065-5>
- Kaufer, H. (1971). Mechanical function of the patella. *J Bone Joint Surg Am*, 53(8), 1551-1560.
- Koo, T. K., & Li, M. Y. (2016). A Guideline of Selecting and Reporting Intraclass Correlation Coefficients for Reliability Research. *J Chiropr Med*, 15(2), 155-163. <https://doi.org/10.1016/j.jcm.2016.02.012>
- Kristiansen, L. P., Gunderson, R. B., Steen, H., & Reikerås, O. (2001). The normal development of tibial torsion. *Skeletal Radiol*, 30(9), 519-522. <https://doi.org/10.1007/s002560100388>
- Laidlaw, M. S., Feeley, S. M., Ruland, J. R., & Diduch, D. R. (2018). Sulcus-Deepening Trochleoplasty and Medial Patellofemoral Ligament Reconstruction for Recurrent Patellar Instability. *Arthrosc Tech*, 7(2), e113-e123. <https://doi.org/10.1016/j.eats.2017.08.061>
- Landis, J. R., & Koch, G. G. (1977). The measurement of observer agreement for categorical data. *Biometrics*, 33(1), 159-174. <https://www.ncbi.nlm.nih.gov/pubmed/843571>
- Lee, T. Q., Anzel, S. H., Bennett, K. A., Pang, D., & Kim, W. C. (1994). The influence of fixed rotational deformities of the femur on the patellofemoral contact pressures in human cadaver knees. *Clin Orthop Relat Res*(302), 69-74.
- Lee, T. Q., Morris, G., & Csintalan, R. P. (2003). The influence of tibial and femoral rotation on patellofemoral contact area and pressure. *J Orthop Sports Phys Ther*, 33(11), 686-693. <https://doi.org/10.2519/jospt.2003.33.11.686>
- Leonardi, F., Rivera, F., Zorzan, A., & Ali, S. M. (2014). Bilateral double osteotomy in severe torsional malalignment syndrome: 16 years follow-up. *J Orthop Traumatol*, 15(2), 131-136. <https://doi.org/10.1007/s10195-013-0260-0>
- Lewallen, L., McIntosh, A., & Dahm, D. (2015). First-Time Patellofemoral Dislocation: Risk Factors for Recurrent Instability. *J Knee Surg*, 28(4), 303-309. <https://doi.org/10.1055/s-0034-1398373>
- Lewallen, L. W., McIntosh, A. L., & Dahm, D. L. (2013). Predictors of recurrent instability after acute patellofemoral dislocation in pediatric and adolescent patients. *Am J Sports Med*, 41(3), 575-581. <https://doi.org/10.1177/0363546512472873>
- Liao, T. C., Yin, L., & Powers, C. M. (2018). The influence of isolated femur and tibia rotations on patella cartilage stress: a sensitivity analysis. *Clin Biomech (Bristol, Avon)*, 54, 125-131. <https://doi.org/10.1016/j.clinbiomech.2018.03.003>
- Liebensteiner, M. C., Ressler, J., Seitzinger, G., Djurdjevic, T., El Attal, R., & Ferlic, P. W. (2016). High Femoral Anteversion Is Related to Femoral Trochlea Dysplasia. *Arthroscopy*, 32(11), 2295-2299. <https://doi.org/10.1016/j.arthro.2016.03.023>
- Lippacher, S., Dejour, D., Elsharkawi, M., Dornacher, D., Ring, C., Dreyhaupt, J., Reichel, H., & Nelitz, M. (2012). Observer agreement on the Dejour trochlear dysplasia

- classification: a comparison of true lateral radiographs and axial magnetic resonance images. *Am J Sports Med*, 40(4), 837-843. <https://doi.org/10.1177/0363546511433028>
- Mathon, P., Miciccoi, G., Seil, R., Kacaoglu, B., Cerciello, S., Ahmad, F., LiArno, S., Teitge, R., & Ollivier, M. (2020). Healthy middle-aged Asian and Caucasian populations present with large intra- and inter-individual variations of lower limb torsion. *Knee Surg Sports Traumatol Arthrosc*. <https://doi.org/10.1007/s00167-020-06096-0>
- McWalter, E. J., Cibere, J., MacIntyre, N. J., Nicolaou, S., Schulzer, M., & Wilson, D. R. (2007). Relationship between varus-valgus alignment and patellar kinematics in individuals with knee osteoarthritis. *J Bone Joint Surg Am*, 89(12), 2723-2731. <https://doi.org/10.2106/JBJS.F.01016>
- Merican, A. M., & Amis, A. A. (2008). Anatomy of the lateral retinaculum of the knee. *J Bone Joint Surg Br*, 90(4), 527-534. <https://doi.org/10.1302/0301-620X.90B4.20085>
- Nelitz, M., Dreyhaupt, J., Williams, S. R., & Dornacher, D. (2015). Combined supracondylar femoral derotation osteotomy and patellofemoral ligament reconstruction for recurrent patellar dislocation and severe femoral anteversion syndrome: surgical technique and clinical outcome. *Int Orthop*, 39(12), 2355-2362. <https://doi.org/10.1007/s00264-015-2859-7>
- Nelitz, M., Lippacher, S., Reichel, H., & Dornacher, D. (2014). Evaluation of trochlear dysplasia using MRI: correlation between the classification system of Dejour and objective parameters of trochlear dysplasia. *Knee Surg Sports Traumatol Arthrosc*, 22(1), 120-127. <https://doi.org/10.1007/s00167-012-2321-y>
- Nelitz, M., Williams, R. S., Lippacher, S., Reichel, H., & Dornacher, D. (2014). Analysis of failure and clinical outcome after unsuccessful medial patellofemoral ligament reconstruction in young patients. *Int Orthop*, 38(11), 2265-2272. <https://doi.org/10.1007/s00264-014-2437-4>
- Ntagiopoulos, P. G., Byn, P., & Dejour, D. (2013). Midterm results of comprehensive surgical reconstruction including sulcus-deepening trochleoplasty in recurrent patellar dislocations with high-grade trochlear dysplasia. *Am J Sports Med*, 41(5), 998-1004. <https://doi.org/10.1177/0363546513482302>
- O'Malley, M. P., Pareek, A., Reardon, P. J., Stuart, M. J., & Krych, A. J. (2016). Distal Femoral Osteotomy: Lateral Opening Wedge Technique. *Arthrosc Tech*, 5(4), e725-e730. <https://doi.org/10.1016/j.eats.2016.02.037>
- Pace, J. L., Cheng, C., Joseph, S. M., & Solomito, M. J. (2020). Effect of Trochlear Dysplasia on Commonly Used Radiographic Parameters to Assess Patellar Instability. *Orthop J Sports Med*, 8(7), 2325967120938760. <https://doi.org/10.1177/2325967120938760>
- Panagiotopoulos, E., Strzelczyk, P., Herrmann, M., & Scuderi, G. (2006). Cadaveric study on static medial patellar stabilizers: the dynamizing role of the vastus medialis obliquus on medial patellofemoral ligament. *Knee Surg Sports Traumatol Arthrosc*, 14(1), 7-12. <https://doi.org/10.1007/s00167-005-0631-z>
- Panni, A. S., Cerciello, S., Maffulli, N., Di Cesare, M., Servien, E., & Neyret, P. (2011). Patellar shape can be a predisposing factor in patellar instability. *Knee Surg Sports Traumatol Arthrosc*, 19(4), 663-670. <https://doi.org/10.1007/s00167-010-1329-4>

- Paulos, L., Swanson, S. C., Stoddard, G. J., & Barber-Westin, S. (2009). Surgical correction of limb malalignment for instability of the patella: a comparison of 2 techniques. *Am J Sports Med*, *37*(7), 1288-1300. <https://doi.org/10.1177/0363546509334223>
- Pfirschmann, C. W., Zanetti, M., Romero, J., & Hodler, J. (2000). Femoral trochlear dysplasia: MR findings. *Radiology*, *216*(3), 858-864. <https://doi.org/10.1148/radiology.216.3.r00se38858>
- Philippot, R., Boyer, B., Testa, R., Farizon, F., & Moyon, B. (2012). The role of the medial ligamentous structures on patellar tracking during knee flexion. *Knee Surg Sports Traumatol Arthrosc*, *20*(2), 331-336. <https://doi.org/10.1007/s00167-011-1598-6>
- Post, W. R., Teitge, R., & Amis, A. (2002). Patellofemoral malalignment: looking beyond the viewbox. *Clin Sports Med*, *21*(3), 521-546, x. <https://www.ncbi.nlm.nih.gov/pubmed/12365241>
- Powers, C. M. (2003). The influence of altered lower-extremity kinematics on patellofemoral joint dysfunction: a theoretical perspective. *J Orthop Sports Phys Ther*, *33*(11), 639-646. <https://doi.org/10.2519/jospt.2003.33.11.639>
- Prakash, J., Seon, J. K., Ahn, H. W., Cho, K. J., Im, C. J., & Song, E. K. (2018). Factors Affecting Tibial Tuberosity-Trochlear Groove Distance in Recurrent Patellar Dislocation. *Clin Orthop Surg*, *10*(4), 420-426. <https://doi.org/10.4055/cios.2018.10.4.420>
- Rezvanifar, S. C., Flesher, B. L., Jones, K. C., & Elias, J. J. (2019). Lateral patellar maltracking due to trochlear dysplasia: A computational study. *Knee*, *26*(6), 1234-1242. <https://doi.org/10.1016/j.knee.2019.11.006>
- Sanders, T. L., Pareek, A., Hewett, T. E., Stuart, M. J., Dahm, D. L., & Krych, A. J. (2018). High rate of recurrent patellar dislocation in skeletally immature patients: a long-term population-based study. *Knee Surgery, Sports Traumatology, Arthroscopy*, *26*(4), 1037-1043. <https://doi.org/10.1007/s00167-017-4505-y>
- Sanders, T. L., Pareek, A., Hewett, T. E., Stuart, M. J., Dahm, D. L., & Krych, A. J. (2018). Incidence of First-Time Lateral Patellar Dislocation: A 21-Year Population-Based Study. *Sports Health*, *10*(2), 146-151. <https://doi.org/10.1177/1941738117725055>
- Saranathan, A., Kirkpatrick, M. S., Mani, S., Smith, L. G., Cosgarea, A. J., Tan, J. S., & Elias, J. J. (2012). The effect of tibial tuberosity realignment procedures on the patellofemoral pressure distribution. *Knee Surg Sports Traumatol Arthrosc*, *20*(10), 2054-2061. <https://doi.org/10.1007/s00167-011-1802-8>
- Schneider, B., Laubenberger, J., Jemlich, S., Groene, K., Weber, H. M., & Langer, M. (1997). Measurement of femoral antetorsion and tibial torsion by magnetic resonance imaging. *Br J Radiol*, *70*(834), 575-579. <https://doi.org/10.1259/bjr.70.834.9227249>
- Schoettle, P. B., Zanetti, M., Seifert, B., Pfirschmann, C. W., Fucentese, S. F., & Romero, J. (2006). The tibial tuberosity-trochlear groove distance; a comparative study between CT and MRI scanning. *Knee*, *13*(1), 26-31. <https://doi.org/10.1016/j.knee.2005.06.003>
- Schottle, P. B., Fucentese, S. F., Pfirschmann, C., Bereiter, H., & Romero, J. (2005). Trochleaplasty for patellar instability due to trochlear dysplasia: A minimum 2-year

- clinical and radiological follow-up of 19 knees. *Acta Orthop*, 76(5), 693-698. <https://doi.org/10.1080/17453670510041781>
- Schueda, M. A., Astur, D. C., Bier, R. S., Bier, D. S., Astur, N., & Cohen, M. (2015). Use of computed tomography to determine the risk of patellar dislocation in 921 patients with patellar instability. *Open Access J Sports Med*, 6, 55-62. <https://doi.org/10.2147/oajsm.S75243>
- Seitlinger, G., Scheurecker, G., Hogler, R., Labey, L., Innocenti, B., & Hofmann, S. (2014). The position of the tibia tubercle in 0 degrees -90 degrees flexion: comparing patients with patella dislocation to healthy volunteers. *Knee Surg Sports Traumatol Arthrosc*, 22(10), 2396-2400. <https://doi.org/10.1007/s00167-014-3173-4>
- Senavongse, W., & Amis, A. A. (2005). The effects of articular, retinacular, or muscular deficiencies on patellofemoral joint stability: a biomechanical study in vitro. *J Bone Joint Surg Br*, 87(4), 577-582. <https://doi.org/10.1302/0301-620X.87B4.14768>
- Senavongse, W., Farahmand, F., Jones, J., Andersen, H., Bull, A. M., & Amis, A. A. (2003). Quantitative measurement of patellofemoral joint stability: force-displacement behavior of the human patella in vitro. *J Orthop Res*, 21(5), 780-786. [https://doi.org/10.1016/s0736-0266\(03\)00061-5](https://doi.org/10.1016/s0736-0266(03)00061-5)
- Server, F., Miralles, R. C., Garcia, E., & Soler, J. M. (1996). Medial rotational tibial osteotomy for patellar instability secondary to lateral tibial torsion. *Int Orthop*, 20(3), 153-158. <https://doi.org/10.1007/s002640050053>
- Sherman, S. L., Erickson, B. J., Cvetanovich, G. L., Chalmers, P. N., Farr, J., 2nd, Bach, B. R., Jr., & Cole, B. J. (2014). Tibial Tuberosity Osteotomy: Indications, Techniques, and Outcomes. *Am J Sports Med*, 42(8), 2006-2017. <https://doi.org/10.1177/0363546513507423>
- Skelley, N., Friedman, M., McGinnis, M., Smith, C., Hillen, T., & Matava, M. (2015). Inter- and intraobserver reliability in the MRI measurement of the tibial tubercle-trochlear groove distance and trochlea dysplasia. *Am J Sports Med*, 43(4), 873-878. <https://doi.org/10.1177/0363546514565768>
- Steensen, R. N., Bentley, J. C., Trinh, T. Q., Backes, J. R., & Wiltfong, R. E. (2015). The prevalence and combined prevalences of anatomic factors associated with recurrent patellar dislocation: a magnetic resonance imaging study. *Am J Sports Med*, 43(4), 921-927. <https://doi.org/10.1177/0363546514563904>
- Stephen, J. M., Lumpaopong, P., Dodds, A. L., Williams, A., & Amis, A. A. (2015). The effect of tibial tuberosity medialization and lateralization on patellofemoral joint kinematics, contact mechanics, and stability. *Am J Sports Med*, 43(1), 186-194. <https://doi.org/10.1177/0363546514554553>
- Stevens, P. M., Gililland, J. M., Anderson, L. A., Mickelson, J. B., Nielson, J., & Klatt, J. W. (2014). Success of torsional correction surgery after failed surgeries for patellofemoral pain and instability. *Strategies Trauma Limb Reconstr*, 9(1), 5-12. <https://doi.org/10.1007/s11751-013-0181-8>

- Strecker, W. (2006). Planning analysis of knee-adjacent deformities. I. Frontal plane deformities. *Oper Orthop Traumatol*, 18(3), 259-272. <https://doi.org/10.1007/s00064-006-1175-1>
- Strecker, W., Keppler, P., Gebhard, F., & Kinzl, L. (1997). Length and torsion of the lower limb. *J Bone Joint Surg Br*, 79(6), 1019-1023. <https://www.ncbi.nlm.nih.gov/pubmed/9393924>
- Swarup, I., Elattar, O., & Rozbruch, S. R. (2017). Patellar instability treated with distal femoral osteotomy. *Knee*, 24(3), 608-614. <https://doi.org/10.1016/j.knee.2017.02.004>
- Takagi, S., Sato, T., Watanabe, S., Tanifuji, O., Mochizuki, T., Omori, G., & Endo, N. (2018). Alignment in the transverse plane, but not sagittal or coronal plane, affects the risk of recurrent patella dislocation. *Knee Surg Sports Traumatol Arthrosc*, 26(10), 2891-2898. <https://doi.org/10.1007/s00167-017-4806-1>
- Tan, S. H. S., Chng, K. S. J., Lim, B. Y., Wong, K. L., Doshi, C., Lim, A. K. S., & Hui, J. H. (2020). The Difference between Cartilaginous and Bony Sulcus Angles for Patients with or without Patellofemoral Instability: A Systematic Review and Meta-Analysis. *J Knee Surg*, 33(3), 235-241. <https://doi.org/10.1055/s-0038-1677541>
- Tardieu, C. (1998). Short adolescence in early hominids: infantile and adolescent growth of the human femur. *Am J Phys Anthropol*, 107(2), 163-178. [https://doi.org/10.1002/\(sici\)1096-8644\(199810\)107:2<163::Aid-ajpa3>3.0.Co;2-w](https://doi.org/10.1002/(sici)1096-8644(199810)107:2<163::Aid-ajpa3>3.0.Co;2-w)
- Taussig, G. (1982). [Tibial torsion]. *Rev Chir Orthop Reparatrice Appar Mot*, 68(1), 20-23. (Torsions tibiales.)
- Tecklenburg, K., Dejour, D., Hoser, C., & Fink, C. (2006). Bony and cartilaginous anatomy of the patellofemoral joint. *Knee Surg Sports Traumatol Arthrosc*, 14(3), 235-240. <https://doi.org/10.1007/s00167-005-0683-0>
- Teitge, R. (2006). Osteotomy in the Treatment of Patellofemoral Instability. *Techniques in Knee Surgery*, 5, 2-18. <https://doi.org/10.1097/00132588-200603000-00003>
- Trent, P. S., Walker, P. S., & Wolf, B. (1976). Ligament length patterns, strength, and rotational axes of the knee joint. *Clin Orthop Relat Res*(117), 263-270.
- Trepczynski, A., Kutzner, I., Kornaropoulos, E., Taylor, W. R., Duda, G. N., Bergmann, G., & Heller, M. O. (2012). Patellofemoral joint contact forces during activities with high knee flexion. *J Orthop Res*, 30(3), 408-415. <https://doi.org/10.1002/jor.21540>
- Turner, M. S., & Smillie, I. S. (1981). The effect of tibial torsion of the pathology of the knee. *J Bone Joint Surg Br*, 63-b(3), 396-398. <https://doi.org/10.1302/0301-620x.63b3.7263753>
- Van Haver, A., De Roo, K., De Beule, M., Labey, L., De Baets, P., Dejour, D., Claessens, T., & Verdonk, P. (2015). The effect of trochlear dysplasia on patellofemoral biomechanics: a cadaveric study with simulated trochlear deformities. *Am J Sports Med*, 43(6), 1354-1361. <https://doi.org/10.1177/0363546515572143>
- van Kampen, A., & Huiskes, R. (1990). The three-dimensional tracking pattern of the human patella. *J Orthop Res*, 8(3), 372-382. <https://doi.org/10.1002/jor.1100080309>



## Literaturverzeichnis

- Ward, S. R., Terk, M. R., & Powers, C. M. (2007). Patella alta: association with patellofemoral alignment and changes in contact area during weight-bearing. *J Bone Joint Surg Am*, 89(8), 1749-1755. <https://doi.org/10.2106/jbjs.F.00508>
- Wiberg, G. (1941). Roentgenographs and Anatomic Studies on the Femoropatellar Joint: With Special Reference to Chondromalacia Patellae. *Acta Orthopaedica Scandinavica*, 12(1-4), 319-410. <https://doi.org/10.3109/17453674108988818>
- Wilson, P. L., Black, S. R., Ellis, H. B., & Podeszwa, D. A. (2018). Distal Femoral Valgus and Recurrent Traumatic Patellar Instability: Is an Isolated Varus Producing Distal Femoral Osteotomy a Treatment Option? *J Pediatr Orthop*, 38(3), e162-e167. <https://doi.org/10.1097/bpo.0000000000001128>
- Winkler, P. W., Lutz, P. M., Rupp, M. C., Imhoff, F. B., Izadpanah, K., Imhoff, A. B., & Feucht, M. J. (2020). Increased external tibial torsion is an infratuberositary deformity and is not correlated with a lateralized position of the tibial tuberosity. *Knee Surg Sports Traumatol Arthrosc*. <https://doi.org/10.1007/s00167-020-06291-z>

Danksagung

## **7 Danksagung**

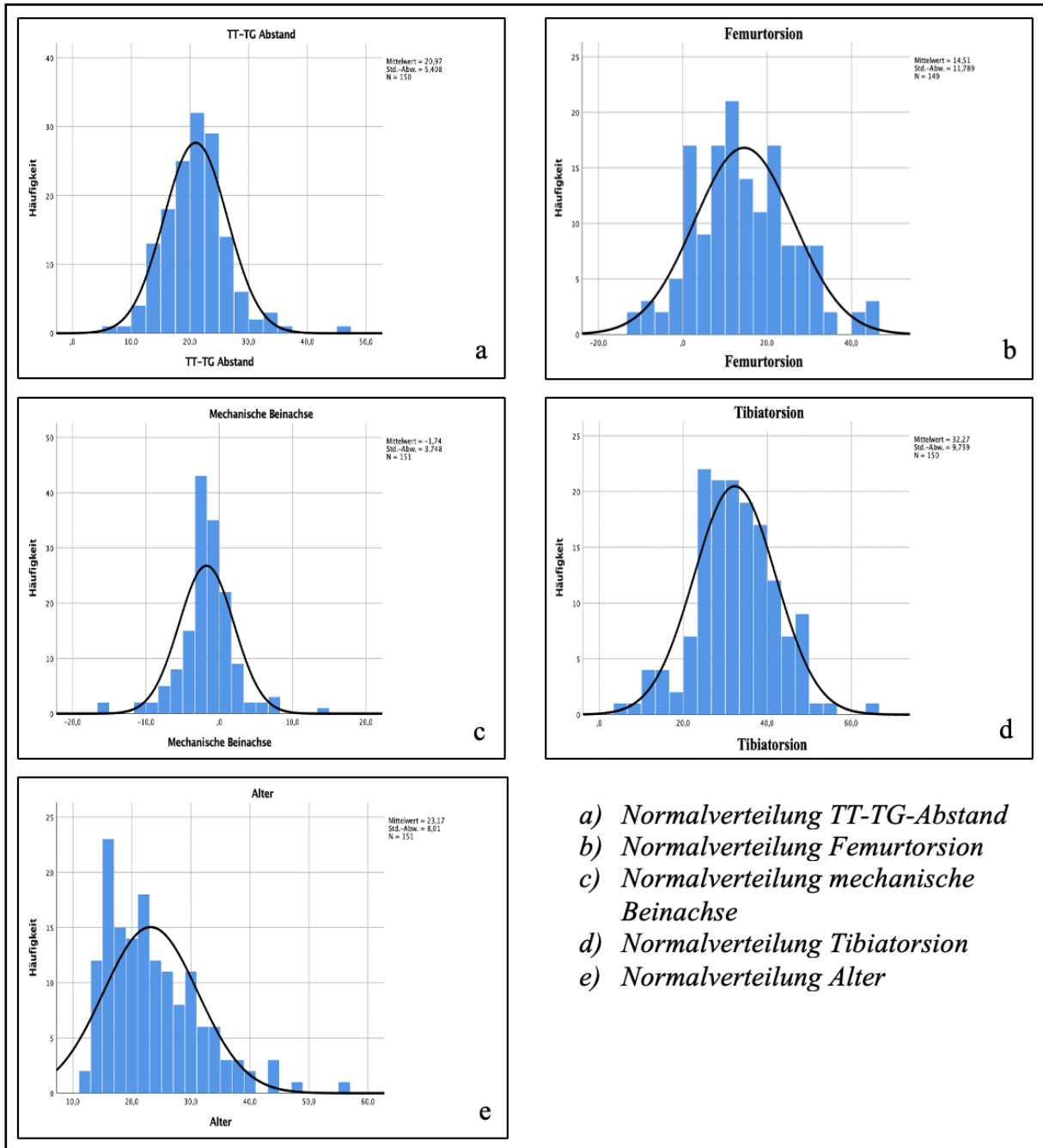
An dieser Stelle möchte ich allen beteiligten Personen meinen großen Dank aussprechen, die mich bei der Anfertigung meiner Doktorarbeit unterstützt haben.

Mein besonderer Dank gilt Prof. Dr. Andreas B. Imhoff, Prof. Dr. Sebastian Siebenlist, PD Dr. Florian B. Imhoff, Prof. Dr. Matthias Feucht, und PD Dr. Bernhard Haller für die ausgezeichnete Unterstützung bei der Durchführung der gesamten Arbeit.

Meinen Eltern Margarete und Dirk Funke danke ich für ihre fortlaufende Unterstützung während des Studiums.

## 8 Anhang

### Anhang 1: Normalverteilung



- a) Normalverteilung TT-TG-Abstand
- b) Normalverteilung Femurtorsion
- c) Normalverteilung mechanische Beinachse
- d) Normalverteilung Tibiatorsion
- e) Normalverteilung Alter