

Urologische Klinik und Poliklinik der Technischen Universität München  
Klinikum rechts der Isar  
(Direktor: Univ.-Prof. Dr. R. Hartung)

**Mikrometastasennachweis in pelvinen Lymphknoten  
mittels Polymerase-Kettenreaktion als prognostischer  
Indikator bei Patienten mit pN0 R0 resezierten  
Prostatakarzinomen**

Thomas Christian Maria Stadler

Vollständiger Abdruck der von der Fakultät für Medizin der Technischen Universität  
München zur Erlangung des akademischen Grades eines Doktors der Medizin  
genehmigten Dissertation.

Vorsitzender: Univ.-Prof. Dr. D. Neumeier

Prüfer der Dissertation:

1. Priv.-Doz. Dr. R. Paul
2. Univ.-Prof. Dr. F. Fend

Diese Dissertation wurde am 16.08.2006 bei der Technischen Universität München  
eingereicht und durch die Fakultät für Medizin am 24.01.2007 angenommen.

**Meinen Eltern Marianne und Thomas  
und meiner Schwester Isabelle**

# INHALTSVERZEICHNIS

<b>1</b>	<b>EINLEITUNG.....</b>	<b>6</b>
1.1	<b>Die Prostata.....</b>	<b>7</b>
1.1.1	Funktion der Prostata.....	7
1.1.2	Anatomie der Prostata.....	7
1.2	<b>Das Prostatakarzinom.....</b>	<b>9</b>
1.2.1	Epidemiologie.....	9
1.2.1.1	Inzidenz.....	9
1.2.1.2	Morbidität und Mortalität.....	10
1.2.2	Ätiologie.....	10
1.2.2.1	Ethnographische Faktoren und Ernährung.....	10
1.2.2.2	Genetische Einflüsse.....	11
1.2.2.3	Medizinische und sexuelle Risiken.....	11
1.2.3	Karzinogenese.....	12
1.2.4	Tumorbilogie des Prostatakarzinoms.....	13
1.2.4.1	Arten und Differenzierungsgrad.....	13
1.2.4.2	Lokale und systemische Ausbreitung des Prostatakarzinoms.....	14
1.2.5	Diagnostik.....	14
1.2.5.1	Klinisches Bild.....	14
1.2.5.2	Digitale rektale Untersuchung ( DRU ).....	15
1.2.5.3	Prostata-spezifisches Antigen ( PSA ).....	16
1.2.5.4	Transrektaler Ultraschall ( TRUS ).....	19
1.2.5.5	Prostatastanziopsie.....	20
1.2.5.6	Knochenszintigramm.....	21
1.2.5.7	Computertomographie und Magnetresonanztomographie des Beckens.....	21
1.2.6	Pathologie.....	22
1.2.7	Histologische Differenzierung und Klassifizierung des Prostatakarzinoms.....	23
1.2.7.1	Grading.....	23
1.2.7.2	Staging.....	26
1.2.8	Therapie.....	29
1.2.8.1	Radikale Prostatektomie.....	29
1.2.8.2	Strahlentherapie.....	30
1.2.8.3	Brachytherapie ( BT ).....	31
1.2.8.4	„Wait-and-see“-Strategie.....	31
1.2.8.5	Hormontherapie.....	32
1.2.8.6	Chemotherapie.....	33
1.2.9	Tumornachsorge und Prognose des Prostatakarzinoms.....	34
<b>2</b>	<b>FRAGESTELLUNG UND ZIELSETZUNG.....</b>	<b>36</b>
<b>3</b>	<b>MATERIALIEN UND METHODEN.....</b>	<b>37</b>
3.1	<b>Patientengut.....</b>	<b>37</b>
3.2	<b>Methoden.....</b>	<b>39</b>
3.2.1	Extraktion von RNA aus 150 µm - Paraffinschnitten pelviner Lymphknoten.....	39
3.2.1.1	Schneiden der Paraffinblöcke.....	39
3.2.1.2	Entparaffinierung der Lymphknotenschnitte.....	39
3.2.1.3	Proteinase K - Verdau des Lymphknotengewebes.....	40
3.2.1.4	Erste Phenol-Chloroform-Extraktion der RNA.....	40
3.2.1.5	Erste Fällung und Präzipitation der RNA.....	40
3.2.1.6	DNase-Verdau.....	41
3.2.1.7	Zweite Phenol-Chloroform-Extraktion der RNA.....	41
3.2.1.8	Zweite Fällung und Präzipitation der RNA.....	41
3.2.1.9	Resuspension des RNA-Pellets.....	41
3.2.2	Reverse Transkription.....	42

3.2.3	Reverse Transkriptase - Polymerase-Kettenreaktion (RT-PCR).....	42
3.2.3.1	Prinzip der Polymerase-Kettenreaktion.....	42
3.2.3.2	$\beta$ -Pyruvatdehydrogenase-RT-PCR ( $\beta$ -PDH-RT-PCR).....	43
3.2.3.3	PSA-RT-PCR.....	44
3.2.4	Agarose-Gelelektrophorese.....	44
3.2.4.1	Grundlagen.....	44
3.2.4.2	Durchföhrung.....	45
3.2.4.3	Geldokumentation.....	46
3.2.5	Real Time TAQMAN® Polymerase-Kettenreaktion.....	47
3.2.5.1	Wahl der Primer und Sonden für die TAQMAN® PCR.....	48
3.2.5.2	Durchföhrung der Real Time TAQMAN® PCR.....	49
3.2.5.3	ABI PRISM™ 7700 Detection System.....	49
<b>3.3</b>	<b>Anhang zu Kapitel 3.....</b>	<b>51</b>
<b>4</b>	<b>ERGEBNISSE.....</b>	<b>53</b>
<b>4.1</b>	<b><math>\beta</math>-Pyruvatdehydrogenase-RT-PCR (<math>\beta</math>-PDH-RT-PCR).....</b>	<b>54</b>
<b>4.2</b>	<b>PSA-RT-PCR.....</b>	<b>55</b>
<b>4.3</b>	<b>Real Time TAQMAN® PCR.....</b>	<b>56</b>
4.3.1	ABI PRISM™ 7700 Detection System.....	57
4.3.2	Optische Quantifizierung.....	59
<b>4.4</b>	<b>Statistische Auswertung der Ergebnisse.....</b>	<b>60</b>
4.4.1	Klinische Daten der Patienten.....	60
4.4.2	Kaplan-Meier Analyse.....	61
4.4.2.1	PSA Anstieg.....	61
4.4.2.2	Lokalrezidiv.....	62
4.4.2.3	Metastasen.....	63
4.4.2.4	Gesamtüberleben.....	64
4.4.3	PCR-Ergebnis und PSA-Neuanstieg.....	65
4.4.4	PCR-Ergebnis und Lokalrezidiv.....	65
4.4.5	Unterscheidung bezüglich des Resektions-Status: PCR-Ergebnis und PSA-Anstieg.....	65
<b>5</b>	<b>DISKUSSION.....</b>	<b>66</b>
<b>5.1</b>	<b>Aktuelle Methoden der Lymphknotenevaluation beim Prostatakarzinom.....</b>	<b>66</b>
5.1.1	N-Staging: Bildgebende Verfahren.....	66
5.1.1.1	Computertomographie.....	66
5.1.1.2	Magnetresonztomographie.....	67
5.1.1.3	Positronen-Emissions-Tomographie.....	68
5.1.1.4	Identifikation und Definition des Sentinel-Lymphknotens.....	70
5.1.1.5	Single-Photonen-Emissions-Computertomographie.....	71
5.1.2	Lymphadenektomie.....	73
5.1.3	Weitere Untersuchung der Lymphknoten nach der LAE.....	76
5.1.3.1	Routineschnellschnitt.....	76
5.1.4	Evaluation von Lymphadenektomiepräparaten mit der Polymerase-Kettenreaktion.....	77
<b>5.2</b>	<b>Vergleich der eigenen Ergebnisse mit der einschlägigen Literatur.....</b>	<b>79</b>
<b>6</b>	<b>ZUSAMMENFASSUNG.....</b>	<b>82</b>
<b>7</b>	<b>ABKÜRZUNGSVERZEICHNIS.....</b>	<b>84</b>
<b>8</b>	<b>TABELLENVERZEICHNIS.....</b>	<b>86</b>

<b>9</b>	<b>ABBILDUNGSVERZEICHNIS .....</b>	<b>87</b>
<b>10</b>	<b>LITERATURVERZEICHNIS .....</b>	<b>88</b>
<b>11</b>	<b>DANKSAGUNG.....</b>	<b>103</b>
<b>12</b>	<b>CURRICULUM VITAE .....</b>	<b>104</b>

## 1 EINLEITUNG

Die sorgfältige Erfassung des Stadiums eines Prostatakarzinoms (PCa) ist die Grundvoraussetzung für die Therapieplanung und die Prognose der Erkrankung. Ungenaueres klinisches Staging oder sogar eine falsche Stadieneinteilung stellen somit bedeutende Probleme für den klinisch tätigen Arzt dar. Annähernd 25-40% der Patienten mit einem klinisch lokal begrenzten Prostatakarzinom, die sich als Therapie einer radikalen Prostatovesikulektomie unterzogen haben, erleiden innerhalb der ersten 10 Jahre nach dem operativen Eingriff ein biochemisches (PSA-Neuanstieg) oder klinisches Fortschreiten ihrer Erkrankung [Pound 1997, 395-405; Jacobsen 1998, 173-9; Stephenson 2004, 90-6]. Die mikroskopische histopathologische Beurteilung dient derzeit als Routineuntersuchung von Lymphadenektomiepräparaten. Wie die vorliegende Arbeit zeigen wird, können dieser Methode jedoch kleinste Metastasen in den Lymphknoten (LK) entgehen. Diverse molekularbiologische und histologische Untersuchungstechniken wurden bereits zur Verbesserung der Detektion von mikroskopischen Herden eines extraprostatatischen Krankheitsstadiums in frisch gewonnenen und in archivierten Resektionspräparaten verwendet. Der Einsatz der Reverse Transkriptase - Polymerasekettenreaktion (RT-PCR) bei der Analyse von lymphatischem Gewebe wurde bereits ausführlich beschrieben [Deguchi 1993/1999, 5350-4/565-9; Israeli 1994, 6306-10; Grasso 1998, 1456-9; Katz 1994, 765-75]. Der retrospektive Gebrauch von archiviertem, in Paraffin eingebettetem Gewebe zur Evaluierung des Prostatakarzinoms hat sich als große Herausforderung erwiesen, von einem Zentrum wurde jedoch bereits eine akzeptable Sensitivität der Untersuchung solcher Proben berichtet [Edelstein 1995, 597-603]. Das primäre Hindernis eines effektiven Gebrauchs der RT-PCR zur Analyse von archivierten Resektionspräparaten ist ein Verlust von messenger-Ribonukleinsäure (mRNA) während der Gewebefixierung und der Lagerungszeit [Ben-Ezra 1991, 351-4].

In der vorliegenden Arbeit wurden die konventionelle Reverse Transkriptase - Polymerasekettenreaktion und die Real Time TAQMAN® PCR angewendet, um die archivierten, in Paraffin eingebetteten iliakalen Lymphknotenproben von 80 ausgewählten männlichen Patienten, die sich zur Therapie eines klinisch lokal begrenzten Prostatakarzinoms einer radikalen Prostatovesikulektomie unterzogen und deren histopathologische Routineuntersuchung keine Invasion der Samenblasen

und Metastasenfreiheit der Beckenlymphknoten ergeben hatten, einer profunderen Evaluation zuzuführen. Ziel dieser Arbeit ist es, mittels moderner molekularbiologischer Methoden der RNA-Isolierung aus archiviertem Gewebematerial und der Tumorzelldetektion bei der oben genannten Gruppe von männlichen Patienten, die eine längere Nachbeobachtungsperiode hatten, zu untersuchen, ob ein biochemisches Rezidiv der Erkrankung beziehungsweise ein postoperativer Wiederanstieg des PSA-Wertes im Serum bei klinischer Freiheit von Fernmetastasen auf eine Mikrometastasierung des Prostatakarzinoms in die pelvinen Lymphknoten zurückgeführt werden kann, die im Rahmen der histopathologischen Routineuntersuchung unentdeckt geblieben war.

## **1.1 DIE PROSTATA**

### 1.1.1 FUNKTION DER PROSTATA

Die Prostata (Vorsteherdrüse) produziert ein dünnflüssiges, saures Sekret (pH 6,45), das die Primärfraction und etwa  $\frac{1}{4}$  des Ejakulats darstellt. Dieses trägt maßgeblich zum kastanienblütenartigen Geruch des Ejakulats bei. Es enthält neben Proteasen zur Ejakulatverflüssigung (PSA, siehe unten) und Zitronensäure mit Pufferwirkung auch Substanzen wie Spermin und Spermidin und Prostaglandine zur Stimulation des Uterus. Als eines der männlichen Reproduktionsorgane bildet sie zusammen mit Hoden, Nebenhoden, Samenleiter, Bläschendrüsen und Bulbourethraldrüsen eine funktionelle Einheit [Lippert 1996, 422-25; Sökeland 2002, 31-2].

### 1.1.2 ANATOMIE DER PROSTATA

Die gesunde Prostata des erwachsenen Mannes wiegt etwa 20-25g und gleicht in Größe und Gestalt einer Esskastanie. Sie liegt zwischen dem Blasenboden und dem Diaphragma urogenitale im Beckenbindegewebe und wird beidseits von den Schenkeln des Musculus levator ani flankiert. Der Musculus puboprostaticus im Ligamentum puboprostaticum fixiert die Lage des Organs, der Abstand zur Symphyse beträgt 1 bis 1,5 cm. Durch das Rektum ist die Vorsteherdrüse distal der Kohlrausch'schen Falte (Plica transversalis media) zu tasten.

Das Organ wird von einer Kapsel aus glatter Muskulatur und straffem Bindegewebe begrenzt und von der viszeralen Beckenfaszie umhüllt. Makroskopisch weist die Prostata einen Apex auf, welcher zum Diaphragma urogenitale zeigt, und eine Basis, die dem Blasenboden anliegt. Die Vorsteherdrüse gliedert sich in drei Lappen, den Lobus medius, den Lobus dexter und den Lobus sinister. Letztere werden dorsal durch den Sulcus medianus unterteilt, vor der Harnröhre werden sie durch den drüsenärmeren Isthmus prostatae verbunden [Sökeland 2001, 31-2].

Die Pars prostatica der Harnröhre wird auf einer Länge von etwa 3,5 cm von der Prostata umschlossen, der Colliculus seminalis bildet die Mündungsstelle der Ductus ejaculatorii in die Urethra. Die Blutversorgung der Prostata erfolgt über Äste der A. vesicalis inferior, der venöse Abfluss über den Plexus venosus prostaticus, der sich aus weiten, muskelarmen Venen zusammensetzt. Die Lymphgefäße leiten die Gewebsflüssigkeit in die regionären Lymphknoten, die Nodi lymphatici iliaci interni et externi, ab. Die Innervation des Organs erfolgt über sympathische und parasympathische Fasern des Plexus nervosus prostaticus.

In unmittelbarer Nachbarschaft der Prostata verlaufen dorsolateral die Nervi erigentes, zu deren Aufgabenbereich auch die Erektion des Penis gehört. Die Schädigung dieser Strukturen und die resultierenden Konsequenzen wie die Harninkontinenz und die erektile Dysfunktion sind mögliche Komplikationen der radikalen Prostatektomie.

Die Vorsteherdrüse setzt sich histologisch aus etwa 30-50 tubuloalveolären Einzeldrüsen zusammen, die in ein Stroma aus Bindegewebe und glatter Muskulatur eingelagert sind. 15-25 Ausführungsgänge münden seitlich des Colliculus seminalis in die Urethra. Die Einzeldrüsen sind nach McNeal in 4 Zonen angeordnet (siehe Tabelle 1). Die Außenzone (periphere Zone, P-Zone) liegt kaudal und peripher und nimmt als eigentlicher Drüsenkörper 75% des Prostatavolumens ein. Hier entstehen 70% aller Karzinome der Vorsteherdrüse [McNeal 1988, 897-906; Sökeland 2002, 30-314]. Das präprostatistisches Segment liegt zylinderförmig zwischen Blasenhalshals und Colliculus seminalis, proximal der Urethrakrümmung. Es umfasst die periurethralen Drüsen und die sog. Transitional- oder Übergangszone (T-Zone). Dieser Bereich ist als Prädilektionsstelle des benignen Prostatahyperplasiesyndroms anzusehen. Die zentrale und die anteriore Zone der Prostata haben für neoplastische Erkrankungen keine wesentliche Bedeutung.



In der folgenden Tabelle ist die zonale Gliederung der Prostata nach McNeal zusammengefasst:

<b>Anteriore Zone</b>	Fibromuskuläres Gewebe ohne glanduläre Strukturen
<b>Zentrale Zone</b>	Ca. 25% des Prostatavolumens Enthält die Ductus ejaculatorii Häufige Lokalisation von entzündlichen Prozessen
<b>Übergangszone</b> (= Transitionalzone) (= T-Zone)	5 - 10% des Prostatavolumens bestehend aus zwei Seitenlappen zusammen mit den Periurethraldrüsen Entstehungsort der BPH (benigne Prostatatahyperplasie)
<b>Periphere Zone</b> (= P-Zone)	75% des Prostatavolumens posteroinferiorer Anteil der Prostata

Tabelle1: Zonale Unterteilung der Prostata nach McNeal

## 1.2 DAS PROSTATAKARZINOM

### 1.2.1 EPIDEMIOLOGIE

#### 1.2.1.1 INZIDENZ

Das Prostatakarzinom (PCa) hat sich zum häufigsten malignen Tumor des Mannes entwickelt und stellt mit einer Mortalität von 29.500 in den westlichen Industrienationen die zweithäufigste tumorassoziierte Todesursache bei männlichen Patienten dar [Hsing 2006, 1388-413; Braun 2005, 1324-31; Rinnab 2005, 1262-76]. Der Häufigkeitsgipfel findet sich in der 7. bis 8. Lebensdekade. Die „American Cancer Society“ prognostiziert für das Jahr 2006 über 234,460 neue Prostatakarzinomfälle, was einen Anteil von 33% an allen neu aufgetretenen Karzinomen bei Männern darstellt [ACS 2006]. Die Inzidenz in Deutschland liegt derzeit bei ca. 40.600 Neuerkrankungen pro Jahr. Dieser Anstieg der Inzidenzrate ist der häufig frühzeitigeren Diagnose des PCa durch Bestimmungen des prostataspezifischen Antigens (PSA) zuzuschreiben, wodurch sich auch die erheblich

angestiegene Rate der Detektion bei jüngeren Männern unter 65 Jahren erklären lässt.

Allerdings ist es heute durch die Messung des Serum-PSA auch möglich, das Prostatakarzinom in den meisten Fällen (> 70 %) in einem organbegrenzten Stadium zu erkennen. Die jährliche Neuerkrankungsrate steigt mit dem Alter stark an, von etwa 20/100.000 bei 55jährigen Männern bis auf mehr als 500/100.000 im Alter zwischen 75 und 85 Jahren. Vor dem 40. Lebensjahr wird der Tumor selten beobachtet [Rinnab 2005, 1262-76].

#### 1.2.1.2 MORBIDITÄT UND MORTALITÄT

Anders als die Inzidenz des latenten Prostatakarzinoms weisen die Morbidität und Mortalität des klinisch manifesten PCa deutliche ethnische und geographische Unterschiede auf. Der kontinuierliche Anstieg der Morbiditätsrate der vergangenen Jahre hängt unter Umständen stark mit den verbesserten diagnostischen Methoden zusammen. Im Moment liegt die Morbidität bei Chinesen bei 1/100.000, in Deutschland beträgt sie 50/100.000 und bei der schwarzen Bevölkerung der USA sogar 65-102/100.000. Die ungleich dazu weitaus geringeren Mortalitätsraten zeigen im Zeitverlauf nur wenige Veränderungen [Hsing 2006, 1388-413].

### 1.2.2 ÄTIOLOGIE

#### 1.2.2.1 ETHNOGRAPHISCHE FAKTOREN UND ERNÄHRUNG

Im Vergleich sind schwarze Amerikaner am häufigsten vom Prostatakarzinom betroffen, die Inzidenzraten liegen beispielsweise 30mal höher als bei Ostasiaten. Der Anstieg der Zahl der Neuerkrankungen bei Asiaten, die in die Vereinigten Staaten auswanderten, lässt einen großen Einfluss von Umweltfaktoren, speziell der Ernährung, vermuten [Hsing 2006, 1388-413]. Der Zusammenhang zwischen der Ernährung und der Tumorentwicklung ist daher Gegenstand zahlreicher Untersuchungen. Epidemiologische Studien ergaben, dass fettreiche und faserarme Kost sowie der Verzehr von gut durchgebratenem Fleisch Auswirkungen auf die Entstehung von Malignomen der Prostata haben [Cross 2005, 11779-84]. Auch die Aufnahme von Calcium bzw. calciumhaltigen Milchprodukten wird als Risikofaktor

diskutiert [Gao 2005, 1768-77]. Der moderate Konsum von Alkohol, vor allem von Rotwein, wird wie bei der koronaren Herzkrankheit als protektiver Faktor diskutiert.

#### 1.2.2.2 GENETISCHE EINFLÜSSE

In letzter Zeit wurde eine familiäre Häufung des PCa gesichert, was auf eine genetische Disposition hinweist. So haben Brüder von Patienten mit einem Prostatakarzinom ein 2-fach erhöhtes Risiko, ebenfalls an diesem Tumor zu erkranken. Wenn zwei oder mehr Verwandte ersten Grades von der Erkrankung betroffen sind, erhöht sich das Risiko auf das 5- bis 11-fache [Gronberg 1997, 552-57]. Schätzungsweise lassen sich etwa 42% des Risikos, an einem Prostatakarzinom zu erkranken, auf genetische Einflüsse zurückführen, darunter fallen individuelle und kombinierte Effekte von seltenen und hochpenetranten Genen, häufigere und weniger penetrante Gene und Gene, die in ihrem Zusammenwirken pathogene Effekte haben.

Mittlerweile wurden zahlreiche genetische Varianten im Androgenmetabolismus bzw. der -biosynthese, im Karzinogenstoffwechsel, bei den DNA-Reparaturmechanismen und bei den Stoffwechselwegen der chronischen Entzündung entdeckt, die Ergebnisse sind jedoch im Einzelnen nicht wegweisend. Bei der Pathogenese des PCa sind Wechselwirkungen zwischen Umwelt- und genetischen Faktoren wahrscheinlicher, für deren nähere Bestimmungen große interdisziplinäre epidemiologische Studien nötig sein werden [Hsing 2005, 1388-413].

#### 1.2.2.3 MEDIZINISCHE UND SEXUELLE RISIKEN

Obwohl die genauen Zusammenhänge und Mechanismen noch nicht zufrieden stellend geklärt werden konnten, ergaben bereits epidemiologische Studien, dass regelmäßige körperliche Aktivität und sportliche Betätigung die Entstehung eines mäßig bis schlecht differenzierten PCa zu hemmen scheinen [Giovannucci 2005, 2538-40]. Sonneneinstrahlung bzw. UV-Strahlung scheint das Erkrankungsrisiko ebenfalls zu senken [Aydin 2005, 2539-2540]. Nach Bassett und seinen Mitarbeitern stellt die Adipositas nicht nur einen Risikofaktor für die Entstehung eines Prostatakarzinoms dar, Männer mit einem Body Mass Index von über 35 kg/m<sup>2</sup>

hätten auch ein deutlich erhöhtes Risiko eines Krankheitsrezidivs im Sinne eines PSA-Neuanstiegs nach radikaler Prostatektomie [Bassett 2005, 1060-65].

Eine, bisher allerdings nicht reproduzierbare, Studie weist darauf hin, dass die Inzidenz des PCa nach Vasektomie zur Schwangerschaftsverhütung signifikant erhöht ist [Healy 1993, 2620].

### 1.2.3 KARZINOGENESE

Die klassischen Theorien der Karzinogenese beschreiben die Tumorenstehung als das Zusammenwirken von Einzelvorgängen. Der Übergang einer gesunden in eine entartete Zelle erfolgt stufenweise:

Auf zellulärer Ebene ist eine strukturelle Veränderung der Chromosomen durch Mutationen der DNA Voraussetzung für die Tumorenstehung. Zum auslösenden Ereignis, der Initiierung, kann es sowohl durch Umweltfaktoren als auch durch Erbfaktoren kommen. Gleiches gilt auch für den Grad der Tumorpromotion.

Gene mit der Potenz, Tumorenstehung auszulösen (Onkogene), die den Zellzyklus beeinflussen, und solche, die die zelluläre Signalübertragung beeinträchtigen können, sind wahrscheinlich für den Vorgang der Transformation von entscheidender Bedeutung.

Durch sie erhalten die Zellen das Potential für unbegrenztes Wachstum in Gewebekulturen und sind entkoppelt von Kontrollmechanismen. An der Tumorenstehung sind wahrscheinlich zahlreiche Onkogene beteiligt.

Die transformierte Zelle erhält dadurch normalen Zellen gegenüber einen Selektionsvorteil. Es gibt daher Grund zu der Annahme, dass alle Tumoren klonaler Herkunft sind und somit die Tumorenstehung auf Veränderungen einer einzelnen Zelle zurück zu führen ist. Durch die Analyse der Karyotypen von Malignomen können jedoch häufig zahlreiche Untergruppen oder Klone von Tumorzellen identifiziert werden. Dies spiegelt sich in Aberrationen der chromosomalen Replikation und Mitose wieder. Es kann zum Überschuss oder Verlust von Chromosomenfragmenten oder zu chromosomalen Rearrangements kommen. Diese Fehlentwicklung erklärt die Variabilität der Karyotypen und Markerchromosomen, die in verschiedenen Klonen derselben Krebsgeschwulst gefunden werden. Diese klonale Evolution oder Gendrift führt zu weiteren Veränderungen der Zellphysiologie und zur weiteren Selektion. Bestimmte Selektionsmerkmale der Zellklone führen zur

Herausbildung einer dominierenden Zellpopulation innerhalb eines bestimmten Tumors. Tumoren bestehen also meist aus einer Zusammenballung von Zellklonen, die relative Wachstumsvorteile besitzen. Auch für die Zellen einer Metastase gelten in ihrer neuen Umgebung die Bedingungen der klonalen Evolution und Selektion. Sie können also Fähigkeiten erwerben, die die Zellen des ursprünglichen Tumors nicht besaßen [Klein 1991, 1-9].

#### 1.2.4 TUMORBIOLOGIE DES PROSTATAKARZINOMS

##### 1.2.4.1 ARTEN UND DIFFERENZIERUNGSGRAD

Über 95% der Prostatumoren sind Adenokarzinome, d.h. maligne Tumoren, die aus Zellen des Drüsenepithels der Vorsteherdrüse hergegangen sind. Sie können aus mehr oder weniger differenzierten Zellen bestehen und weichen somit in unterschiedlichem Maße vom normalen Prostatagewebe ab. Ein hoch differenziertes Adenokarzinom weist deutlich ausgebildete Drüsen auf, in einem niedrig differenzierten Karzinom sind hingegen nur wenige oder keine Drüsenstrukturen mehr zu erkennen [McNeal 1988, 897-906].

Der Differenzierungsgrad eines Tumors ist deshalb von Bedeutung, weil seine Therapierbarkeit direkt davon abhängt. Patienten mit hoch differenzierten Tumoren haben in aller Regel eine günstigere Prognose als solche, deren Neoplasien in ihrer Gewebestruktur stark vom Normalorgan abweichen. Je mehr die Tumorzellen denen eines gesunden Prostatagewebes gleichen, desto abhängiger sind sie beispielsweise von Androgenen. Mit zunehmender Entdifferenzierung verlieren die Tumorzellen ihre Hormonsensibilität und wachsen androgenunabhängig. Bei der Mehrzahl der Prostatakarzinome handelt es sich um niedrig differenzierte Adenokarzinome mit holzartiger Konsistenz beim digital-rektalen Palpationsbefund. Selten werden auch Sarkome oder Metastasen anderer Tumoren in der Prostata diagnostiziert.

#### 1.2.4.2 LOKALE UND SYSTEMISCHE AUSBREITUNG DES PROSTATAKARZINOMS

Die Ausbreitung des Tumors erfolgt durch infiltratives Wachstum zunächst innerhalb der Prostata, später kommt es zum Befall der Samenblasen und des Beckenbindegewebes, relativ selten werden auch das Rektum, die Harnblase oder die Urethra infiltriert.

Die Metastasierung kann primär über die Lymphabflusswege in die iliakalen und in die Obturatoriuslymphknoten erfolgen. Die hämatogene Streuung führt vor allem zu Knochenmetastasen, hierbei ist in erster Linie das Achsenskelett betroffen [Hall 2006, 661-72; Even-Sapir 2006, 287-297; Smith 2006, 136-39]. Weiterhin kann es beispielsweise zum Befall von weiter entfernten Lymphknoten, der Lunge, der Leber, des Gehirns und der Haut kommen. Auch andere Lokalisationen wie z.B. die Orbita wurden beschrieben [Kattah 1993, 1711-15; Carriere 1982, 402-6].

#### 1.2.5 DIAGNOSTIK

##### 1.2.5.1 KLINISCHES BILD

In kurablen Frühstadien zeigen die an einem Prostatakarzinom erkrankten Patienten gewöhnlich keine spezifischen Symptome. Bei einer Größenzunahme des Tumors wird das Beschwerdebild durch eine obstruktive und irritative Miktions symptomatik wie bei der benignen Prostatahyperplasie geprägt. Neben Pollakisurie, Nykturie, Dysurie und der Abschwächung des Harnstrahls kann es, wenn auch seltener, ebenfalls zu Hämaturie und Hämospemie kommen.

In ca. 50% der Fälle findet sich bei der ersten Diagnosestellung ein kapsel-überschreitender oder metastasierter Tumor [Noldus 2000, 74-78]. Bei ca. 30% der Patienten mit klinisch organbegrenztem Tumor findet sich eine Metastasierung in die regionären Lymphknoten [Catalona 1991/1993, 1156-61/948-54]. Eine typischerweise initial meist unilaterale Obstruktion des oberen Harntraktes tritt in etwa 10% der Fälle auf, als Komplikation kann sich eine Harnstauung der Nieren bis hin zur Urämie ergeben. Weiterhin finden sich zum Zeitpunkt der ersten Diagnosestellung Hämaturie, in 11% der Fälle bereits Metastasensymptome wie lokalisierte oder diffuse Knochenschmerzen, die vor allem die Brustwirbelsäule (BWS) und die Lendenwirbelsäule (LWS) betreffen, oder aber Ödeme der unteren Extremität oder des Skrotums durch pelvinen Lymphknotenbefall.

In sehr weit fortgeschrittenen Stadien können allgemeine Tumorzeichen wie Anämie oder Kachexie die Erkrankung komplizieren. Die häufigsten Symptome sind in Relation zum Tumorstadium in Tabelle 2 dargestellt.

Diagnose wg. Erstsymptomatik	T1/T2 N0 M0 [%]	T3/T4 N0 M0 [%]	N+ und/oder M+ [%]
Dysurie (53,1%)	33,2	44,3	22,5
Hämaturie (2,5%)	30,3	49,4	20,3
Knochenschmerz (3,6%)	2,6	6,9	90,5
Unspez. Symptome (4,2%)	39,8	36,9	23,3
TUR (4,8%)	70,9	20,2	8,9
Klein. Auffälligkeit (2,5%)	39,5	42,0	18,5
Vorsorge (29,3%)	45,0	45,5	9,5
Gesamt	37,8	41,9	20,3

Tabelle 2: Erstsymptomatik und Tumorstadium des PCa [Daten des Tumorregisters München 1997]

#### 1.2.5.2 DIGITALE REKTALE UNTERSUCHUNG ( DRU )

Die digitale rektale Untersuchung der Prostata ist unerlässlicher Bestandteil und Grundlage der klinischen Diagnostik des PCa. Dabei sollen neben der Prostata auch Sphinkertonus, hämorrhoidale Veränderungen und die Mukosa der Ampulla recti beurteilt werden. Bei der Palpation der Prostata ist insbesondere auf deren Abgrenzbarkeit, Größe, Symmetrie, Konsistenz, Oberfläche, Verschieblichkeit der Rektummukosa und Druckschmerzhaftigkeit zu achten. Indurierte Areale, isolierte Knoten oder höckrige Veränderungen der Oberfläche der Organs bis hin zur tumorösen Umwandlung des gesamten Prostata sind hierbei als karzinomverdächtig anzusehen. Da aber bei der DRU nur der dorsale Anteil der Vorsteherdrüse palpiert und beurteilt werden kann und ca. 80 % der Karzinome der digital rektalen Beurteilung entgehen, ist der Beitrag dieser Untersuchung zur Diagnose und zum Staging des PCa oft nicht zuverlässig [Rinnab 2005, 1262-76]. Die transrektale Prostatastanzbiopsie sollte bei suspektem Palpationsbefund bzw. bei unauffälligem Tastbefund in Verbindung mit einer Erhöhung des PSA-Wertes die Diagnose sichern.

### 1.2.5.3 PROSTATASPEZIFISCHES ANTIGEN ( PSA )

Das prostataspezifische Antigen ist ein für die Vorsteherdrüse gewebsspezifisches sekretorisches Glykoprotein mit Wirkung einer Protease und einem Molekulargewicht von etwa 30.000 Dalton, das in den epithelialen Deckzellen der Acini und Ductuli prostatici gebildet wird. Zusammen mit weiteren Substanzen bewirkt es die Verflüssigung des Spermas nach der Ejakulation. Die Expression des PSA wird genetisch reguliert und von Testosteron bzw. Dihydrotestosteron stimuliert. Ein Mangel an Testosteron, z.B. nach Kastration bzw. Androgenablation, senkt die PSA-Konzentration im Serum, es sollte also bei ihrer Interpretation auch eine eventuelle Therapie einer bestehenden BPH mit 5 $\alpha$ -Reduktasehemmern nicht außer Acht gelassen werden.

PSA wird zu den humoralen Tumormarkern der Gruppe 1 (vom Tumor produziert) gezählt, ist aber eigentlich kein klassischer Tumormarker, da es nicht nur in maligne entarteten Zellen exprimiert wird. Seine Bestimmung ist aber bei der Diagnostik des PCa unerlässlich [Stenman 1991, 222-26].

Die Spezifität des PSA-Tests liegt bei ca. 97%, die Sensitivität bei etwa 70% [Hölzl 1995, 1353-63]. Serumspiegel unter 4 ng/ml gelten als normal, abhängig von den Testverfahren, die zur Bestimmung der PSA-Konzentration verwendet werden, wurde jedoch bereits in zahlreichen Zentren der Cut-off auf 3 bzw. 2,5 ng/ml herabgesetzt. Werte zwischen 4 und 10 ng/ml definieren einen Graubereich, wobei zwischen 25 und 30% der Patienten mit PSA-Werten in diesem Bereich ein Karzinom aufweisen. Bei Werten über 10 ng/ml steigt der Prozentsatz der Prostatakarzinome von 60% auf 100% bei sehr hohen Werten. Der diagnostische Nutzen der PSA-Bestimmung zeigt sich darin, dass 30-40% der Patienten mit PCa und erhöhtem PSA-Wert bei der DRU keinen Befund haben [Catalona 1993, 948-54].

Eine Erhöhung der PSA-Konzentration im Serum kann sich z.B. ebenfalls bei der benignen Prostatahyperplasie, bei akuten und chronischen Prostatitiden, nach Harnverhalt, bei Trägern von Dauerkathetern oder nach Manipulationen in der prostatistischen Harnröhre finden. Zur Erhöhung der Spezifität wurden in den letzten Jahren verschiedene Verfahren zum Nachweis und zur Evaluation entwickelt (siehe unten).



Das prostataspezifische Antigen (PSA) ist sensitiver als die digitale rektale Untersuchung (DRU) [Woolf 1995]. Das PSA erhöht insbesondere in Kombination mit der DRU die Neuentdeckungsrate auf das etwa 4-fache [Catalona 1993, 948-54].

Andererseits liegt die Rate der falsch positiven Vorsorgeuntersuchungen bei Verwendung dieser Kombination bei 40-70%, je nach Grenzwert für das PSA, und die Morbidität durch Folgeuntersuchungen, besonders auch die damit verbundenen Kosten sind nicht zu vernachlässigen. Darüber hinaus werden auch einige „insignifikante“ Karzinome entdeckt, die für das Leben des Patienten keine Bedrohung darstellen [Catalona 1991/1993, 1156-61/948-54]. Bei einem PSA-Wert zwischen 4 und 10 ng/ml besteht eine starke Überlappung der Werte von Patienten mit benigner Prostatahyperplasie (BPH) und mit PC.

Vier Entwicklungen sollen in diesem Bereich die diagnostische Genauigkeit verbessern:

#### PSA im Zeitverlauf ( PSA-Velocity, PSAV )

Da die PSA-Werte direkt mit dem Volumen des Prostataepithels korrelieren, kann die Wachstumsgeschwindigkeit von benignem und malignem Prostatagewebe durch serielle Messung des PSA-Verlaufes abgeschätzt werden. Ein Anstieg von mehr als 0,75 ng/ml pro Jahr weist auf ein Prostatakarzinom hin [Carter 1992, 2215-20]. Einschränkend ist allerdings zu sagen, dass, wie bei immunologischen Analyseverfahren üblich, die Werte bei mehrfacher Bestimmung derselben Serumprobe um ca. 5% schwanken und dass bei Verwendung unterschiedlicher Analyseverfahren Abweichungen beobachtet werden, die weit über dem oben angegebenen Wert liegen. Bei Bestimmung der PSAV ist daher zu fordern, dass mindestens 3 Werte im Verlauf eines Jahres vorliegen, die aus demselben Labor mit demselben Analyseverfahren stammen.

### PSA-Dichte ( PSA-Density, PSAD )

Hierunter ist der Quotient aus PSA-Konzentration und sonographisch bestimmtem Prostatavolumen zu verstehen. Ein Wert von mehr als 0,15 ng/ml pro ccm Prostatavolumen weist auf ein mögliches Prostatakarzinom hin. Diese Technik ist von der Genauigkeit der sonographischen Volumenbestimmung abhängig. Die besten Ergebnisse werden hier bei der Anwendung der transrektalen Sonographie (TRUS) und der planimetrischen Ausmessung erzielt.

### Altersabhängige PSA-Grenzwerte

Der PSA-Wert steigt mit zunehmendem Lebensalter an. Die Berechnung der 95%-Perzentile ergibt altersabhängige Grenzwerte. Hierdurch wird die Sensitivität bei jüngeren Patienten erhöht, bei denen es gerade wegen der langen Lebenserwartung darauf ankommt, die Frühstadien zu erkennen und mit kurativer Zielsetzung zu behandeln. Bei älteren Patienten wird die Spezifität erhöht und damit werden oft unnötige Folgeuntersuchungen vermieden. Ob durch die niedrigere Sensitivität in höherem Lebensalter Karzinome in kurativen Stadien übersehen werden und trotz geringerer Lebenserwartung hieraus eine Einschränkung der Überlebenszeit oder Lebensqualität erfolgt, werden prospektive Studien zeigen.

### Quotient von freiem und gesamtem PSA (Q-PSA)

PSA liegt im Serum überwiegend an Alpha-1-Antichymotrypsin (ACT) gebunden vor, der Anteil des an ACT gebundenen PSA erhöht sich mit steigenden PSA-Konzentrationen. Patienten mit Prostatakarzinom weisen einen signifikant höheren Anteil an PSA-ACT auf als Patienten mit BPH [Stenman 1991, 222-226]. Der Q-PSA bei Patienten mit reiner BPH liegt im Mittel bei 0,30 (30% des PSA in freier Form, 70% an ACT gebunden), bei Patienten mit lokalisiertem PCa bei 0,15 (15% des PSA in freier Form). Ein Grenzwert von kleiner als 0,18 scheint auf das Vorliegen einer malignen Neoplasie hinzuweisen. Weitere Untersuchungen haben gezeigt, dass Q-PSA bei einem Gesamt-PSA von < 10ng/ml die Sensitivität um das 3fache erhöht, wenn ein Grenzwert verwendet wurde, der für beide Tests jeweils eine Spezifität von 95% aufweist. 0,18 als Grenzwert für Q-PSA kann nur als grobe Richtlinie gelten. Dieser Wert ist stark vom Analyseverfahren und von der Zielsetzung des behandelnden Urologen abhängig.

Bei Anwendung höherer Grenzwerte für das Q-PSA oder niedrigerer Werte für das Gesamt-PSA wird häufiger die Indikation zur Biopsie gestellt, die Biopsien sind häufiger negativ, aber insgesamt werden mehr Prostatakarzinome diagnostiziert und hier insbesondere Frühstadien, da die Tumorstadien gut mit den PSA-Werten korrelieren. Die Festlegung der Grenzwerte sollte also individuell auch unter Berücksichtigung des verwendeten Analyseverfahrens erfolgen.

PSA-Wert	pN/M Status	N0/M0 n = 470	N1/M0 n = 52	N>1/M0 n = 40	M1 n = 44	Σ
< 4 n = 83	13,7 %	97,6	2,4	0,0	0,0	100
< 10 n = 129	21,3 %	87,6	7,0	3,1	2,3	100
< 20 n = 143	23,6 %	88,1	6,3	4,9	0,7	100
< 50 n = 143	23,6 %	75,5	14,7	8,4	1,4	100
≥ 50 n = 108	17,8 %	38,9	10,2	15,7	35,2	100
Σ n = 606	(100 %)	77,6	8,6	6,6	7,3	

Tabelle 3: Korrelation von PSA-Wert und Tumorstadium [Tumorregister München 1997]

Zusammenfassend kann festgestellt werden: Obwohl eine Senkung der Mortalität durch Vorsorgeuntersuchungen bisher nicht gesichert ist, empfehlen die American Cancer Society, die American Urological Association und das American College of Radiology eine jährliche Untersuchung mit DRU und PSA, bei Familienanamnese von PCa oder bei Afroamerikanern schon früher. Es sollte hinzugefügt werden, dass die Empfehlung nur vom 50. bis zum 75. Lebensjahr gilt, bei Familienanamnese eines PCa schon ab dem 40. Lebensjahr.

#### 1.2.5.4 TRANSREKTALER ULTRASCHALL ( TRUS )

Die transrektale Sonographie ist bei der Diagnostik des Prostatakarzinoms neben der DRU ein überaus wichtiger Parameter, durch sie kann die weitere Klärung eines Verdachteten erfolgen. Biplanare Ultraschallsonden mit hoch auflösender Frequenz (5-7,5 MHz) erlauben eine präzise Beurteilung des sonographischen Musters des Gewebes, eine Volumenbestimmung sowie eine Verlaufsüberwachung bei laufender Therapie. Maligne Tumoren der Prostata zeigen sich typischerweise (75 %) als hypoechogene Zonen, dieses Bild präsentiert sich jedoch nicht immer.

Bei der Biopsie ausschließlich dieser Bereiche würden mindestens 25 % der Karzinome nicht erfasst, jedoch lässt sich in der Hand des erfahrenen Untersuchers eine extrakapsuläre Ausbreitung des PCa mit einer Sensivität zwischen 58 % und 86% voraussagen [Loch 2004, 1377-84; Rifkin 1991, 494-95]. Der TRUS ist aufgrund seiner zu geringen Sensivität und Spezifität der DRU und der Bestimmung des PSA als Diagnostikum unterlegen und daher nicht als alleiniges Untersuchungsverfahren geeignet. Allerdings kommt ihm bei der Volumetrie und bei der Steuerung der Stanzbiopsie eine besondere Bedeutung zu.

#### 1.2.5.5 PROSTATASTANZBIOPSIE

Wird im Rahmen der DRU ein suspekter Tastbefund erhoben und/oder bei der Bestimmung des PSA-Wertes eine Konzentration über 4ng/ml bzw. bei Verlaufskontrollen ein Anstieg des Serumwertes ermittelt, sollte zur definitiven Klärung eine transrektale und nach Möglichkeit ultraschallgesteuerte Stanzbiopsie der Prostata erfolgen: aus den Seitenlappen werden je drei bis sechs Gewebezylinder aus der peripheren Zone entnommen und entsprechend der Lokalisation mit „apikal“, „zentral“ und „basal“ bezeichnet. Gewöhnlich wird ein standardisiertes Biopsieset mit einer 18-Gauge-Nadel verwendet. Das Feinnadelbiopsat muss anschließend von einem mit diesem Untersuchungsgut erfahrenen Pathologen beurteilt werden. Die Sextantenbiopsie, die lange als der „Goldstandard“ galt, hat eine Sensivität von 50 – 85 %. Die hierauf neu entwickelten Biopsiestrategien, die mit einer Erhöhung der Biopsiezahlen auf 12, 14 oder sogar 18 Stenzen verbunden sind, haben nicht zu einer signifikanten Steigerung der Prostatakarzinomerkennungsrate geführt [Naughton 2000, 388-92; Cornud 1997, 709-15]. Als eventuelle Komplikationen der Untersuchung sind neben der akuten Prostatitis auch Hämospemie, Hämaturie, rektale Blutungen und der Harnverhalt zu nennen. Zur Infektionsvorbeugung ist am Vorabend der Punktion ist eine 3tägige antibiotische Prophylaxe einzuleiten, beispielsweise mit hochdosierten Gyrasehemmern.

#### 1.2.5.6 KNOCHENSZINTIGRAMM

Aufgrund der meist ossären Metastasierung des Prostatakarzinoms ist das Knochenszintigramm im Moment die wichtigste Untersuchung zur Entdeckung bzw. zum Ausschluss von Fernmetastasen dieses Malignoms. Skelettmetastasen werden aufgrund des lokal gesteigerten Mineralstoffwechsels mit Hilfe von knochenaffinen Radionukleotiden erfasst. Die Szintigraphie ist dabei zum Nachweis einer Beteiligung des passiven Bewegungsapparates wesentlich empfindlicher als die röntgenologische Skelettuntersuchung [McGregor 1978, 178-81].

Bei PSA-Werten < 10ng/ml liegt das Risiko einer Knochenmetastasierung bei ca. 1%. Deshalb ist bei PSA-Werten in diesem Bereich ein Knochenszintigramm zum präoperativen Staging nicht obligat. Bei Werten über 15-20ng/ml und oder bei Knochenschmerzen des Patienten ist die Skelettszintigraphie das Diagnostikum des ersten Wahl [Jana 2006, 51-72]. Bei fraglicher Anreicherung kommen differentialdiagnostisch auch Frakturen oder reaktiv entzündliche Veränderungen in Betracht. Gegebenenfalls muss der Befund durch konventionelle Röntgenzielaufnahmen weiter abgeklärt werden.

#### 1.2.5.7 COMPUTERTOMOGRAPHIE (CT) UND MAGNETRESONANZTOMOGRAPHIE (MRT) DES BECKENS

Aufgrund der geringen Weichteilauflösung hat die Computertomographie keine ausreichende Sensitivität in der Diagnostik des Prostatakarzinoms. Auch die Möglichkeit der Verwendung dieses bildgebenden Verfahrens bei der Stadienfestlegung des PCa ist aufgrund der geringen Genauigkeit in der Beurteilung der Organüberschreitung des Tumors begrenzt. Hricak und Yu haben für die Erkennung eines extrakapsulären Wachstums eine Sensitivität von 24 % und 69 % für eine Samenblaseninfiltration gezeigt [Hricak 1987, 331-336; Yu 2000, 59-85]. Sensitivität und Spezifität hinsichtlich pelviner Lymphknotenmetastasen sind aber gering.

Die Lymphknoten sind mit der bildgebenden Diagnostik im kleinen Becken nur sehr unsicher zu erfassen und zu beurteilen. Entzündliche Veränderungen lassen sich zumeist nicht sicher von metastasensuspekten Befunden abgrenzen.

Auch viel versprechende Ergebnisse bei der Untersuchung der Kombination von CT und CT-gesteuerter Feinnadelbiopsie konnten dieser Technik bisher keine bedeutende Rolle in der Routineanwendung beim lokalen Staging im Frühstadium eines PCa einräumen [Oyen 1994, 309-10]. Derzeit ist der Einsatz der CT lediglich für die Diagnostik von Fernmetastasen relevant.

Die Magnetresonanztomographie (MRT) ist aufgrund der Abbildung in mehreren Ebenen und aufgrund des höheren Weichteilkontrasts als etwas sensitiver einzustufen. Die Prostata und ihre anatomische Nachbarschaft können mit hoher morphologischer Auflösung zur Darstellung gebracht werden. Gerade die T2-gewichtete Abbildung des Organs führt zu einer guten Abgrenzbarkeit der zonalen Unterteilung (siehe oben). Prostatakarzinome kommen im Gegensatz zum gesunden Gewebe der peripheren Zone zu einer hypodensen Darstellung.

Die Durchführung einer MRT kann vor allem dann zum Nachweis eines Prostatakarzinoms erwogen werden, wenn bei erhöhten PSA-Werten wiederholte Stanzbiopsische Gewebeentnahmen keine Klärung erbracht haben. Ferner kann diese Methode eine genauere Abgrenzung bei der Differentialdiagnostik (z.B. Prostatitis, Fibrose oder PIN) erbringen. Allerdings sollte diese Untersuchung frühestens 4 Wochen nach einer Prostatabiopsie erfolgen, da postinterventionelle Blutungen eine Beurteilung durch den Radiologen erheblich erschweren können [Nicolas 1994, 319-26; Tempany 1991, 107-12; Brassell 2005, 163-6]. Weitere Perspektiven zur Verbesserung der Sensitivität bieten die kontrastmittelunterstützte dynamische MRT und die MR-Spektroskopie (siehe unten).

#### 1.2.6 PATHOLOGIE

Formen des Prostatakarzinoms [Helpap 1985, 156-159]

Beim *klinisch manifesten Karzinom* handelt es sich um ein durch rektale Palpation klinisch diagnostiziertes Prostatakarzinom, das durch Aspirations- bzw. Stanzbiopsie oder operative Verfahren bestätigt wird.

Das *latente Prostatakarzinom* ist zu Lebzeiten des Patienten klinisch nicht manifest geworden, sondern wird erst durch die Obduktion gefunden bzw. verifiziert. Latente Karzinome sind in hohem Lebensalter besonders häufig, histologisch zumeist hoch differenziert, mit niedrigem Malignitätsgrad.

Das *okkulte Karzinom der Prostata* manifestiert sich primär durch metastatische Absiedlungen des Karzinoms bei asymptomatischen Patienten, bei denen auch die DRU unauffällig war. Eine häufige Lokalisation ist der Virchow-Lymphknoten.

Das *inzidentelle Karzinom* ist klinisch stumm. Es wird in einem TURP- oder Ektomiepräparat einer Prostatahyperplasie zufällig histologisch entdeckt. Die Häufigkeit dieses Befundes hängt von der Ausdehnung der Resektion (TURP), vor allem aber auch von der Methode der histologischen Aufarbeitung ab.

Die klassische Einteilung der Formen des Prostatakarzinoms nach Helpap hat in der PSA-Ära deutlich an Aktualität verloren. Aufgrund der Möglichkeit der Bestimmung des prostataspezifischen Antigens im Serum werden Formen wie das latente oder das okkulte PCa heute nur noch selten angetroffen. Auch das inzidentelle Prostatakarzinom, das im Rahmen einer transurethralen Resektion der Prostata oder einer Adenomenuklation diagnostiziert wird, setzt den Fall voraus, dass im Vorfeld der Eingriffe eine Bestimmung des PSA-Spiegels keine suspekten Werte ergeben bzw. nicht stattgefunden hat. So könnte das Vorliegen eines schlecht differenzierten oder nicht differenzierten PCa, dessen Zellen die Fähigkeit zur PSA-Synthese eingebüßt haben, für eine zufällige Entdeckung im Rahmen der genannten Eingriffe verantwortlich sein.

## 1.2.7 HISTOLOGISCHE DIFFERENZIERUNG UND KLASSIFIZIERUNG DES PROSTATAKARZINOMS

### 1.2.7.1 GRADING

Die Bestimmung des Malignitätsgrades von Prostatakarzinomen hat das Ziel, Korrelationen zu klinischen Verläufen aufzuzeigen. Sie bildet somit einen wichtigen prognostischen Faktor der Erkrankung und hilft dem Behandelnden bei der Entscheidung für die jeweils angemessene Therapieform.

Drei wichtige Systeme sind gebräuchlich, die Gleason-Klassifikation, die Mostofi-Klassifikation und das Grading nach dem Pathologisch-urologischen Arbeitskreis.

### Gleason-Score

Dieses von Gleason 1966 konzipierte Schema berücksichtigt nur den Grad der glandulären Differenzierung und die Beziehung der Drüsen zum Stroma bei geringer Vergrößerung. Zellbiologische Merkmale wie beispielsweise nukleäre Anaplasie haben hier keine Bedeutung. Das System beinhaltet 5 verschiedene histologische Muster, die der folgenden Tabelle zu entnehmen sind:

<b>Gleason 1</b>	Umschriebene Knoten von einheitlichen, einzelnen, eng gepackten und glatt begrenzten Drüsen
<b>Gleason 2</b>	Drüsen eher locker angeordnet, aber immer noch umschrieben. Minimale Ausbreitung der neoplastischen Drüsen in das umgebende Stroma
<b>Gleason 3</b>	Tumor infiltriert das umgebende Prostatagewebe. Die Drüsen variieren erheblich in Größe und Gestalt, sind aber abgrenzbare Einheiten
<b>Gleason 4</b>	Die Drüsen sind nicht länger einzeln und abgegrenzt, sondern scheinen verschmolzen mit unregelmäßigen Grenzen
<b>Gleason 5</b>	Aufhebung der glandulären Differenzierung. Die Tumoren bestehen aus soliden Nestern, Strängen oder Einzelzellen

Tabelle 4: Gleason-Score

Da viele Tumoren multifokal wachsen und verschiedene Grade aufweisen, werden die Grade des größten und zweitgrößten Tumorareals addiert und als kombinierter Gleason Grad (bzw. Gleason Summe) angegeben. Der addierte Gleason-Grad reicht von 2 (1 +1) bis 10 (5 +5). Die folgende Abbildung zeigt eine schematische Übersicht der histologischen Befunde:



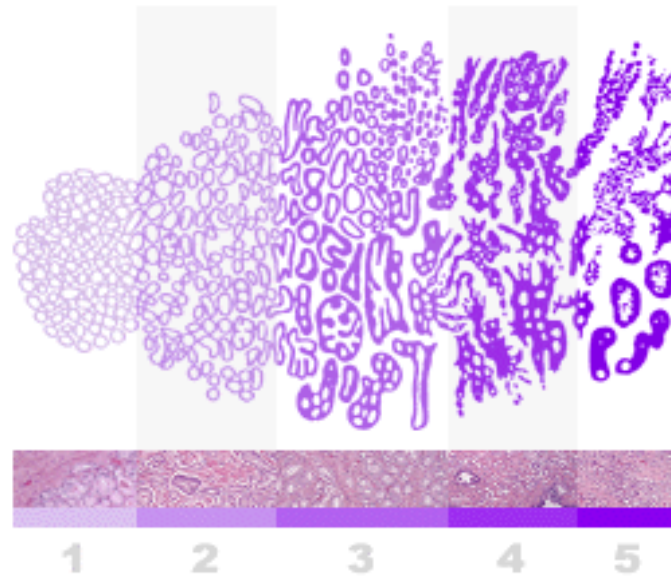


Abbildung 1: Gleason-Score; Schema der Histologie

Im Falle einer nicht bekannten Histologie bzw. fehlender Möglichkeit zur Nachklassifikation wird das Präparat als Gx bezeichnet [Epstein 2006, 57-9].

### WHO-System

Das Grading-System des Prostatakarzinoms bewertet und beurteilt das histologische Stadium nach der Drüsenarchitektur bzw. der Drüsendifferenzierung (A) und nach der Kernaplasie (B). Die Gesamtbeurteilung richtet sich nach den jeweils ungünstigsten Graden von A und B. Die folgende Tabelle 5 zeigt das System im Detail.

<b>A</b>	<b>Beurteilung nach der Drüsenarchitektur</b>
G1	einfache Drüsen, z. T. papilläre Strukturen
G2	Drüsenverschmelzung und kribriforme Muster
G3	abortive oder fehlende Drüsenbildung
<b>B</b>	<b>Beurteilung nach der Kernaplasie</b>
G1	gering
G2	mäßig
G3	stark
<b>C</b>	<b>Gesamtbeurteilung</b>
	Einteilung nach dem ungünstigsten Grad von <b>A</b> und <b>B</b> z.B. <b>A</b> = G1 und <b>B</b> = G2 ergibt Grading G2

Tabelle 5: WHO-Klassifikation des Differenzierungsgrades eines PCa  
[nach Mostofi und Mitarbeitern (1980), WHO International Histologica Classification, No. 22, WHO, Genf]

### Grading des Prostatakarzinoms nach Vorschlag des pathologisch-urologischen Arbeitskreises „Prostatakarzinom“

Dieses kombinierte, histologische Malignitätsgrading berücksichtigt in einem Punktesystem sowohl das Wachstumsmuster bzw. die Architektur des Tumorgewebes als auch den Grad der Kernaplasie. Die beiden Merkmale werden getrennt bestimmt entsprechend der Summe ihrer Beurteilungsziffern in einer Punkteskala einem Malignitätsgrad zugeordnet. Diese Kombination aus histologischem und zytologischem Grading hat sich für die Prognosestellung als sehr bedeutsam erwiesen:

Berücksichtigte Kriterien	Bewertungsziffern		
	gering	mäßig	stark
Mittlere Kerngröße	1	2	3
Kerngrößenvariabilität	1	2	3
Mittlere Nukleolengröße	1	2	3
Nukleolenvariabilität	1	2	3
Zell- und Kerndissoziation	1	2	3
Kernordnung	1	2	3
Summe der Bewertungsziffern	Malignitätsgrad		
<b>6 – 10</b>	<b>G1</b>		
<b>11 – 14</b>	<b>G2</b>		
<b>15 – 18</b>	<b>G3</b>		

Tabelle 6: Grading des Prostatakarzinoms (Pathologisch-urologischer Arbeitskreis)

#### 1.2.7.2 STAGING

Neben dem Grading des Tumors sind die Ausbreitung des Karzinoms, aber auch die Infiltration benachbarter Strukturen wie der Samenblasen und der metastatische Befall der regionären Lymphknoten für die Therapieplanung und die Prognose entscheidend. In den letzten Jahren haben sich als Klassifikationssysteme das TNM-System der „Unio Internationalis Contra Cancrum (UICC)“ und das ABCD-System der „American Joint Commission (AJC)“ durchgesetzt:

<b>TNM – Klassifikation der UICC von 2002, 6. Auflage</b>
---

<b>T</b>	<b>Primärtumor</b>
TX	Primärtumor kann nicht beurteilt werden
T0	Kein Anhalt für Primärtumor
T1	Klinisch nicht erkennbarer Tumor, nicht zu palpieren, nicht durch bildgebende Verfahren zu erkennen
T1a	Tumor ist zufälliger histologischer Befund (inzident) in 5% oder weniger des resezierten Gewebes
T1b	Tumor ist zufälliger histologischer Befund (inzident) in mehr als 5% des resezierten Gewebes
T1c	Tumor durch Nadelbiopsie identifiziert (z.B. weil ein erhöhter PSA-Serumspiegel vorlag)
T2	Tumor auf Prostata begrenzt
T2a	Tumor befällt die Hälfte eines Lappens oder weniger
T2b	Tumor befällt mehr als die Hälfte eines Lappens
T2c	Tumor befällt beide Lappen (zu T2: Wird Tumorgewebe durch Nadelbiopsie in einem oder beiden Lappen gefunden, ist aber nicht tastbar oder über bildgebende Verfahren nicht zu erkennen, so ist er als T1c zu klassifizieren)
T3	Tumor hat die Prostatakapsel durchbrochen
T3a	Uni-/bilateraler Kapseldurchbruch
T3b	Tumor befällt die Samenblase(n) (zu T3: Infiltration des Apex prostatae oder in die Prostatakapsel hinein, aber nicht hindurch, wird nicht als T3, sondern als T2 klassifiziert)
T4	Tumor ist fixiert oder infiltrierte Nachbarstrukturen wie Blasen Hals und/oder M. sphincter externus und/oder Rektum und/oder Levator-Muskeln und/oder ist an der Beckenwand fixiert (nicht die bei T3 aufgeführten Samenblasen)

<b>N</b>	<b>Regionäre Lymphknoten</b>	
	NX	Regionäre Lymphknoten nicht zu beurteilen
	N0	Keine regionären Lymphknotenmetastasen
	N1	Metastase in solitärem regionären Lymphknoten, 2 cm oder weniger in größter Ausdehnung
	N2	Metastase in solitärem Lymphknoten, mehr als 2 cm, aber nicht mehr als 5 cm in größter Ausdehnung, oder in multiplen regionären Lymphknoten, keine mehr als 5 cm in größter Ausdehnung
	N3	Metastase(n) in regionären Lymphknoten, mehr als 5 cm in größter Ausdehnung

<b>M</b>	<b>Fernmetastasen</b>	
	MX	Das Vorliegen von Fernmetastasen kann nicht beurteilt werden
	M0	Keine Fernmetastasen
	M1	Fernmetastasen vorhanden
	M1a	Metastase(n) in nicht regionären Lymphknoten
	M1b	Knochenmetastase(n)
	M1c	andere Lokalisation(en)

<b>G</b>	<b>Differenzierungsgrad des Tumors</b>	
	GX	Differenzierungsgrad nicht bestimmbar
	G1	gut differenziert
	G2	mäßig differenziert
	G3-4	schlecht differenziert

Tabelle 7: TNM-Klassifikation des Prostatakarzinoms (UICC 2002, 6. Auflage)

### Amerikanische Klassifikation des AJC

<b>A</b>	Kein Tumor tastbar, entdeckt bei einer transurethralen Prostataresektion, Prostata-Adenomektomie oder beim Screening (inzidentes Ca)
A1	Fokales Karzinom
A2	Multifokales bzw. diffuses Karzinom
<b>B</b>	Tastbarer, auf die Prostata begrenzter Tumor
B1	Befall von 25% eines Lappens oder Knoten <1,5 cm
B2	Knoten > 1,5 cm
<b>C</b>	Tumor jenseits der Prostatakapsel
C1	Minimale extrakapsuläre Tumorausdehnung
C2	Übergreifen auf benachbarte Strukturen wie Blasenhalshals und/oder Samenblasen
<b>D</b>	Metastasen
D1	Pelvine Lymphknotenmetastasen
D2	Knochen-, extrapelvine oder Weichteilmetastasen

Tabelle 8: Klassifikation des Prostatakarzinoms (American Joint Commission)

#### 1.2.8 THERAPIE

Tumorstadium, Differenzierungsgrad, Allgemeinzustand und biologisches Alter des Patienten sowie seine Begleiterkrankungen und nicht zuletzt die Erfahrung des behandelnden Urologen entscheiden über die einzuleitende Behandlung. Grundsätzlich gilt es, für das lokal begrenzte Prostatakarzinom auch eine lokale Therapie anzustreben. Bei einer kurativen Zielsetzung sind die operative Behandlung und die Strahlentherapie als vorrangig anzusehen.

##### 1.2.8.1 RADIKALE PROSTATEKTOMIE

Die radikale Prostatektomie (RP), die die vollständige Entfernung der Prostata mitsamt ihrer Kapsel und der Samenblasen einschließt, bietet langfristig die beste Aussicht auf dauerhafte Heilung. Die postoperative Letalität liegt unter 0,5% [Braun 2005, 1324-31; Sökeland 2002, 301-314]. Sie ist dann angezeigt, wenn Organmetastasen und Lymphknotenmetastasen ausgeschlossen wurden und der Tumor die Organgrenzen noch nicht überschritten hat. Ein entscheidender Vorteil der RP beispielsweise gegenüber der Bestrahlung ist eine möglichst ausgedehnte Entfernung vom Tumorgewebe [Braun 2005, 1324-31].

Bei der Operation wird vorwiegend ein offener retropubischer Zugang gewählt, sie kann aber auch laparoskopisch oder eventuell vom Perineum aus durchgeführt werden.

Eine Komplikation der operativen Therapie ist die Inkontinenz, die unmittelbar nach dem Eingriff häufiger zu beobachten ist und langfristig in Einzelfällen die Implantation eines künstlichen Sphinkters notwendig macht [Graefen 2005, 1277-86; Albers 2005, 3582-86]. Während die Libido durch die Entfernung der Prostata nicht beeinflusst wird und die Orgasmusfähigkeit häufig erhalten bleibt, geht der Samenerguss stets verloren, und es muss in mehr als 50% der Fälle mit einer signifikanten Beeinträchtigung der Gliedversteifung gerechnet werden [Graefen 2005, 1277-86].

In Abhängigkeit vom Grad der intraprostatichen Ausbreitung des Malignoms beziehungsweise je nach Kapselinfiltration wird derzeit zumeist durch intraoperative Schonung der Nn. erigentes, die dorsolateral der Prostata verlaufen, ein postoperativer Erhalt der Erektionsfähigkeit angestrebt [Geary 1995, 145-49]. Nachblutungen, Urethralstrikturen und Nebenhodenentzündungen sind selten. Harnwegsinfekte sollten behandelt und ausgeheilt werden. Aktuelle Studien zeigen, dass die radikale Prostatektomie bei sorgfältig ausgewählten Patienten auch nach initialer Strahlen- oder Brachytherapie in kurativer Absicht mit guten Ergebnissen durchgeführt werden kann [Heidenreich 2006, 474-81].

#### 1.2.8.2 STRAHLENTHERAPIE

Prinzipiell ist das Prostatakarzinom ein nicht sehr strahlensensibler Tumor, bei ausreichender Herddosis kann es jedoch radiotherapeutisch gut beeinflusst werden. Die Ansprechrate hängt vom Differenzierungsgrad, vom Tumorumfang und von der Art der Applikation der Strahlendosis ab. Die Strahlentherapie kann beim PCa als primär kurative Behandlungsoption, als adjuvante Therapie nach radikaler Prostatektomie (rPx) oder als Therapie eines Lokalrezidivs bzw. als palliative Therapie nach der rPx indiziert sein. Nach Fowler zeigt die externe Bestrahlungstherapie dieselben Langzeit-Überlebensraten und Auswirkungen auf die Lebensqualität wie die operative Behandlung [Fowler 1996, 2258-65].

Nach Stephenson und Slawin stellt die externe Strahlentherapie eine essentielle kurative Therapieoption im Falle eines postoperativen PSA-Neuanstieges dar, solange die Behandlung unmittelbar nach Feststellung des Anstieges unter niedrigen PSA-Serumwerten durchgeführt wird [Stephenson 2004, 90-6].

Die externe Strahlentherapie scheint auch bei lokal fortgeschrittenen Karzinomen, die die Organgrenzen zwar überschritten, jedoch noch nicht zu Lymphknoten- oder Fernmetastasen geführt haben, sinnvoll [Braun 2005, 1324-31]. Nebenwirkungen sind hier erektile Dysfunktion, Blasenfunktionsstörungen und mitunter therapie-refraktäre inflammatorische Reaktionen der Blasen- und Rektumschleimhaut.

#### 1.2.8.3 BRACHYTHERAPIE (BT)

Das Prinzip der interstitiellen Strahlentherapie beruht auf der lokalen Applikation von Radionukliden. Durch das Erreichen einer hohen Herddosis mit steilem Dosisabfall an den Organgrenzen können strahleninduzierte Nebenwirkungen verringert werden. In der praktischen Anwendung können neben der temporären (Afterloadingtechnik) und der permanenten Strahlenapplikation die Low-dose-rate-(LDR-)Brachytherapie und die High-dose-rate-(HDR-)Brachytherapie differenziert werden, die sich durch den Einsatz verschiedener Radionuklide unterscheiden. Die LDR-BT mit permanenten Implantaten wird für Low-risk-Patienten mit prätherapeutischem PSA  $\leq 10$  ng/ml und Tumorstadien  $\leq T2b$  und G2 bzw. Gleason-Score  $\leq 6$  empfohlen, bei höheren Tumorstadien kann die Therapie durch additionelle externe Radiatio oder eine hormonablative Behandlung eskaliert werden.

Die HDR-BT bietet sich aufgrund ihrer hohen Dosisleistung demgegenüber als Afterloadingverfahren mit temporären Implantaten an, das in der Regel mit einer nachfolgenden perkutanen Bestrahlung kombiniert wird [Ash 2000, 315-21]. Die Beurteilung der Brachytherapie im Vergleich zur perkutanen Bestrahlung ist aktuell aufgrund fehlender prospektiv randomisierter Studien schwer möglich.

#### 1.2.8.4 „WAIT-AND-SEE“-STRATEGIE

Bei kaum einem anderen bösartigen Tumor besteht wie beim Prostatakarzinom die Möglichkeit bzw. die Gefahr einer Übertherapie. Hiermit ist vorrangig die aktive Therapie von Malignomen gemeint, die per se keine Auswirkung auf die Lebenserwartung des Erkrankten haben. Oft wird diese eher durch Komorbiditäten oder durch das meist fortgeschrittene Alter des Patienten bestimmt [Graefen 2005, 1277-86]. So müssen im Vorfeld der Planung eines abwartenden Verhaltens bezüglich der Therapie eines Prostatakarzinoms sowohl die Charakterisierung des Tumors als auch das Alter des Patienten bzw. seine Lebenserwartung evaluiert

werden. Bei älteren Patienten, bei denen ein kleinvolumiges ( $< 0,5$  cm), gut differenziertes Karzinom (G1, ohne Anteile von Gleason 4 oder 5) diagnostiziert wurde, kann bei einer Lebenserwartung unter 10 Jahren auf eine Therapie verzichtet werden [Stamey 1993/2000, 933-38/1155-60], jedoch stellen auch Tumoren, die in ihrer Differenzierung die Eckdaten übersteigen, auch nicht zwangsläufig eine Lebensbedrohung dar.

Sicherlich hat der Großteil der Patienten mit einem PCa keine klinischen Symptome und die meisten Patienten würden auch ohne Therapie über mehrere Jahre asymptomatisch bleiben, einige Patienten würden aber innerhalb der ersten 10-15 Jahre nach der Diagnose des Tumors an den Folgen einer Metastasierung sterben [Johansson 2004, 2713-19].

Daher ist in Abhängigkeit von der Tumordifferenzierung eine kurative Behandlung des PCa bei Patienten, deren Lebenserwartung über 10 Jahren liegt, dringend zu empfehlen. Ziel und Herausforderung für den Behandelnden ist es also, den insignifikanten Tumor von einem klinisch signifikanten Malignom zu differenzieren und dementsprechend möglichst nur dieses einer aggressiven Therapie zuzuführen. Die Dauer des Therapieverzichtes richtet sich nach dem Biopsieergebnis, dem PSA-Verlauf (insbesondere nach der Anstiegsgeschwindigkeit), der rektalen Untersuchung und der PSA-Dichte. Weiterhin stehen der transrektale Ultraschall und die Prostatabiopsie zur Verfügung. Bezüglich der Lebensqualität muss der Patient, der sich für ein abwartendes Verhalten bei der Therapie eines Prostatakarzinoms entscheidet, zwischen einerseits der möglichen Harninkontinenz und erektilen Dysfunktion nach Operation oder Bestrahlung und andererseits der Sorge um das Fortschreiten des Tumors mit regelmäßigen Kontrollen und der Angst verspäteten Beginns der kurativen Therapie abwägen.

#### 1.2.8.5 HORMONTHERAPIE

Für das lokal fortgeschrittene und/oder metastasierte PCa, das aktuell in der Regel noch nicht kurativ behandelt werden kann, kommt vor allem die systemische Therapie in Betracht, in aller Regel zunächst die hormonablativ Behandlung. Walsh hat neben der stimulierenden Wirkung der Androgene auf das Wachstum, die Funktion und die Proliferation der gesunden Prostatazellen gezeigt, dass Testosteron, obwohl es selbst nicht tumorigen wirkt, eine essentielle Rolle beim Wachstum und beim Überleben von Malignomzellen spielt [Walsh 1975, 125-40].



Ziel dieser Behandlungsform ist also die Hemmung der hormonellen Stimuli des Tumorzellmetabolismus und somit des Größenwachstums des Prostatakarzinoms durch eine Blockade der androgenen Hormone. Dies kann entweder durch die Unterdrückung der testikulären Androgensekretion durch operative oder medikamentöse Kastration oder durch die Hemmung des Effektes der zirkulierenden Androgene an ihrem Wirkungsort mit kompetitiven Antiandrogenen erreicht werden. Auch bei Testosteronwerten, die im Kastrationsbereich liegen, kann der intraprostatistische Androgenstimulus durch die Umwandlung von zirkulierenden Androgenen adrenalen Ursprungs in Dihydrotestosteron erfolgen, daher ist unter Umständen eine Kombinationstherapie der verschiedenen Wirkprinzipien, die komplette Androgenblockade, notwendig. Diese bietet allerdings im Vergleich zur Monotherapie nur geringe Überlebensvorteile und eventuell eine starke Beeinträchtigung der Lebensqualität [Samson 2002, 361-76].

Da das Prostatakarzinom nach letzten Erkenntnissen eine mitunter sehr heterogene Tumorentität darstellt, die verschiedene Zellpopulationen mit unterschiedlichem Therapieansprechen nebeneinander beinhalten kann, wird in letzter Zeit auch im Stadium des hormonrefraktären Prostatakarzinoms (HRPC), d.h. bei Tumoren, die auch unter Androgenablation einen erneuten PSA-Anstieg bzw. ein weiteres Fortschreiten der Tumorerkrankungen zeigen, eine Fortführung der Behandlung mit Antiandrogenen neben einer eventuellen Chemotherapie als sinnvoll erachtet. Neue Wege der Behandlung des HRPC beispielsweise mit Kombinationen aus Chemotherapeutika und Inhibitoren der Angiogenese werden in aktuellen Studien untersucht [Sonpavde 2006, 90-100].

#### 1.2.8.6 CHEMOTHERAPIE

Für die fortgeschrittenen Stadien des PCa besteht derzeit keine kurative Therapieoption. Die oben genannte antihormonelle Behandlungsstrategie erreicht bei mehr als 75% der betroffenen Patienten eine Stabilisierung der metastasierten Erkrankung [Biedermann 1999, 874-79]. Nach etwa zwei bis drei Jahren entwickeln aber nahezu alle Patienten eine hormonrefraktäre Progression ihres Prostatakarzinoms, das in diesem Stadium bislang mit Remissionsraten unter 10% unter Monochemotherapie als chemotherapieresistent galt [Eisenberger 1988, 303-10; Yagoda 1993, 1098-109].

Kombinationstherapien mit Estramustin konnten jedoch zwischenzeitlich objektive Remissionsraten von 19-69% zeigen [Perry 1995, 149-174], was zu einem Wandel der Einstellung zur systemischen Chemotherapie des HRPC geführt hat. Eine ausgereifte und etablierte Standardtherapie des HRPC aber existiert aktuell noch nicht. Von der FDA sind Mitoxantron (in Kombination mit Prednison) und Estramustin zur Therapie des HRPC aufgrund der palliativen Wirkung zwar zugelassen, ein Überlebensvorteil wurde bis dato jedoch nicht nachgewiesen. Viel versprechende Ergebnisse zeigen sich aktuell beim Einsatz moderner Zytostatika wie z.B. Vinblastin, Etoposid oder den Taxanen [Millikan 2003, 878-83; Bagley 2002, 2728-32], jedoch ist bei der Behandlung mit diesen Substanzen mit teilweise erheblichen Nebenwirkungen bzw. Toxizitäten zu rechnen. Gerade durch Kombinationstherapien mit den genannten Chemotherapeutika lassen sich vor allem durch Behandlungsregime, die auf dem Taxan Docetaxel basieren, signifikante Wirksamkeiten mit tolerablen Nebenwirkungen zeigen [Nelius 2005, 573-78; Oudard 2005, 3343-51].

#### 1.2.9 TUMORNACHSORGE UND PROGNOSE DES PROSTATAKARZINOMS

Die Tumornachsorge erfolgt in der Absicht, das Wiederauftreten bzw. das Fortschreiten der Erkrankung und die Manifestation tumorbedingter Nebenwirkungen frühzeitig zu erkennen. So sind regelmäßige Zwischenanamnesen erforderlich, bei denen unter Umständen die Angaben klinischer Symptome wie Knochen- oder Flankenschmerzen auf Knochenmetastasen oder Stauungsniere hindeuten können. Auch eventuelle Nebenwirkung einer antiandrogenen Therapie wie z.B. Hitzewallungen können so überwacht und behandelt werden. Die körperliche Untersuchung einschließlich der digitalen rektalen Untersuchung kann zum Nachweis eines lokalen Rezidivs nach radikaler Prostatektomie oder eines Fortschreitens der Erkrankung nach Strahlentherapie oder antiandrogener Therapie dienen. Sonographisch können der Nachweis von Harnstauungsniere oder Hinweise auf Lymphknotenmetastasen erbracht werden.

Nach einer radikalen Prostatektomie sollte der PSA-Wert unter die Nachweisgrenze absinken. Jeder kontinuierliche Anstieg des PSA-Wertes bedeutet ein Wiederauftreten der Tumorerkrankung. Nach den Ergebnissen einer amerikanischen Studie ist bei etwa 35% der prostatektomierten Männer innerhalb von 10 Jahren nach der Operation ein erneuter Anstieg der PSA-Konzentration im Serum zu verzeichnen [Pound 1997/1999, 395-406/1591-97].

Ist nach radikaler Prostatektomie eine lokale Progression im Operationsgebiet nachzuweisen, kann eine Strahlentherapie indiziert sein. Ansonsten stellt der signifikante PSA-Anstieg im Grundsatz die Indikation zu einer antiandrogenen Therapie dar, wobei zurzeit offen ist, ob diese unmittelbar oder verzögert eingeleitet werden soll.

Auch nach Strahlentherapie und/oder einer antiandrogenen Therapie kann der PSA-Verlauf einen Rückschluss auf die Erkrankungsentwicklung geben. Der PSA-Wert sollte bei der geringen Proliferationsrate des Prostatakarzinoms jedoch nicht häufiger als etwa 3-monatlich kontrolliert werden. Der alleinige Anstieg des PSA-Wertes stellt nach Strahlentherapie oder unter antiandrogener Therapie nicht prinzipiell die Indikation zu einer weitergehenden Behandlung dar, diese sollte vielmehr vom Allgemeinzustand, der Symptomatik und der generellen Lebenserwartung des Patienten abhängig gemacht werden.

## 2 FRAGESTELLUNG UND ZIELSETZUNG

Bei klinisch lokal begrenzten, das heißt die Organgrenzen nicht überschreitenden Prostatakarzinomen (pT2 im TNM-System), gilt die radikale Prostatovesikulektomie als Therapie der Wahl [Pound 1997/1999, 395-406/1591-97; Huland 2000, 2163-68; Okewaga 2000, 210-18]. Vor der Entfernung der Prostata und der Samenblasen wird in der Regel im Rahmen des Stagings eine pelvine Lymphadenektomie durchgeführt. Werden bei der mikroskopischen histopathologischen Untersuchung der Gefrierschnellschnitte der Beckenlymphknoten keine Metastasen nachgewiesen (N0 im TNM-System), wird die Prostatovesikulektomie angeschlossen. Bei einigen Patienten kommt es jedoch in den Folgejahren nach der Operation trotz pT2N0-Befund zu einem Neuanstieg des PSA-Wertes im Serum (PSA-Relapse/-Progress). Nach Pound ist dies bei etwa 35% der prostatektomierten Männer innerhalb von 10 Jahren der Fall [Pound 1999, 1591-97].

In der vorliegenden Arbeit soll untersucht werden, ob Mikrometastasen des Prostatakarzinoms, die histologisch nicht erfasst wurden, für diesen PSA-Relapse verantwortlich sind. Mit diesem Ziel wurden die formalin-fixierten und in Paraffin eingebetteten iliakalen Lymphknoten von 80 ausgewählten Patienten, die sich in den Jahren 1990 bis 2000 einer radikalen Prostatektomie unterzogen haben, mit der konventionellen Reverse Transkriptase - Polymerasekettenreaktion (RT-PCR) und der Real Time TAQMAN® PCR untersucht. Der Nachweis von mRNA des prostataspezifischen Antigens sollte hierbei das Vorliegen von Mikrometastasen beweisen.

Die Sensitivität des Lymphknoten-Stagings könnte möglicherweise unter der Zuhilfenahme der genannten Labortechniken erhöht und die Therapieplanung und die Prognosestellung für den Patienten mit einem klinisch auf die Prostata begrenzten Karzinom erleichtert werden.

### **3 MATERIALIEN UND METHODEN**

#### **3.1 PATIENTENGUT**

Untersucht wurden die in Formalin fixierten und in Paraffin eingebetteten pelvinen Lymphknoten von 80 ausgewählten Männern, die sich im Zeitraum von 1990 bis 2000 in der Urologischen Klinik und Poliklinik des Klinikums Rechts der Isar einer radikalen retropubischen Prostatovesikulektomie unterzogen haben. Diese Patienten zeigten in der pathologisch-histologischen Routineuntersuchung organbegrenzte Tumoren ohne Invasion der Samenblasen und ohne Metastasierung in die regionären Lymphknoten (pT2N0). Die Dauer der postoperativen Nachbeobachtungsphase der Patienten betrug im Durchschnitt 59,7 Monate (1,2-149). Der durchschnittliche Gleason-Score lag bei 6, das Tumorigradung gemäß der WHO ergab im Durchschnitt G2, die präoperative PSA-Konzentration lag im Durchschnitt bei 13,1 ng/ml. 29 dieser 80 Patienten zeigten in der Folgezeit nach der Operation einen als PSA-Rezidiv definierten erneuten Anstieg der PSA-Konzentration im Serum (>0,5 ng/ml). Die detaillierte Beschreibung der klinischen Daten der einzelnen Patienten zeigt die folgende Tabelle Nr. 9. Nach der Gewinnung von seriellen Schnitten aus den Paraffinblöcken und der anschließenden Ribonukleinsäure-Extraktion (RNA-Extraktion) aus dem Lymphknotenmaterial wurde der Gehalt an mRNA für das prostataspezifische Antigen qualitativ mittels konventioneller Polymerase-Kettenreaktion mit vorangehender reverser Transkription (RT-PCR) und quantitativ mittels der Real Time TAQMAN® RT-PCR bestimmt.

## Klinische Daten der Patienten

		Anzahl Patienten	%
<b>pT</b>	2a	29	36,25
	2b	51	63,75
<b>pN</b>	pN0	80	100,00
<b>R-Status</b>	0	66	82,5
	1	14	17,5
<b>Grading</b>	1	8	10,0
	2	56	70,0
	3	16	20,0
<b>Gleason 1</b>	1	1	1,25
	2	4	5,0
	3	49	61,25
	4	12	15,0
	5	13	16,25
	fehlend	1	1,25
<b>Gleason 2</b>	1	1	1,25
	2	14	17,5
	3	53	66,25
	4	8	10,0
	5	3	3,75
	fehlend	1	1,25
<b>Gleason-Score</b>	2	1	1,25
	3	1	1,25
	4	6	7,5
	5	9	11,25
	6	37	46,25
	7	11	13,75
	8	8	10,0
	9	6	7,5
	fehlend	1	1,25

Tabelle 9: Klinische Daten der Patienten, deren Lymphknoten im Rahmen der Untersuchung bearbeitet wurden

## 3.2 METHODEN

### 3.2.1 EXTRAKTION VON RNA AUS 150 $\mu\text{M}$ - PARAFFINSCHNITTEN PELVINER LYMPHKNOTEN

#### 3.2.1.1 SCHNEIDEN DER PARAFFINBLÖCKE

Da das Ziel dieser Arbeit war, mRNA für PSA aus solitären Zellen eines Prostatakarzinoms nachzuweisen, um das Vorliegen von Mikrometastasen zu untersuchen bzw. nachzuweisen, wurden hinreichend starke Schnitte der in Paraffin eingebetteten Lymphknoten benötigt, um eventuelle Mikrometastasen auch sicher erfassen zu können. Mit einem Mikrotom der MICROM GmbH (Typ: HM 335 E) wurden pro Paraffinblock acht 150  $\mu\text{m}$  dicke Schnitte aus repräsentativen Schichten des Lymphknotens bzw. des Lymphknotenpaketes angefertigt [Nährig 2000, 2209-12]. Unter Anleitung von Herrn OA Dr. Gregor Weirich vom Institut für Pathologie wurde ein viertägiges Verfahren zur Entparaffinierung des Lymphknotengewebes und der Extraktion von RNA aus den 150  $\mu\text{m}$ -Schnitten entwickelt [Specht 2001, 419-29].

#### 3.2.1.2 ENTPARAFFINIERUNG DER LYMPHKNOTENSCHNITTE

Die 150  $\mu\text{m}$ -Schnitte eines Paraffinblockes wurden in ein 50 ml Falcon-Röhrchen überführt und innerhalb der nächsten vier Wochen weiterverarbeitet. Das Probenmaterial wurde zunächst in 15 ml Xylol gelöst und im Wasserbad bei 37°C für 20 Min. unter gelegentlichem Schütteln inkubiert. Daraufhin wurde die Suspension in einer 4K15 Laborzentrifuge der Firma Sigma für 5 Min. bei maximaler Geschwindigkeit (5292 rcf bzw. 5100 rpm) zentrifugiert, der Überstand danach dekantiert.

Nach einer Wiederholung der vorangegangenen Schritte folgte eine absteigende Alkoholreihe. Das Probenmaterial wurde zweimal in 100%igem, zweimal in 90%igem und einmal in 70%igem Ethanol (Verdünnung mit DEPC-Wasser) für 5 Min. im Wasserbad (GFL) bei 37°C gelöst. Nach einer 5minütigen Zentrifugation bei 5292 rcf wurde der Überstand dekantiert und das Probenmaterial für 15 Min. bei 55°C im Brutschrank getrocknet.

### 3.2.1.3 PROTEINASE K - VERDAU DES LYMPHKNOTENGEWEBES

Zum Lymphknotengewebe wurden 200 µl 1 M Tris, 4 µl 0,5 M EDTA, 4 ml 10% SDS, 526 µl Proteinase K und ca. 11 ml DEPC-Wasser pipettiert, es ergab sich ein Gesamtvolumen von 16 ml. Die Lösung wurde für mindestens 16 Stunden im Wasserbad bei 60°C inkubiert. Falls nach der Inkubation noch Gewebefragmente zu sehen waren, erfolgte eine weitere Zugabe von 263 µl Proteinase K mit Fortsetzung des Verdaus bis zu 1 Stunde, ansonsten wurde unmittelbar der erste Schritt der RNA-Extraktion angeschlossen.

### 3.2.1.4 ERSTE PHENOL-CHLOROFORM-EXTRAKTION DER RNA

Zur Probenlösung (ca. 16 ml) wurden 16 ml saures Phenol, 5,3 ml Chloroform und 1,6 ml 2 M NaAcetat gegeben, mit einem MS1 Minishaker IKA® wurde für 30 Sek. gemischt. Nach der nun erfolgten Zentrifugation für 20 Min. bei maximaler Geschwindigkeit (5292 RZB) wurden etwa 16 ml der oberen, wässrigen Phase in ein neues Falcon-Röhrchen überführt.

### 3.2.1.5 ERSTE FÄLLUNG UND PRÄZIPITATION DER RNA

Zu der vorliegenden Lösung (ca. 16 ml) wurden 16 ml Isopropanol und 32 µl Glykogen (Gesamtvolumen 32,032 ml) pipettiert, um die Löslichkeit der RNA zu reduzieren und ihre Ausfällung herbeizuführen. Die Flüssigkeiten wurden durch kurzes Schwenken gemischt und dann über Nacht bei -20°C inkubiert.

Nach einer Zentrifugation bei 4°C und 5100 rpm/5292 RZB für 60 Min. wurde der Überstand dekantiert. Das RNA-Pellet wurde mit 1,5 ml 70% Ethanol gewaschen, danach wurde eine weitere Zentrifugation für 20 Min. bei 5100 rpm/5292 RZB und 18°C durchgeführt. Wiederum wurde der Überstand abgegossen, dann wurde das Pellet mit einer Pipettenspitze in ein 1,5 ml Sarstedt-Röhrchen überführt und bei Raumtemperatur für etwa 5 Min. getrocknet.



#### 3.2.1.6 DNASE-VERDAU

Zum Pellet wurden 176 µl DEPC-Wasser, 20 µl DNase-Puffer und 4 µl DNase gegeben, es resultierte ein Gesamtvolumen von 200 µl. Nach einer 45minütigen Inkubation im Wasserbad bei 37°C folgte ein weiterer Schritt der RNA-Extraktion:

#### 3.2.1.7 ZWEITE PHENOL-CHLOROFORM-EXTRAKTION DER RNA

200 µl saures Phenol, 60 µl Chloroform und 20 µl 2 M NaAcetat wurden dazu pipettiert, die Lösung wurde für 30 Sek. auf dem Minishaker kräftig gemischt und danach bei 18°C und 14.000 rpm/20800 rcf für 10 Min. in einer 5417R Centrifuge der Firma Eppendorf zentrifugiert. Die obere, wässrige Phase wurde in ein neues Sarstedt-Röhrchen überführt.

#### 3.2.1.8 ZWEITE FÄLLUNG UND PRÄZIPITATION DER RNA

500 µl Isopropanol und 1 µl Glykogen wurden zugegeben. Eine weitere Inkubation über Nacht bei -20°C schloss sich an. Als nächstes wurde die Lösung bei 4°C und 14.000 rpm/20800 rcf für 30 Min. zentrifugiert, der Überstand wurde dekantiert. Das RNA-Pellet wurde mit 100 µl 75%igem Ethanol gewaschen und für 10 Min. bei Raumtemperatur getrocknet, nachdem der Alkohol wieder abpipettiert worden war.

#### 3.2.1.9 RESUSPENSION DES RNA-PELLETS

Das getrocknete Pellet wurde in 50 µl DEPC-H<sub>2</sub>O resuspendiert. Durch mehrmaliges Ansaugen und Auspipettieren wurde die Resuspension beschleunigt und die Durchmischung optimiert. Die RNA-Lösung wurde im Anschluss entweder bei -80°C eingefroren oder direkt der reversen Transkription zur Herstellung von cDNA zugeführt.

Vor der Transkription wurde der Teil der RNA-Lösung, der umgeschrieben werden sollte, mit DEPC- H<sub>2</sub>O im Verhältnis 1:10 verdünnt. Hierzu wurden 1 µl RNA-Lösung und 9 µl DEPC- H<sub>2</sub>O in einem 1,5 ml Eppendorf-Röhrchen gemischt.

### 3.2.2 REVERSE TRANSKRIPTION

Mittels der RNA-abhängigen DNA-Polymerase „reverse Transkriptase“ konnte mRNA in so genannte copyDNA (cDNA) umgeschrieben werden. Es wurde mit „random“-Hexamer-Primern gearbeitet. Das für die reverse Transkription verantwortliche Enzym wies keine RNase-Aktivität auf, ein vorzeitiger Abbau der RNA konnte also während dieses Schrittes vermieden werden (für verwendete Materialien siehe Tabelle 12 im Anhang dieses Kapitels).

Zunächst wurden 5 µl der verdünnten RNA-Lösung und 2 µl Random Hexamers in ein 1,5 ml Eppendorf-Röhrchen pipettiert und bei 70°C im Wärmeblock (SCHUTRON Thermoshaker CLF Emersacker) für 2 Min., anschließend bei Raumtemperatur für 10 Min. inkubiert. Dann wurde der RT-Mix und die reverse Transkriptase (M-MLV) zugegeben, die genaue Zusammensetzung geht aus der Tabelle 13 im Anschluss an dieses Kapitel hervor.

Die Lösung wurde nun für die Gegenstrangsynthese 60 Min. lang bei 37°C inkubiert und die reverse Transkriptase danach im Thermoshaker für 5 Min. bei 95°C inaktiviert. 2 µl der hergestellten cDNA wurden hierauf in der RT-PCR weiter untersucht. Die verbleibende cDNA-Lösung wurde bei -20°C eingefroren.

### 3.2.3 REVERSE TRANSKRIPTASE - POLYMERASE-KETTENREAKTION (RT-PCR)

#### 3.2.3.1 PRINZIP DER POLYMERASE-KETTENREAKTION

Diese in der vorliegenden Arbeit angewendete Technik erlaubt die spezifische exponentielle Amplifikation eines bis zu mehreren tausend Basen langen DNA-Abschnittes (Template), der durch zwei Primer markiert wird. Die PCR-Primer sind künstlich synthetisierte DNA-Fragmente, meist zwischen 15 und 25 Basen lang und weisen die komplementäre Basensequenz der beiden Enden der Zielsequenz auf. Nach Trennung des DNA-Doppelstranges – zum Beispiel menschlicher genomischer DNA – bei 94°C lagern sich bei einer je nach Zielgen definierten Temperatur (z.B. 55°C) die spezifischen Primer an die komplementären Enden der Zielsequenz an (Annealing). Bei 72°C (Extension) baut die Polymerase Nukleotide ein und verlängert die beiden Primer, so dass jeweils der komplementäre Strang zum vorliegenden Einzelstrang entsteht.

Die Verwendung der hitzestabilen Taq-Polymerase des thermophilen Bakteriums *Thermus aquaticus* erlaubt die Automatisierung des Reaktionsablaufes auf einem Thermocycler [Myers 1991, 7661-66]. Nach 30-40 PCR-Zyklen exponentieller Vervielfältigung steht innerhalb weniger Stunden ein milliardenfach amplifizierter DNA-Abschnitt zur Verfügung. Die PCR-Produkte lassen sich mittels der Gelelektrophorese auftrennen und bestimmen. Bei der Diagnostik des Prostatakarzinoms ist vor allem der Nachweis von PSA-mRNA relevant [Adsan 2002, 579-85; Ben-Ezra 1991, 351-54; Deguchi 1993/1999, 5350-54/565-69; Edelstein 1995/1996, 597-603/370-75; Jackson 1990, 499-504].

### 3.2.3.2 $\beta$ -PYRUVATDEHYDROGENASE-RT-PCR ( $\beta$ -PDH-RT-PCR)

Da das Enzym  $\beta$ -Pyruvatdehydrogenase in allen Körperzellen, so vor allem auch in den in verwendeten Lymphknoten vorliegt, sollte anhand der Durchführung einer  $\beta$ -PDH-RT-PCR der Erfolg der RNA-Extraktion gezeigt bzw. das Vorliegen von RNA in der der PCR zugeführten Probe bewiesen werden.

Gemäß einem Pipettierschema für eine Probe (siehe Tabelle14) wurde zunächst ein Mix für die entsprechende Anzahl der zu untersuchenden Proben zusammengestellt. Aus diesem Mix wurden dann jeweils 23  $\mu$ l in ein 0,5 ml PCR-Tube überführt. Zur Amplifikation wurden 2  $\mu$ l cDNA (von der Proben-RNA) eingesetzt, woraus ein Volumen von 25  $\mu$ l für die Polymerase-Kettenreaktion resultierte. Als Primer wurden für die Reaktionen folgende verwendet:

$\beta$ -PDH FP ( 5' - CTT CCA CAG CCC TCG ACT AA - 3' )
$\beta$ -PDH RP ( 5' - GGT ATG GAT GAG GAC CTG GA - 3' )

Aufgrund der hohen Sensitivität der Methode wurde bei jeder PCR neben den Patientenproben auch eine Negativkontrolle angesetzt, welche anstatt der cDNA aqua destillata beinhaltet.

Die Proben wurden nun in einem PCR-Cycler der Firma Applied Biosystems (Typ: GeneAmp PCR System 9700) der Polymerase-Kettenreaktion unterzogen. Die Details des Programms sind im Tabellen-Anhang des Kapitels nachzulesen (Tabelle 14).

### 3.2.3.3 PSA-RT-PCR

Mittels der PSA-RT-PCR wurden die Proben auf das Vorhandensein von PSA-mRNA in den vorliegenden Lymphknotenschnitten untersucht. Hierzu wurden dem PCR-MIX (die Zusammensetzung ist im Anhang des Kapitels nachzulesen) spezifische Primer für das PSA-Gen beigefügt:

PSA FP ( 5'- GTC TGC GGC GGT GGT CTG - 3' )  
PSA RP ( 5'- TGC CGA CCC AGC AAG ATC - 3' )

Aus diesem Mix wurden dann jeweils 23 µl in ein 0,5 ml PCR-Tube überführt. Zur Amplifikation wurden 2 µl cDNA (von der Proben-RNA) eingesetzt, woraus ein Volumen von 25 µl für die Polymerase-Kettenreaktion resultierte. Neben den Patientenproben wurde eine Negativkontrolle angesetzt, welche anstatt der cDNA aqua dest. beinhaltete.

Aufgrund der hohen Sensitivität der Methode wurden bei jeder PCR Negativkontrollen durchgeführt, um eventuelle Kontaminationen der PCR-Ansätze erkennen zu können.

Die Proben wurden nun ebenfalls in einem PCR-Cycler der Firma Applied Biosystems (Typ: GeneAmp PCR System 9700) einer Polymerase-Kettenreaktion unterzogen. Die Details des Programms sind im Tabellen- Anhang des Kapitels nachzulesen (Tabelle 15).

## 3.2.4 AGAROSE - GELELEKTROPHORESE

### 3.2.4.1 GRUNDLAGEN

Die Gelelektrophorese, die sich an die PCR anschließt, ist ein etabliertes Verfahren zur Auftrennung und Darstellung von PCR-Produkten bzw. von amplifizierter cDNA. Die poröse, gitterartige Mikrostruktur des Agarosegels ist verantwortlich für unterschiedliche Laufgeschwindigkeiten verschieden großer Moleküle im Spannungsfeld, so z.B. von DNA-Fragmenten, die sich in der Anzahl ihrer Basenpaare und somit im Molekulgewicht unterscheiden [Jackson 1990, 499-504].

### 3.2.4.2 DURCHFÜHRUNG

Zur Herstellung eines 2%igen Agarosegels wurden 2 g Agarose und 100 ml 1 x TBE-Puffer in einem Glaskolben vermischt und 2-3 Min. in der Mikrowelle erhitzt, bis die Flüssigkeit klar und blasenfrei war. Der Kolben wurde dann mit einem Uhrglas abgedeckt. Im Anschluss wurde die Mischung 15-20 Min. lang gerührt, kurz vor dem Gießen des Gels erfolgte die Zugabe von 1 Tropfen Ethidiumbromid. Die Flüssigkeit wurde dann in eine Plexiglaswanne mit zwei Kämmen für die Geltaschen gegossen (Abbildung 2). Bei Raumtemperatur verfestigte sie sich hierauf innerhalb von etwa 30 Min.

Im nächsten Schritt wurde das Gel in eine Elektrophorese-Kammer gelegt, der Kammerpuffer wurde so eingefüllt, dass das Gel vollständig bedeckt war. Die genaue Zusammensetzung des Puffers ist in Tabelle 16 im Anschluss an dieses Kapitel nachzulesen.




Abbildung 2: Gelelektrophoresekammer



Abbildung 3: Spannung von 120 Volt bei der Gelelektrophorese

Vor der Gelelektrophorese wurden 4  $\mu$ l PCR-Produkt und 1  $\mu$ l 10 x Farbstoff als Trägersubstanz in die Vertiefung einer Titrierplatte pipettiert. Die 5  $\mu$ l Gesamtvolumen wurden nun in jeweils eine Tasche des Agarosegels geladen.

Als Bandenmarker diente HAE III, hiervon wurden 12  $\mu$ l als Referenz verwendet. Die Gelelektrophorese wurde für 30 Min. bei 120 Volt Spannung durchgeführt (Abbildung 3).

### 3.2.4.3 GELDOKUMENTATION

Zur Visualisierung der PCR-Produkte erfolgte schließlich die Photographie des Gels und der Banden im Geldokumentationssystem („Eagle Eye“) und die Auswertung des Ergebnisses:

Zunächst wurde das Gel aus der Elektrophoresekammer genommen und in den Transilluminator gelegt, unter Weißlicht wurde nun das Gel optimal im Bildausschnitt positioniert und der Detailausschnitt mit dem Zoomhebel eingestellt. Zuletzt wurden die Banden mit ultraviolettem Licht sichtbar gemacht, mit der Kamera aufgenommen und ausgedruckt. Die Abbildung 4 zeigt neben den Referenzmarkern Beispiele von Bandenmustern als positiven Nachweis von cDNA.

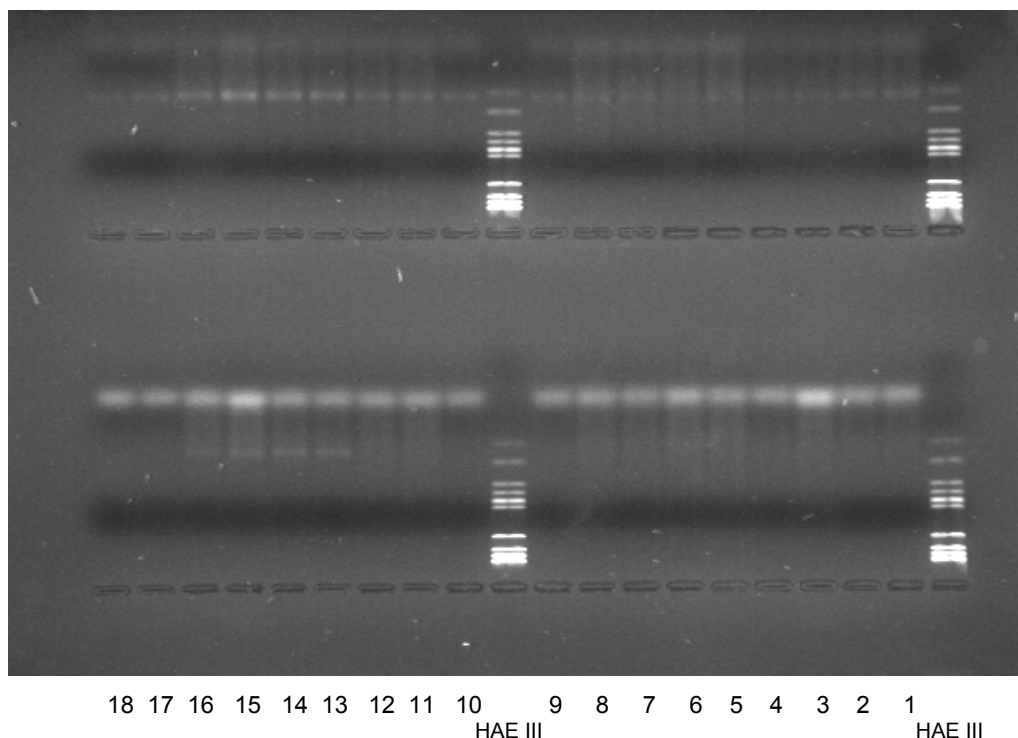


Abbildung 4:

UV-Fotographie des Elektrophorese-Gels: die Bandenmuster oben im Bild zeigen als Erfolg der mRNA-Extraktion und der PCR den positiven Nachweis der  $\beta$ -PDH-cDNA, in den unteren Taschen des Agarosegels wurden Proben der PSA-PCR aufgetragen. Die Proben 13-16 zeigen Bandenmuster als positiven Nachweis von PSA-cDNA.

### 3.2.5 REAL TIME TAQMAN® POLYMERASE-KETTENREAKTION

Mit der Real Time TAQMAN® PCR ist mittels fluoreszierender Sonden eine quantitative Bestimmung von mRNA bzw. cDNA in Echtzeit möglich. Wie bei der konventionellen RT-PCR werden auch bei der TAQMAN® PCR durch eine Taq-Polymerase einzelne komplementäre Oligonukleotide, die sich an die aufgetrennte DNA-Doppelhelix angelagert haben, zu einem Strang verbunden. Bei diesem System hybridisiert jedoch während der PCR eine markierte Sonde zusammen mit den Primern an den Matrizenstrang. Die Sonde besteht aus einem Oligonukleotid, dessen 5'-Ende mit einem fluoreszierenden „Reporter“-Farbstoff (Fluoreszin-Derivat) markiert ist und das am 3'-Ende einen „Quencher“-Farbstoff (Rhodamin-Derivat) trägt. Solange die beiden Farbstoffe räumlich eng angeordnet sind, wie es bei Anlagerung der Sonde an den DNA-Einzelstrang der Fall ist, wird durch einen Fluoreszenz-Energietransfer die Emission des Reporter-Farbstoffes unterdrückt.

Wenn nach der Hybridisierung der Primer und der Sonde an den Matrizenstrang die Taq-Polymerase die einzelnen Nukleotide zusammenfügt, trifft sie auch auf die Sonde. Während die Taq-Polymerase die Sonde vom Matrizenstrang verdrängt, entsteht eine Y-förmige Sekundärstruktur, wodurch die 5'-3'-Exonuklease-Aktivität der Taq-Polymerase induziert wird.

Die Sonde wird somit abgetrennt und geschnitten. Hierdurch wird die Distanz zwischen dem fluoreszierenden Farbstoff und dem Quencher-Farbstoff größer, der Fluoreszenz-Energietransfer wird ausgeschaltet und der Reporter-Farbstoff gibt sein Signal ab. Sonden, die während der PCR nicht an den DNA-Strang angelagert waren, werden nicht hydrolysiert. Somit wird die räumliche Nähe zwischen den beiden Farbstoffen nicht unterbrochen, die Entstehung eines Signals unterbleibt. Auf diese Weise ist es möglich, an der Stärke des Fluoreszenzsignals die Akkumulation der PCR-Produkte abzulesen.

Diese wird mit Hilfe eines Sequence Detectors im geschlossenen Reaktionsgefäß Zyklus für Zyklus erfasst. Die Real Time TAQMAN® PCR erfordert also keine anschließende Auswertung mittels einer Gelelektrophorese [Gelmini 2001/2003, 385-91/261-65].

Als Referenz wurden bei der TAQMAN® PCR bekannte Mengen von Ziel-PSA-cDNA als Standardkurve amplifiziert, die aus mRNA revers transkribiert wurde. Diese war zuvor aus den iliakalen Lymphknoten eines pT2 pN-positiven Patienten mittels des oben beschriebenen Verfahrens extrahiert worden. Nachdem in einer RT-PCR die Qualität und Verwendbarkeit der Kontrollen für das TAQMAN-Verfahren überprüft worden war, wurde die cDNA mit DEPC-Wasser in den Verhältnissen 1:1, 1:5, 1:25, 1:125, 1:625, 1:3.125 und 1:15.625 verdünnt, hieraus wurden dann die Standardkurven für das PSA-Gen und für das TBP-Gen (TATA-Box binding protein-Gen als Housekeeping-Gen) erstellt.

Die so genannten Ct-Werte werden in Abhängigkeit von der Standard-cDNA-Menge anhand des Auswertungsprogramms erstellt und dienen als Bezugsgröße für die Messwerte der Proben.

### 3.2.5.1 WAHL DER PRIMER UND SONDEN FÜR DIE TAQMAN®-PCR

Die eingesetzten Sonden sind an ihrem 5'-Ende mit dem Farbstoff FAM (6-Carboxy-Fluoreszin) und an ihrem 3'-Ende mit dem Farbstoff TAMRA (6-Carboxy-Tetramethyl-Rhodamin) markiert. Folgende Primer und Sonden wurden in dieser Arbeit verwendet:

<b>TBP</b> [TATA-Box-binding proteine]		
Oligonukleotid	Sequenz	Größe des PCR-Produktes
Sense Primer (FP)	5'-GCC CGA AAC GCC GAA TAT -3'	89 Basenpaare
Antisense Primer (RP)	5'-CCG TGG TTC GTG GCT CTCT -3'	
Sonde	5'-FAM-ATC CCA AGC GGT TTG CTG CGG-TAMRA-3'	

Tabelle 10: Primer und Sonden für die TBP Taqman® PCR

<b>PSA</b> [prostataspezifisches Antigen]		
Oligonukleotid	Sequenz	Größe des PCR-Produktes
Sense Primer (FP)	5'-GTC TGC GGC GGT GTT CTG-3'	73 Basenpaare
Antisense Primer (RP)	5'-TGC CGA CCC AGC AAG ATC-3'	
Sonde	5'-FAM-CAC AGC TGC CCA CTG CAT CAG GA-TAMRA-3'	

Tabelle 11: Primer und Sonden für die PSA Taqman® PCR



### 3.2.5.2 DURCHFÜHRUNG DER REAL TIME TAQMAN® PCR

Gemäß einem Pipettierschema für eine Probe (Details siehe Tabelle 17 im Anhang des Kapitels) wurde zunächst ein Mix für die entsprechende Anzahl der zu untersuchenden Proben zusammengestellt.

25 µl der Reaktionslösung wurden in die Vertiefungen einer 96-Well-Mikrotiterplatte (MicroAmp® Optical 96 well reaction plate, Perkin Elmer Applied Biosystems) pipettiert, anschließend wurden 5 µl cDNA bzw. aqua ad injectabilia als Negativkontrolle dazu gegeben. Das gesamte Reaktionsvolumen betrug somit 30 µl. Für jede Probe wurde Doppelbestimmung durchgeführt. Zum Verschließen der Wells wurden optische Deckel (MicroAmp® Optical caps, PE Applied Biosystems) verwendet.

### 3.2.5.3 ABI PRISM™ 7700 DETECTION SYSTEM

Im Thermocycler dieses Systems der Firma PE Applied Biosystems durchliefen die zu analysierenden Proben 40 Zyklen. Das ausführliche Programm ist in Tabelle 18 im Anhang des Kapitels zu ersehen. Eine Linse oberhalb der Halterung, in die die Mikrotiterplatte eingesetzt wurde, leitete den Strahl eines Argon-Lasers (Wellenlänge 488 nm) durch die Reaktionsgefäße. Die Messung der hierdurch ausgelösten Fluoreszenzemission erfolgte ebenfalls über diesen optischen Leiter. Das ABI PRISM™ 7700 Detection System wurde über einen Personal Computer der Firma MacIntosh® gesteuert. Die folgende Abbildung 5 zeigt die graphische Darstellung der DNA-Amplifikation der Real Time TAQMAN® PCR.

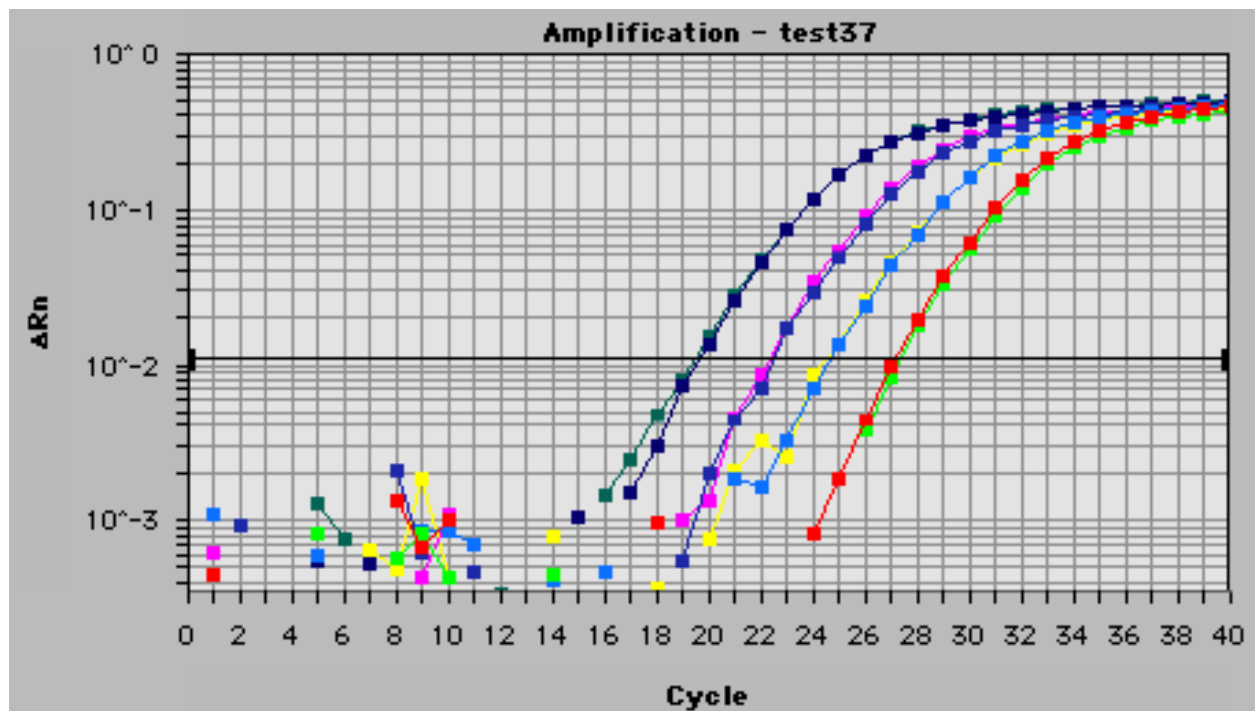


Abbildung 5:  
 Graphische Darstellung der DNA-Amplifikation der Real-Time TAQMAN PCR:  
 Beispiele von positiven Ergebnissen. Die horizontale Achse zeigt die Zeit mit  
 den fortschreitenden Zyklen, die vertikale Achse zeigt die Menge der  
 amplifizierten cDNA anhand der farbigen Linien. Je früher eine Kurve  
 anzusteigen beginnt, desto mehr mRNA befand sich in der untersuchten Probe.  
 Dieses Verfahren lässt somit eine quantitative Bestimmung zu.

### 3.3 ANHANG ZU KAPITEL 3

#### REVERSE TRANSKRIPTION MIT REVERSER TRANSKRIPTASE M-MLV

- Moloney Murine Leukemia Virus Reverse Transkriptase (M-MLV RT)
- 0,1 M DTT (Dithiotreitol)
- M-MLV 5x Puffer (Gibco BRL Cat.#28025.013, 200 U/μl; -20°C)
- Random Hexamers/Hexanucleotide 10x konz. (Roche Cat.#1277081; 100 μl; -20°C)
- RNase Inhibitor (Roche Cat.#799017;40 U/μl; -20°C)
- ATP, TTP, GTP, CTP (Perkin Elmer/Roche, je 10 mM; -20°C) – Mix 1:1:1:1

Tabelle 12

#### MIX FÜR REVERSE TRANSKRIPTION: ZUSAMMENSETZUNG

- 4 μl DEPC-H<sub>2</sub>O
- 4 μl M-MLV-Puffer
- 1 μl dNTPs
- 2 μl DTT
- 1 μl M-MLV

Tabelle 13

#### RT – POLYMERASE-KETTENREAKTION

##### β- PDH (Pyruvatdehydrogenase)-PCR-MIX

- 15,25 μl H<sub>2</sub>O
- 2,5 μl 10mM PCR-Puffer (1 M Tris-HCl [pH 8,3], 1 M KCl, Gelatine, H<sub>2</sub>O)
- 4 μl dNTPs
- 0,5 μl β-PDH-Primer 763.1
- 0,5 μl β-PDH-Primer 763.2
- 0,25 μl Taq-Polymerase (Amersham Biosciences)

#### PCR-CYCLER-PROGRAMM

1. 4 Min. 94°C (primärer Denaturierungsschritt)
2. 1 Min. 94°C (Denaturierung)
3. 30 Sek. 55°C (Primer-Annealing)
4. 30 Sek. 72°C (Gegenstrangsynthese)
5. 4 Min. 72°C (finale Gegenstrangsynthese)

Die Schritte 2, 3 und 4 wurden als Zyklus 40 mal wiederholt,  
nach Ende des Programms wurden die Proben auf 4°C gekühlt

Tabelle 14

## RT – POLYMERASE-KETTENREAKTION

PSA-PCR-MIX

15,25 µl	H <sub>2</sub> O
2,5 µl	10mM PCR-Puffer (1 M Tris-HCl [pH 8,3], 1 M KCl, Gelatine, H <sub>2</sub> O)
4 µl	dNTPs
0,5 µl	Primer psa-fp ( 5'- GTC TGC GGC GGT GGT CTG – 3' )
0,5 µl	Primer psa-rp ( 5'- TGC CGA CCC AGC AAG ATC – 3' )
0,25µl	Taq-Polymerase (Amersham Biosciences)

## PCR-CYCLER-PROGRAMM

1. 4 Min. 94°C (primärer Denaturierungsschritt)
  2. 30 Sek. 94°C (Denaturierung)
  3. 30 Sek. 60°C (Primer-Annealing)
  4. 30 Sek. 72°C (Gegenstrangsynthese)
  5. 7 Min. 72°C (finale Gegenstrangsynthese)
- Die Schritte 2, 3 und 4 wurden als Zyklus 40 mal wiederholt,  
nach Ende des Programms wurden die Proben auf 4°C gekühlt

Tabelle 15

## KAMMERPUFFER FÜR GELELEKTROPHORESE: ZUSAMMENSETZUNG

- 1l Kammerpuffer (1 x TBE mit Ethidiumbromid) entspricht
- 100 ml 10 x TBE-Puffer
- 900 ml aqua dest.
- 10 Tropfen Ethidiumbromid.

Tabelle 16

## PIPETTIERANSATZ FÜR DIE TAQMAN® PCR

1 µl	Aqua ad injectabilia
15 µl	2x Mastermix
3 µl	Primer fp (3mM)
3 µl	Primer rp (3mM)
3 µl	Probe (ist vor Licht zu schützen) Pipettierschema x Anzahl der Wells + 2 für P.fehler
5 µl	Template

Tabelle 17

## TAQMAN® PCR: Thermocycler-Programm

1. 2 Min. 50°C (ab dem zweiten Zyklus Gegenstrangsynthese)
2. 10 Min. 95°C (primärer Denaturierungsschritt)
3. 15 Sek. 95°C (Denaturierung)
4. 1 Min. 60°C (Primer-Annealing)

Tabelle 18

## 4 ERGEBNISSE

In der vorliegenden Arbeit wurden die in Formalin fixierten und in Paraffin eingebetteten pelvinen Lymphknoten von 80 ausgewählten Patienten mit einem lokal begrenzten Prostatakarzinom (pT2), die sich in den Jahren 1990 bis 2000 einer radikalen Prostatovesikulektomie und einer pelvinen Lymphadenektomie unterzogen, und bei denen die histopathologischen Routineuntersuchungen negative Lymphknotenbefunde (pN0) ergeben hatten, mit der konventionellen Reverse Transkriptase - Polymerasekettenreaktion (RT-PCR) und der Real Time TAQMAN® RT-PCR untersucht.

Da das Ziel der Untersuchung war, messengerRNA für prostataspezifisches Antigen (PSA) aus solitären Zellen eines Prostatakarzinoms zu detektieren, um das Vorliegen von Mikrometastasen zu untersuchen bzw. nachzuweisen, wurden hinreichend starke serielle Schnitte der Paraffinblöcke, in denen die Lymphknoten archiviert worden waren, benötigt, um eventuelle Mikrometastasen auch sicher erfassen zu können. Mit einem Mikrotom der MICROM GmbH (Typ: HM 335 E) wurden pro Paraffinblock acht 150 µm dicke Schnitte aus repräsentativen Schichten des Lymphknotens bzw. des vorliegenden Lymphknotenpaketes angefertigt [Nährig 2000, 2209-12].

Im Vorfeld der Untersuchungen der Patientenproben waren unter Anleitung von Herrn OA Dr. Gregor Weirich vom Institut für Pathologie Verfahren zur Entparaffinierung und zur Extraktion von mRNA aus seriellen Schnitten von archivierten Lymphknotenproben entwickelt und im Verlauf der initialen Experimente immer weiter modifiziert worden, bis intakte mRNA, die sich zur Reversen Transkription in cDNA und schließlich zur Amplifikation mittels der Polymerase-Kettenreaktion eignete, isoliert werden konnte.

Wie die folgenden Ergebnisse der konventionellen Polymerase-Kettenreaktionen nach reverser Transkription (RT-PCR) und der Real Time TAQMAN® PCR zeigen werden, konnten alle Patientenlymphknotenproben mittels der oben im Detail beschriebenen Verfahren erfolgreich entparaffiniert werden. Nach der Entparaffinierung konnte aus dem gesamten Lymphknotenmaterial intakte mRNA isoliert werden, was sich im Rahmen der nach der reversen Transkription durchgeführten PCR nachweisen ließ.

#### 4.1 $\beta$ -PYRUVATDEHYDROGENASE-RT-PCR ( $\beta$ -PDH-RT-PCR)

Um nach Entparaffinierung der LK-Schnitte die erfolgreiche Extraktion von mRNA aus dem zu untersuchenden Material nachzuweisen, wurde im Anschluss an die reverse Transkription (Details siehe oben) zunächst die Polymerase-Kettenreaktion mit den Primern für das Enzym  $\beta$ -Pyruvatdehydrogenase durchgeführt, das in allen Körperzellen, in allen Körperzellen, so vor allem auch in den in verwendeten Lymphknoten vorliegt. Aufgrund der hohen Sensitivität der Methode wurde bei jeder PCR neben den Patientenproben auch eine Negativkontrolle angesetzt, welche anstatt der cDNA aqua destillata beinhaltetete.

PCR-Primer:  $\beta$ -PDH FP ( 5' - CTT CCA CAG CCC TCG ACT AA - 3' )  
 $\beta$ -PDH RP ( 5' - GGT ATG GAT GAG GAC CTG GA - 3' )

Mit der Auswertung der PCR-Ergebnisse durch die Agarose - Gelelektrophorese konnte gezeigt werden, dass bei allen Proben mRNA extrahiert werden konnte. Diese war mit der reversen Transkription in cDNA umgewandelt und mit der PCR erfolgreich amplifiziert worden. Als Beweis galten positive Bandenmuster für  $\beta$ -PDH auf den Agarosegelen. Obwohl die Beurteilung von archivierten, mit Formalin fixierten und in Paraffin eingebetteten Proben aufgrund des Verlustes von intakter RNA während der routinemäßigen Aufarbeitung und Lagerung als problematisch und schwierig gilt [Ben-Ezra 1991], konnte aus den Lymphadenektomiepräparaten allen 80 Patienten brauchbare Ribonukleinsäure isoliert werden. Die folgende Abbildung 6 zeigt Beispiele dieser positiven Befunde.

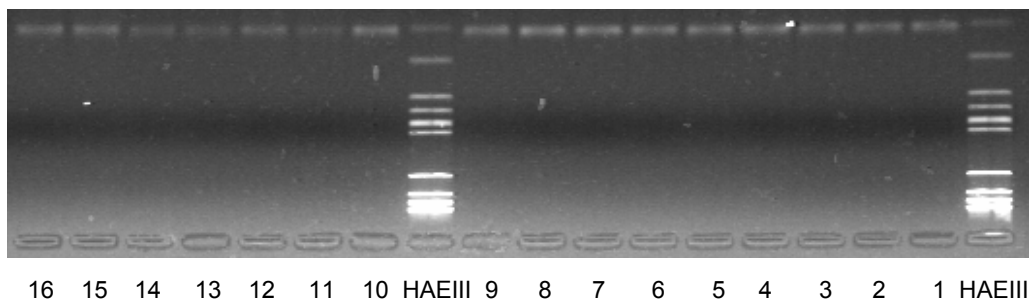


Abbildung 6.  
 Beispiele der positiven Ergebnisse der  $\beta$ -PDH -RT-PCR bei der Gel-Dokumentation.  
 Bei allen untersuchten Proben konnte erfolgreich  $\beta$ -PDH-mRNA extrahiert werden.  
 Als Beweis finden sich positive Bandenmuster für  $\beta$ -PDH-cDNA.

## 4.2 PSA-RT-PCR

Im Vorfeld der Untersuchungen der Patientenlymphknoten wurden mit der PSA-RT-PCR bekannte Mengen von Ziel-PSA-cDNA amplifiziert, die aus mRNA revers transkribiert wurden. Diese war zuvor aus den iliakalen Lymphknoten eines pT2 pN-positiven Patienten mittels des oben beschriebenen Verfahrens extrahiert worden. Definierte Zahlen an metastatischen Zellen des Prostatakarzinoms wurden den positiven Lymphknoten entnommen und weiblichen axillären Lymphknoten beigefügt, die dann mit den für diese Arbeit entwickelten bzw. modifizierten Methoden verarbeitet wurden. Diese „Spiking“-Experimente sollten die Anwendbarkeit und die Verlässlichkeit der angewendeten Verfahren bei der Fragestellung der Arbeit belegen. Es zeigte sich, dass sich selbst geringe Tumorzellzahlen von ca. 50 durch die Extraktion und PCR-Amplifikation nachweisen liessen.

Nachdem die erfolgreiche Extraktion von mRNA aus dem bearbeiteten LK-Material durch die  $\beta$ -PDH-RT-PCR bewiesen worden war, konnten die Lymphadenektomie-Präparate, die im Rahmen der intraoperativen Schnellschnittdiagnostik als tumorfrei befundet wurden, mittels der PSA-RT-PCR auf PSA-mRNA untersucht werden. Das Vorliegen von PSA-mRNA sollte hierbei als Beweis für den histologisch nicht nachweisbaren metastatischen Befall der Lymphknoten durch das Prostatakarzinom dienen. Aufgrund der hohen Sensitivität der Methode wurden bei jeder PCR Negativkontrollen durchgeführt, um eventuelle Kontaminationen der PCR-Ansätze erkennen zu können.

PCR-Primer:     PSA FP ( 5'- GTC TGC GGC GGT GGT CTG - 3' )  
                      PSA RP ( 5'- TGC CGA CCC AGC AAG ATC - 3' )

Mit der Auswertung der PCR-Ergebnisse durch die Agarose - Gelelektrophorese konnte gezeigt werden, dass bei drei Patienten der positive Nachweis von PSA-mRNA bzw. PSA-cDNA erbracht werden konnte. Als Beweis galten positive Bandenmuster für PSA auf den Agarosegelen. Die folgende Abbildung 7 zeigt Beispiele dieser positiven Befunde.

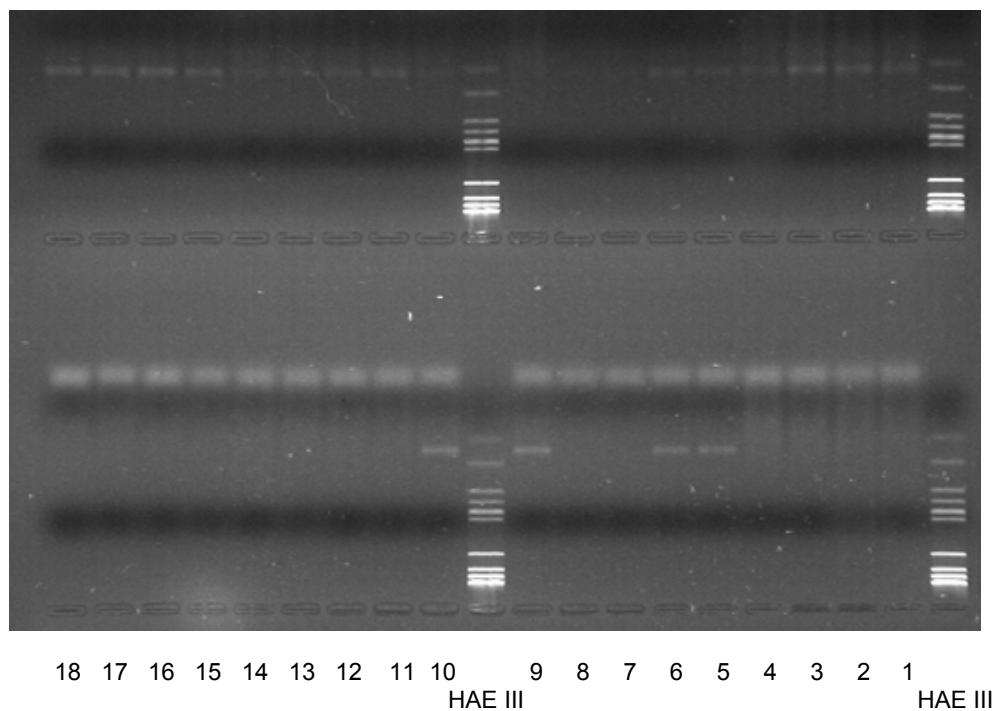


Abbildung 7:  
 Beispiele der positiven Ergebnisse der PSA-RT-PCR bei der Gel-Dokumentation. Bei allen untersuchten Proben konnte erfolgreich  $\beta$ -PDH-mRNA extrahiert werden, die Amplifikate der RT-PCR wurden in der oberen Reihe aufgetragen. In der unteren Reihe wurden die entsprechenden Proben aus der PSA-RT-PCR aufgetragen, bei vier der hier gezeigten Proben konnte PSA-cDNA detektiert werden (Proben 5/6, 9/10). Als Beweis zeigen sich positive Bandenmuster für PSA-cDNA.

### 4.3 REAL TIME TAQMAN® PCR

Im Anschluss an die Untersuchung mit der konventionellen RT-PCR wurde eine Untersuchung der Proben mit der Real Time TAQMAN® PCR durchgeführt, einem modernen molekularbiologischen Verfahren, das quantitative Beurteilung des Vorliegens vom mRNA und die Beobachtung der mit der Zahl von Zyklen fortschreitenden Amplifikation von cDNA zulässt. Eine detaillierte Beschreibung des Prinzips der TAQMAN® PCR ist im Kapitel 2 nachzulesen. Folgende Primer und Sonden wurden in dieser Arbeit verwendet:



<b>TBP</b> [TATA-Box-binding proteine]		
Oligonukleotid	Sequenz	Größe des PCR-Produktes
Sense Primer (FP)	5'-GCC CGA AAC GCC GAA TAT -3'	89 Basenpaare
Antisense Primer (RP)	5'-CCG TGG TTC GTG GCT CTCT -3'	
Sonde	5'- <i>FAM</i> -ATC CCA AGC GGT TTG CTG CGG- <i>TAMRA</i> -3'	

Tabelle 19: Primer und Sonden für die TBP Taqman® PCR

<b>PSA</b> [prostataspezifisches Antigen]		
Oligonukleotid	Sequenz	Größe des PCR-Produktes
Sense Primer (FP)	5'-GTC TGC GGC GGT GTT CTG-3'	73 Basenpaare
Antisense Primer (RP)	5'-TGC CGA CCC AGC AAG ATC-3'	
Sonde	5'- <i>FAM</i> -CAC AGC TGC CCA CTG CAT CAG GA- <i>TAMRA</i> -3'	

Tabelle 20: Primer und Sonden für die PSA Taqman® PCR

#### 4.3.1 ABI PRISM™ 7700 DETECTION SYSTEM

Im Thermocycler dieses Systems der Firma PE Applied Biosystems durchliefen die zu analysierenden Proben 40 Zyklen. Das ausführliche Programm ist aus Tabelle 18 im Anhang des Kapitels 2 zu ersehen. Eine Linse oberhalb der Halterung, in die die Mikrotiterplatte eingesetzt wurde, leitete den Strahl eines Argon-Lasers (Wellenlänge 488 nm) durch die Reaktionsgefäße. Die Messung der hierdurch ausgelösten Fluoreszenzemission erfolgte ebenfalls über diesen optischen Leiter. Das ABI PRISM™ 7700 Detection System wurde über einen Personal Computer der Firma MacIntosh® gesteuert. Die Real Time TAQMAN® PCR erfordert keine anschließende Auswertung mittels einer Gelelektrophorese [Gelmini 2001/2003, 385-91/261-65]. Die folgenden Abbildungen zeigen Beispiele positiver Proben:

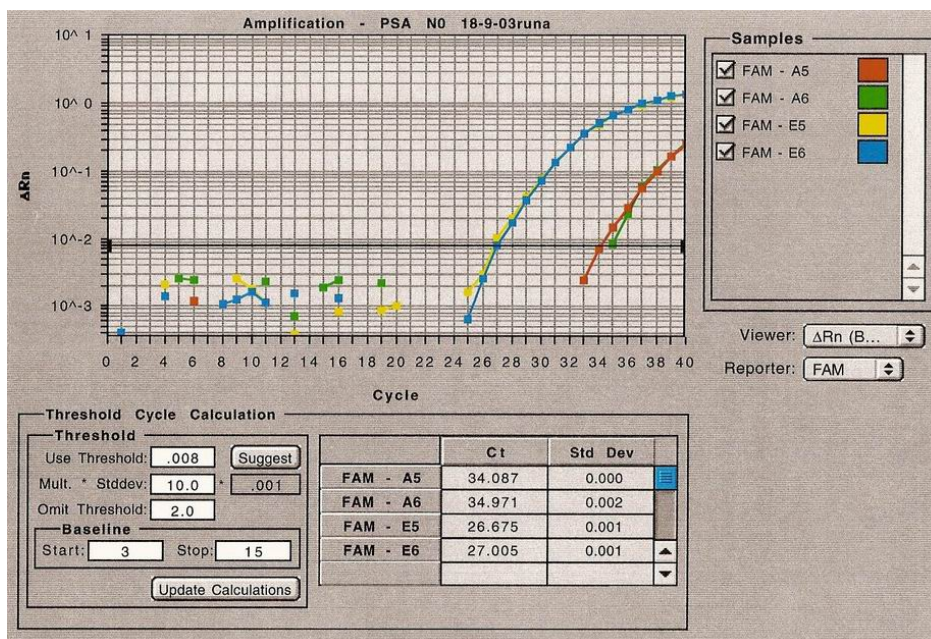
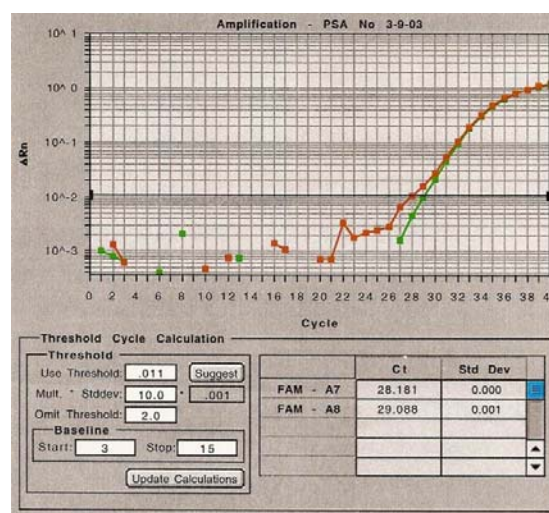
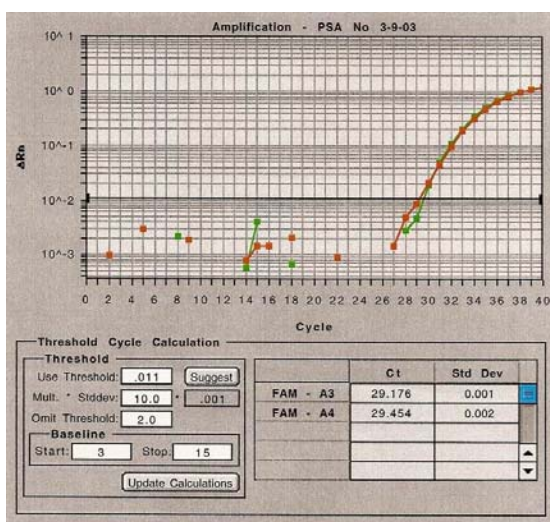


Abbildung 8:  
 Graphische Darstellung der DNA-Amplifikation der Real-Time TAQMAN PCR:  
 Beispiele von positiven Ergebnissen für die Amplifikation von TBP-cDNA.  
 Die horizontale Achse zeigt die Zeit mit den fortschreitenden Zyklen,  
 die vertikale Achse zeigt die Menge der amplifizierten cDNA anhand  
 der farbigen Linien. Je früher eine Kurve anzusteigen beginnt, desto mehr mRNA  
 befand sich in der untersuchten Probe.



Abbildungen 9 und 10:  
 Graphische Darstellung der DNA-Amplifikation der Real-Time TAQMAN PCR:  
 Beispiele von positiven Ergebnissen für die Amplifikation von PSA-cDNA.  
 Die horizontale Achse zeigt die Zeit mit den fortschreitenden Zyklen,  
 die vertikale Achse zeigt die Menge der amplifizierten cDNA anhand  
 der farbigen Linien. Je früher eine Kurve anzusteigen beginnt, desto mehr mRNA  
 befand sich in der untersuchten Probe.



Abbildung 11: Graphische Übersicht einer 96-Well-Mikrotiterplatte.

#### 4.3.2 OPTISCHE QUANTIFIZIERUNG

Das ABI PRISM™ 7700 Detection System erlaubt darüber hinaus die optische Quantifizierung von mit der Real Time TAQMAN® PCR amplifizierter cDNA. Je heller sich die farbliche Darstellung der Probenauswertung in den einzelnen Wells der Mikrotiterplatte gestaltete, desto mehr cDNA lag vor. Es wurden jeweils Doppelbestimmungen durchgeführt. Auf den ersten 44 Wells wurden die Proben aufgetragen, die auf das Vorliegen von TBP-mRNA untersucht werden sollten. In allen Proben konnte TBP-cDNA und somit eine erfolgreiche Entparaffinierung und mRNA-Extraktion nachgewiesen werden. Auf den Wells 45 und 46 wurden die Positiv-, auf 47 und 48 die Negativkontrollen aufgetragen.

Die Wells 49 bis 92 enthielten die Proben, die auf das Vorliegen von PSA-mRNA untersucht werden sollten. Beim Beispiel der oben abgebildeten Platte zeigten sich 3 Proben positiv (Wells 55/56, 79/80, 81/82 [Doppelbestimmungen]). Die Wells 93 bis 96 enthielten wiederum Positiv- und Negativkontrollen.

Entsprechend den Ergebnissen der konventionellen RT-PCR wurden auch mit der Real Time TAQMAN® PCR insgesamt bei drei Patienten Fälle von pelviner Lymphknotenmetastasierung erfasst, die im Rahmen des intraoperativen Routinestagings nicht erfasst worden war. Eine erneute Beurteilung durch die derzeit übliche Hämatoxylin-Eosin-Färbung der Lymphknotenpräparate konnte wiederum die mit unserer Methoden entdeckten Mikrometastasen des Prostatakarzinoms nicht bestätigen.

Bei einem von 29 Patienten (3%) mit einem erneuten postoperativen Anstieg des PSA-Wertes im Serum zeigte die Polymerase-Kettenreaktion ein positives Ergebnis. Bei zwei von 51 Patienten (4%) ohne einen PSA-Wiederanstieg fanden sich ebenfalls positive Resultate im Rahmen der PCR. Es konnte also keine Korrelation zwischen einem positiven Ergebnis bei der PCR und einem erneuten postoperativen Anstieg des PSA gezeigt werden.

#### 4.4 STATISTISCHE AUSWERTUNG DER ERGEBNISSE

##### 4.4.1 KLINISCHE DATEN DER PATIENTEN

		Anzahl Patienten	%
<b>pT</b>	2a	29	36,25
	2b	51	63,75
<b>pN</b>	pN0	80	100,00
<b>R-Status</b>	0	66	82,5
	1	14	17,5
<b>Grading</b>	1	8	10,0
	2	56	70,0
	3	16	20,0
<b>Gleason 1</b>	1	1	1,25
	2	4	5,0
	3	49	61,25
	4	12	15,0
	5	13	16,25
	fehlend	1	1,25
<b>Gleason 2</b>	1	1	1,25
	2	14	17,5
	3	53	66,25
	4	8	10,0
	5	3	3,75
	fehlend	1	1,25
<b>Gleason-Score</b>	2	1	1,25
	3	1	1,25
	4	6	7,5
	5	9	11,25
	6	37	46,25
	7	11	13,75
	8	8	10,0
	9	6	7,5
	fehlend	1	1,25

Tabelle 21: Klinische Daten der Patienten, deren Lymphknoten im Rahmen der Untersuchung bearbeitet wurden

## 4.4.2 KAPLAN-MEIER ANALYSE

### 4.4.2.1 PSA-ANSTIEG

PCR negativ:

Mittlere Zeit bis PSA Anstieg: 101,7 Monate (95% CI: (87,7; 115,7))

PCR positiv:

Mittlere Zeit bis PSA Anstieg: 77,6 Monate (95% CI: (58,8; 96,4))

Log Rank Test:  $p=0,7956$

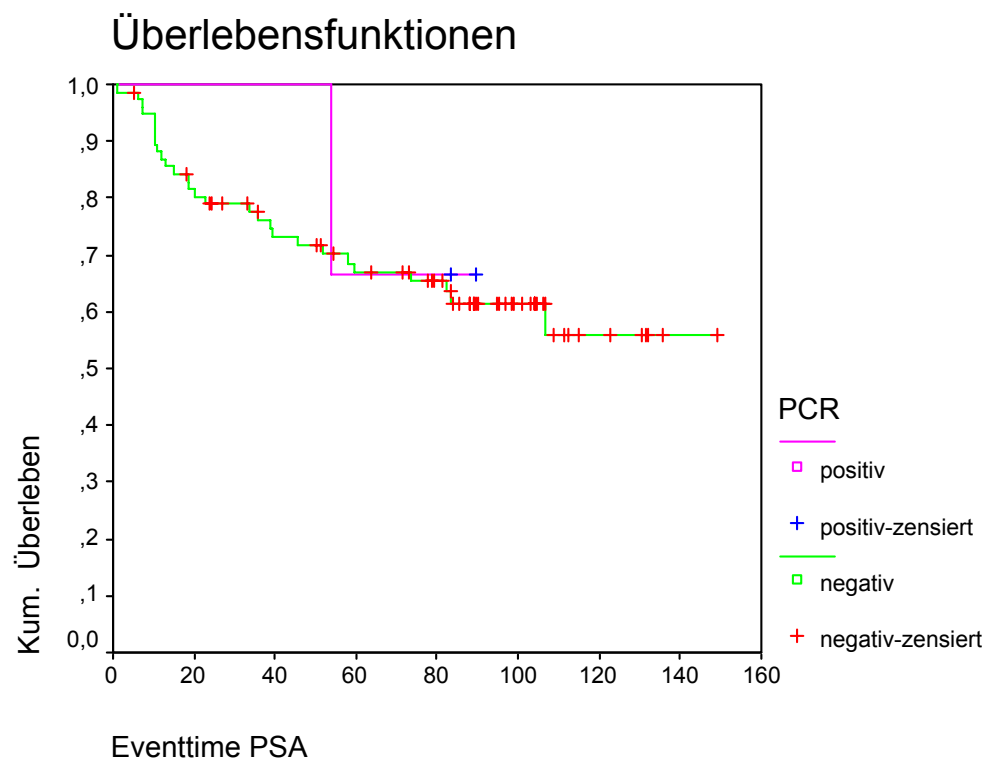


Abbildung 12: Kaplan-Meier-Analyse (PSA-Anstieg)

Bei den Patienten, bei denen die PCR keine positiven Lymphknoten ergeben hat, zeigte sich eine mittlere Zeit von 101,7 Monaten. In den Fällen einer positiven PCR zeigte sich der PSA-Neuanstieg im Mittel nach 77,6 Monaten.

## 4.4.2.2 LOKALREZIDIV

PCR negativ:

Mittlere rezidivfreie Zeit: 145,6 Monate (95% CI: (140,8; 150,4))

PCR positiv:

Alle Beobachtungen zensiert

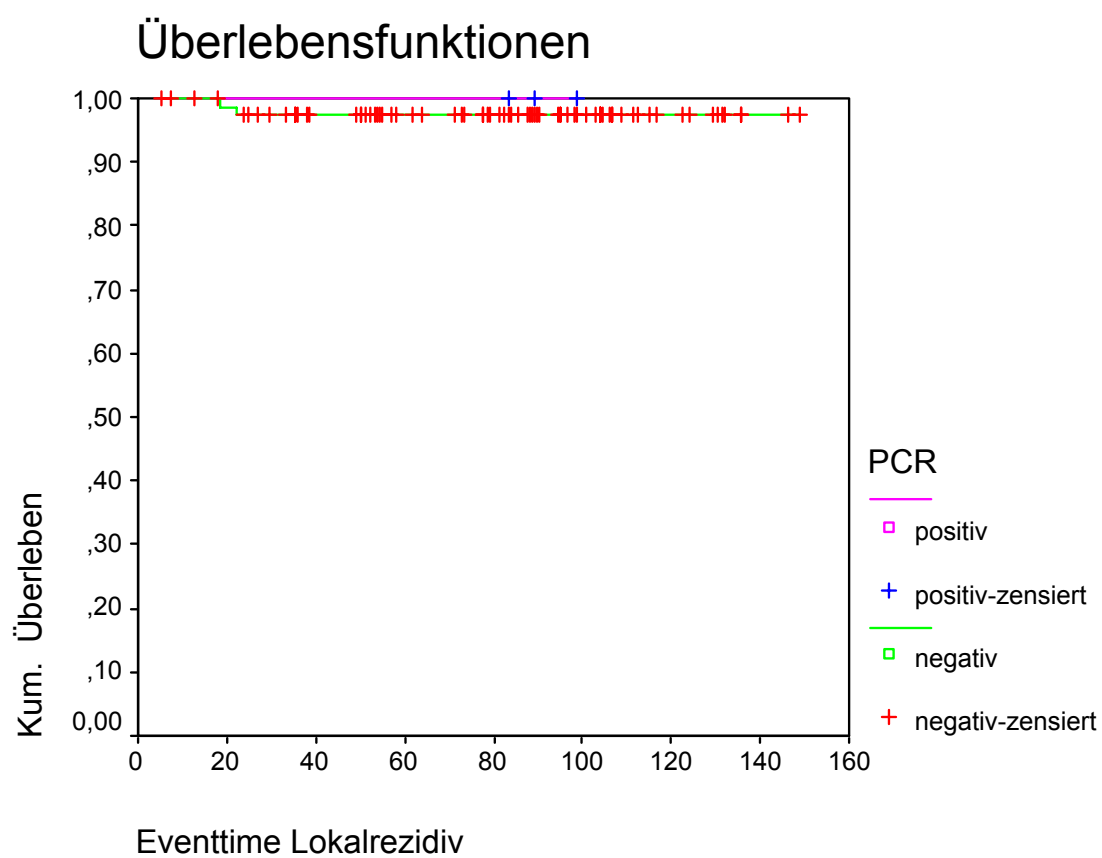
Log Rank Test:  $p=0,7736$ 

Abbildung 13: Kaplan-Meier-Analyse (Lokalrezidiv)

## 4.4.2.3 METASTASEN

PCR negativ:

Mittlere metastasenfreie Zeit: 143,8 Monate (95% CI: (137,9; 149,7))

PCR positiv:

Alle Beobachtungen zensiert

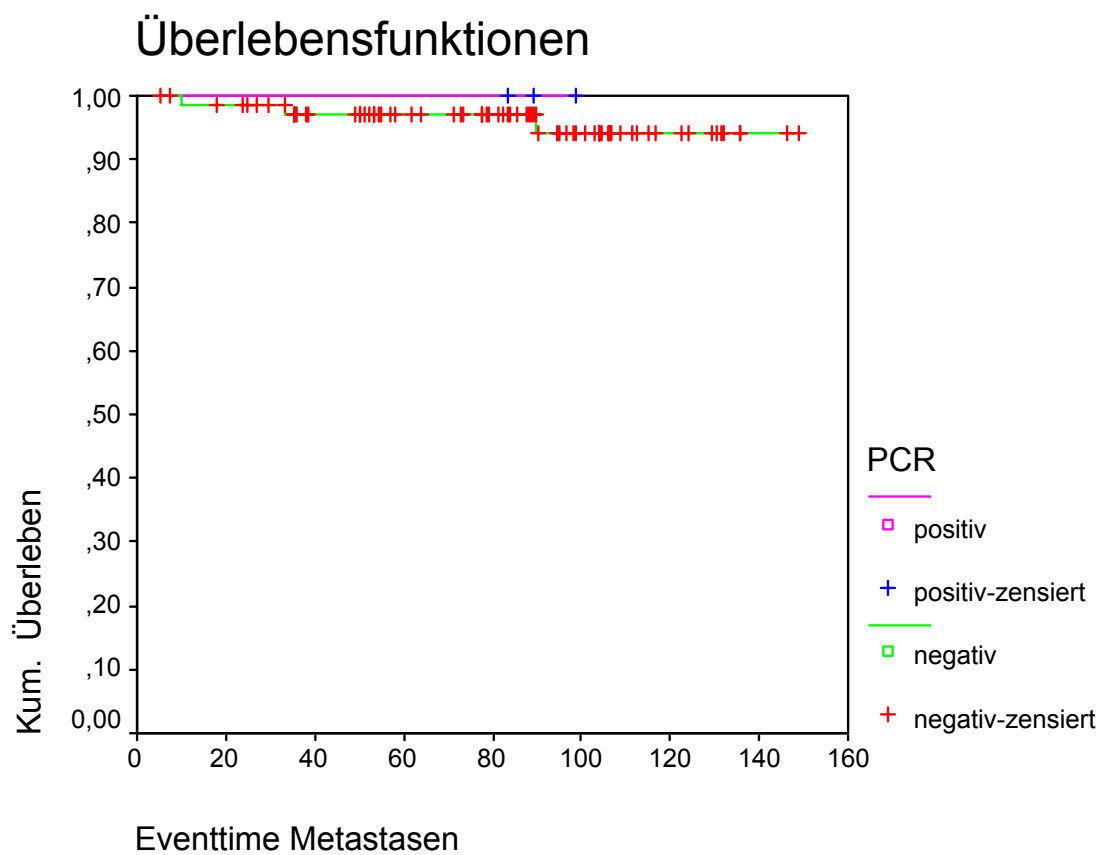
Log Rank Test:  $p=0,7341$ 

Abbildung 14: Kaplan-Meier-Analyse (Metastasen)

## 4.4.2.4 GESAMTÜBERLEBEN

PCR negativ:

Mittlere Überlebenszeit: 141,3 Monate (95% CI: (134,1; 148,6))

PCR positiv:

Mittlere Überlebenszeit: 93,4 Monate (95% CI: (85,3; 101,5))

Log Rank Test:  $p=0,0498$

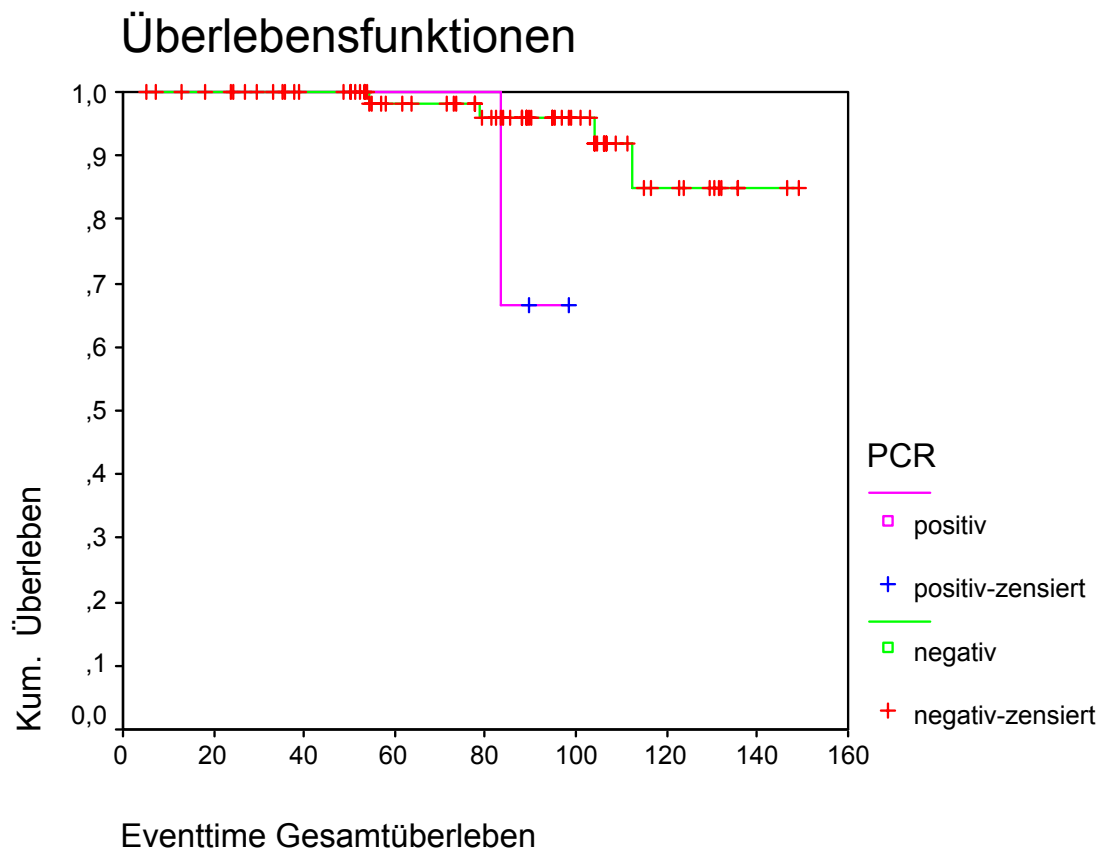


Abbildung 15: Kaplan-Meier-Analyse (Gesamtüberleben)

Es zeigte sich, dass das Gesamtüberleben der Patienten mit positiven Befunden in der PCR gegenüber den Patienten, bei denen die Polymerase-Kettenreaktion keine Hinweise auf Lymphknotenbeteiligung ergeben hatte, deutlich verkürzt war (94,3 versus 141,3 Monate).



#### 4.4.3 PCR-ERGEBNIS UND PSA-NEUANSTIEG

Insgesamt zeigten von den untersuchten 80 Patienten 29 einen postoperativen Neuanstieg des PSA-Wertes, allerdings konnte nur einem dieser Patienten eine vorher nicht entdeckte Lymphknotenbeteiligung des PCa nachgewiesen werden.

Bei 2 der 51 Patienten, die keinen Neuanstieg zeigten, konnten ebenfalls LK-Mikrometastasen des PCa entdeckt werden. Der postoperative Neuanstieg der PSA-Konzentration konnte in dieser Arbeit nicht mit dem Vorliegen von Mikrometastasen korreliert werden.

#### 4.4.4 PCR-ERGEBNIS UND LOKALREZIDIV

2 der 80 Patienten zeigten postoperativ das Auftreten eines Lokalrezidivs. Allerdings fanden sich bei keinem dieser Patienten Mikrometastasen des PCa in unserer Untersuchung. Die Wahrscheinlichkeit des Auftretens eines Lokalrezidivs konnte also in dieser Arbeit nicht mit dem Vorliegen von LK-Mikrometastasen des PCa korreliert werden.

#### 4.4.5 UNTERSCHIEDUNG BEZÜGLICH DES RESEKTIONS-STATUS (R-STATUS):

##### PCR-ERGEBNIS UND PSA-ANSTIEG

Von den untersuchten 80 Patienten wiesen 66 in der histologischen Nachbeurteilung tumorfreie Resektionsränder auf (R0), bei 14 fand sich mikroskopisch der Nachweis positiver Schnittränder (R1). Einer der 22 R0-resezierten Patienten mit einem postoperativen PSA-Neuanstieg zeigte in der PCR einen positiven Befund, in der Gruppe der 14 R1-resezierten Patienten fanden sich bei 2 Mikrometastasen-nachweise, diese Patienten zeigten allerdings keinen PSA-Neuanstieg.

## 5 DISKUSSION

### 5.1 AKTUELLE METHODEN DER LYMPHKNOTENEVALUATION BEIM PROSTATAKARZINOM

Trotz präoperativ klinisch lokal begrenzter und somit früher Stadien des Prostatakarzinoms und trotz verbesserter Techniken der operativen Behandlung und der therapeutischen Bestrahlung zeigen etwa ein Drittel der Patienten, die sich im Sinne einer kurativen Therapie einer radikalen Prostatovesikulektomie unterzogen haben, im postoperativen Verlauf ein Rezidiv der Erkrankung [Pound 1999, 1591-97; Brassell 2005, 163-66]. Ein nahe liegender Grund dafür könnte das im Vorfeld der Operation nicht hinreichend effektiv durchgeführte Lymphknotenstaging (N-Staging im TNM-System) sein.

#### 5.1.1 N-STAGING: BILDGEBENDE VERFAHREN

Mittels aktuell routinemäßig verfügbarer bildgebender Verfahren wie der konventionellen Computertomographie (CT) oder der Magnetresonanztomographie (MRT) konnte diese Problematik noch nicht verbessert werden. Nicolas und Mitarbeiter zeigten für die MRT eine Sensitivität von 54,4 % bei der Detektion von pelvinen Lymphknotenmetastasen. Die MRT sei bei der Beurteilung des Status der Beckenlymphknoten ebenso limitiert wie die CT [Nicolas 1994, 319-26].

##### 5.1.1.1 COMPUTERTOMOGRAPHIE

Wie bereits oben beschrieben, sind bei der Computertomographie (CT) die Sensitivität und Spezifität hinsichtlich pelviner Lymphknotenmetastasen sehr gering. Die Lymphknoten sind mit der bildgebenden Diagnostik im kleinen Becken nur sehr unsicher zu erfassen und zu beurteilen, entzündliche Veränderungen lassen sich zumeist nicht sicher von metastasensuspekten Befunden abgrenzen, daher müssen die Lymphknoten als metastatisch verändert angesehen werden, sobald eine Volumenzunahme mit einem Durchmesser  $> 1,5$  cm stattgefunden hat. Hierbei sind falsch positive Befunde häufig. Tumorbefallene LK von weniger als 1,5 cm können weder durch die CT noch durch die MRT erfasst werden. Wegen der geringen Sensitivität und Spezifität erscheinen beide Verfahren nicht zur Beurteilung des Lymphknotenstatus beim Prostatakarzinom geeignet.

Nach Huncharek ist bei asymptomatischen Patienten mit einem neu diagnostizierten und unbehandelten Prostatakarzinom und PSA-Konzentrationen unter 20 ng/ml die Wahrscheinlichkeit pathologischer Befunde in der CT des Abdomen bzw. des Beckens extrem gering ( $< 1,0\%$ ). Die CT scheint also bei einer solchen Befundkonstellation nicht sinnvoll zu sein. Bei der sehr hohen Zahl der jährlich neu diagnostizierten Prostatakarzinome könnte der Verzicht auf die CT im Rahmen des Stagings die Ausgaben im Gesundheitssystem enorm reduzieren [Huncharek 1996, 364-67]. Auch viel sprechende Ergebnisse bei der Untersuchung der Kombination von CT und CT-gesteuerter Feinnadelbiopsie konnten dieser Technik bisher keine bedeutende Rolle in der Routineanwendung beim Staging im Frühstadium eines PCa einräumen [Oyen 1994, 309-10].

#### 5.1.1.2 MAGNETRESONZTOMOGRAPHIE

Derzeit ist die Magnetresonanztomographie (MRT) die aussichtsreichste Möglichkeit zur Bildgebung bei der initialen Beurteilung des Prostatakarzinoms. Bei der Evaluation der extrakapsulären Ausbreitung zeigt sie neben einer hohen Spezifität allerdings eine niedrige Sensitivität. Neben der wachsenden Rolle der MRT mit Endorektalspulen bei der Beurteilung von Lokalrezidiven deutet sich an, dass die High-Resolution-MRT unter Verwendung von lymphotropen superparamagnetischen Nanopartikeln zu einer deutliche Verbesserung der Detektion von kleinen und auf andere Weise nicht identifizierbaren Lymphknotenmetastasen führen könnte [Harisinhani 2003, 2491-99; Brassell 2005, 163-65].

Vasallo und Mitarbeiter vom Memorial Sloan-Kettering Cancer Center in New York führten bereits 1994 eine Studie zur Differenzierung von normalen bzw. reaktiv veränderten und metastatisch befallenen Lymphknoten mit der AMI-227-unterstützten Magnetresonanz-Lymphographie durch. Hierfür wurden männlichen Ratten durch Inokulation der Zellreihe R3327-MATLyLu ipsilaterale popliteale Lymphknotenmetastasen bzw. durch Applikation von Freud Adjuvans Lymphadenitiden verursacht. 12 bis 14 Tage nach der Inokulation wurden 24 Stunden vor und nach der Applikation von AMI-227, einem superparamagnetischen und für das retikuloendotheliale System spezifischen Kontrastmittels, magnetresonanztomographische Untersuchungen durchgeführt, wobei die kontralateralen poplitealen LK als Kontrolle dienten. Anschließend wurden als letzte Kontrolle die LK exzidiert und aufgearbeitet.

Die Ergebnisse zeigten, dass die Magnetresonanz-Lymphographie beispielsweise unter Verwendung dieses Kontrastmittels bei der Detektion von Lymphknotenmetastasen des PCa hilfreich sein könnte [Vasallo 1994, 501-6].

Cornud konnte 2006 zeigen, dass mit dieser Methode metastatische Lymphknoten ein spezifisches MR-Signal aufweisen, das auch in Lymphknoten festzustellen ist, die keine pathologische Volumenzunahme zu verzeichnen hatten. Die Indikation zur Bildgebung stütze sich aber vorrangig auf Parameter, die zur Primärdiagnostik des PCa gehören.

Wichtiger als die PSA-Konzentration und der Gleason-Score der Biopsien sei hierbei die so genannte quantitative Histologie, die das Ausmaß der Tumorausbreitung in den erfassten Prostataarealen darstellt und somit das Risiko einer extraprostatatischen Ausbreitung bestimmt. Von diesem Risiko hänge die Indikationsstellung zur MRT ab, die höchstwahrscheinlich bei Patienten mit niedrigem Risiko (< 20 %) nicht sinnvoll ist [Cornud 2006, 228-43].

#### 5.1.1.3 POSITRONEN-EMISSIONS-TOMOGRAPHIE

Die Positronen-Emissions-Tomographie (PET) wird als Bildgebendes Verfahren mittlerweile bei vielen Malignomen zur Abschätzung der regionären und systemischen Filialisierung eingesetzt. Maligne Neoplasien zeichnen sich wegen ihres beschleunigten Wachstums durch einen gesteigerten Energiebedarf aus. Sie nehmen beispielsweise Glukose viel rascher als gesundes Gewebe auf. Bei der PET wird eine chemisch abgewandelte Form der Glukose injiziert, an die ein Tracer gekoppelt ist. Beim Zerfall dieser radioaktiven Substanz entstehen als Positronen bezeichnete Elementarteilchen. Mit Hilfe eines Tomographen können so Herde mit gesteigertem Metabolismus und vermehrter Anreicherung des Tracers detektiert werden. Die Wahl des am besten geeigneten Tracers ist im Moment Gegenstand zahlreicher Untersuchungen. Derzeit hat die PET, bei der Azetat oder Cholin als Tracer verwendet werden, bei der Detektion von postoperativen Rezidiven eines PCa bessere Ergebnisse als die PET mit Fluoro-2-Desoxyglucose gezeigt. Mittlerweile wurden auch vielversprechende Studien zur Rolle der PET in Kombination mit der CT beim Lymphknotenstaging begonnen [Hricak 2003, 616-34].

In der urologischen Onkologie hat sich der Einsatz der PET bisher nur langsam entwickelt.

Bei der initialen Diagnostik des PCa hat die PET bisher keine überzeugenden Ergebnisse geliefert, da sie oft nicht hinreichend zwischen einer benignen Hyperplasie und einer malignen Veränderung differenzieren kann und durch die renale Elimination der Metaboliten und ihrer Akkumulation im Harntrakt oft ungenaue Ergebnisse liefert. Bei einer fortgeschrittenen Erkrankung und bei der Suche nach der Lokalisation von Rezidiven hat sie sich allerdings vor allem mit der Verwendung neuer Tracer (11C-Cholin) als nützlich erwiesen [Yoshida 2005, 214-20]. Vor allem bei der Unterscheidung von Fibrose und Rezidiv im Resektionsareal, was mit der CT und der MRT kaum möglich ist, ist sie hilfreich [Hain 2005, 1-7]. Schmid und Mitarbeiter bestätigen, dass derzeit initial eine Differenzierung zwischen Benignität und Malignität mit der Fluorocholin-PET/CT nicht möglich ist [Schmid 2005, 632-38]. Dennoch stellen die 11C-Cholin-PET und die PET/CT viel versprechende bildgebende Modalitäten zur Identifizierung von Lokalrezidiven und Lymphknotenmetastasen dar [Yoshida 2005, 214-20; Schmid 2005, 632-38].

In einer Studie aus Taiwan wurde 2003 untersucht, ob die PET mit 18F-2-Desoxyglucose (FDG) Lymphknotenmetastasen bei Prostatakarzinompatienten entdecken konnte, die nach kurativer Behandlung PSA-Neuanstiege aufwiesen. Die 24 Patienten zeigten negative Befunde in der Skelettszintigraphie und der Becken-CT. Die Resultate der PET wurden mit denen der Histologie nach pelviner LK-Dissektion verglichen. Bei 16 der 24 Patienten (66,7 %) wurden histopathologisch LK-Metastasen nachgewiesen, eine FDG-Aufnahme hatte sich bei 12 der 16 betroffenen Patienten (75 %) im Bereich der letztlich bestätigten Filiae gezeigt. Es gab bei 4 Patienten falsch negative Ergebnisse, jedoch keine falsch-positiven Befunde. Es wurde gefolgert, dass die FDG-PET ein geeignetes diagnostisches Hilfsmittel beim Lymphknotenstaging bei Patienten mit einem posttherapeutischen PSA-Relapse bei negativen Befunden der Knochenszintigraphie und der CT sein kann [Chang 2003, 311-15].

Jadvar und Mitarbeiter fanden heraus, dass die FDG-PET bei der Detektion von metastatischen Knochenläsionen des PCa nur einen begrenzten Nutzen hat. Bei der Suche nach Lymphknotenmetastasierung und Weichteilbefall sei ihr Einsatz jedoch gerechtfertigt [Jadvar 2003, 1485-88].

Spezifische genetische und biochemische Veränderungen der Tumorzellen ermöglichen das Tumorwachstum und die Metastasierung. Moderne bildgebende Verfahren sollen pathologische Prozesse in Tumorzellen auf molekularer Ebene sichtbar machen. Dies hat zur Entwicklung und Etablierung des Feldes der molekularen Bildgebung geführt.

Mit diesen nicht-invasiven und für den Patienten sehr schonenden Techniken können frühe Stadien diagnostiziert, genaue Verlaufsbeobachtungen durchgeführt und valide prognostische Informationen gewonnen werden [Karam 2003, 473-83]. Stetige technische Fortschritte der einzelnen Modalitäten verbessern mehr und mehr die Effizienz der Diagnostik. Trotz der jeweiligen Limitationen der Verfahren wird ihr Einsatz bei den entsprechenden klinischen Indikationen helfen, Therapieentscheidungen und Krankheitsverläufe zu optimieren.

#### 5.1.1.4 IDENTIFIKATION UND DEFINITION DES SENTINEL-LYMPHKNOTENS

Der lymphatische Abfluss der Prostata kann unter Umständen hochgradig variieren, daher wurden mit Hilfe verschiedener Verfahren Versuche unternommen, auch hier, ähnlich wie beispielsweise beim Mammakarzinom, den oder die sogenannten „Sentinel“- oder „Schildwächter“-Lymphknoten (SLK), also die erste und vorrangige Anlaufstelle des regionären Lymphabflusses, zu definieren.

Silva und Mitarbeiter versuchten dies mittels der Lymphoszintigraphie mit Tc-Schwefel-Kolloid. 23 Patienten mit bioptisch gesichertem PCa wurden untersucht. Das Agens wurde transrektal in beide Prostatalappen injiziert, 15 und 180 Minuten nach Applikation wurden die Bilder angefertigt. Die auf diese Weise entdeckten Sentinel-LK (3,36 pro Patient) wurden während der OP mittels eines speziellen Detektionsgerätes („Gamma Sonde“) entfernt, die ausgedehnte LAE schloss sich an. Mit der Gamma Sonde wurden bei 21 von 23 Patienten die radioaktiven LK detektiert, ein Patient zeigte keine radiopharmazeutische Migration und bei einem Patienten wurde der SLK intraoperativ nicht entdeckt. 3 Patienten hatten LK-Metastasen, bei einem war der SLK der einzige befallene LK und wurde außerhalb der Fossa obturatoria und lateral der A. iliaca externa, also außerhalb des gängigen Lymphadenektomieareales gefunden. Die SLK-Biopsie liefere also entscheidende Informationen zum Staging, die unter Umständen nicht durch eine limitierte LAE gewonnen werden könnten. Diese Informationen seien essentiell für die adäquate Therapieentscheidung [Silva 2005, 1081-86].

Mit der radioisotop-geführten SLK-Dissektion (SLKD) befassten sich auch Jeschke und Mitarbeiter. Sie entwickelten eine Methode, die die SLKD im Rahmen der laparoskopischen radikalen Prostatektomie bei 71 Patienten ermöglichte. 24 Std. vor dem Eingriff wurden unter sonographischer Kontrolle 3ml 200 MBq Tc-Humanalbumin-Kolloid transrektal in die Prostata injiziert. Während der OP wurde die Aktivität mit der bereits erwähnten Gamma Probe gemessen, die SLK wurden identifiziert und entfernt. Sobald die Gefrierschnellschnitte Metastasen zeigten, schloss sich eine ausgedehnte Dissektion der Becken-LK an. Bei 81 der 142 Beckenwände (54,7 %) fanden sich die SLK ausschließlich außerhalb der Fossa obturatoria. Die Histopathologie zeigte SLK-Metastasen bei 9 Patienten (12,9 %). 8 der 11 entdeckten Filiae (72,7 %) lagen außerhalb der Fossa obturatoria. LK-Metastasen wurden nur in mit Tc markierten LK gefunden. Es wurde gezeigt, dass die SLKD einerseits laparoskopisch durchführbar ist und dass sie andererseits bei einer signifikanten Zahl von Patienten Mikrometastasen außerhalb des üblichen LAE-Areals entdecken kann [Jeschke 2005, 1943-46].

#### 5.1.1.5 SINGLE-PHOTONEN-EMISSIONS-COMPUTERTOMOGRAPHIE

Mit szintigraphischen Methoden werden meist planare Bilder erzeugt, ein dreidimensionaler Körper wird also in einer Ebene abgebildet. Dadurch kommt es zu einer Überlagerung der Bilder der hintereinander liegenden Regionen, etwa so wie bei einer konventionellen Röntgenaufnahme. Kleinere Strukturen können somit schlechter erkannt und kaum einem bestimmten Organ zugeordnet werden.

Einen möglichen Ausweg bietet die Single-Photonen-Emissions-Computertomographie (SPECT). Mit diesem Verfahren werden durch eine spezielle Meßmethode mit beweglichen Gammakameras viele Bilder erzeugt, die ähnlich wie die CT den Körper in dünn geschichteten Querschnitten zeigen. Dadurch werden tiefer gelegenen Herde besser erkennbar und die Traceranreicherung kann besser einem Organ zugeordnet werden. Wichtig für die Befundbeurteilung ist auch die Möglichkeit, diese funktionellen Aufnahmen im Computer über die Bilder aus CT und MRT zu legen und zu vergleichen, da diese die Organstrukturen genau erkennen lassen. Ein Nachteil der SPECT ist die lange Aufnahmezeit, für einen Körperabschnitt von 30 bis 60 cm Länge kann die Untersuchung bis zu 45 Minuten in Anspruch nehmen. Nicht zuletzt wegen der langen Liegezeit für den Patienten kann die SPECT aktuell nur bei besonderen Fragestellungen eingesetzt werden.

Ganswindt und Mitarbeiter untersuchten die Möglichkeit, mittels der SPECT das individuelle Lymph-Abflussmuster und die pelvinen Sentinel-Lymphknoten von High-risk PCa-Patienten zu definieren, bei denen eine intensitätsmodulierte Bestrahlungstherapie geplant wurde. Als Tracer wurde 250 MBq  $^{99m}\text{Tc}$ -Nanocoll verwendet, die Sentinel-Lymphknoten 1,5 bis 3 Stunden nach der Injektion lokalisiert und schließlich alle ins Zielvolumen der Bestrahlung einbezogen. Als Ergebnis der Studie zeigte sich, dass alle Patienten identifizierbare Sentinel-Lymphknoten aufwiesen und die SPECT bei deren Identifikation der konventionellen CT überlegen war. Als Areal, das durch eine unzureichende regionale Planung vorrangig der Bestrahlung entgeht, zeigte sich die perirektale Region [Ganswindt 2005, 91].

In einer japanischen Studie wurden zum Versuch der verbesserten Lokalisation von Sentinel-Lymphknoten beim Prostatakarzinom die SPECT und die Multidetektor CT (MDCT) kombiniert. Die Ergebnisse der Detektion von „heißen“ Lymphknoten mittels der Kombinationsbilder wurden mit den operativen Befunden verglichen. Chirurgisch wurden 87,1 % der durch die Bildgebung ermittelten regionären LK bestätigt. Es zeigte sich, dass die Kombination der SPECT und der MDCT bei der Lokalisation von SLK Bei PCa-Patienten sehr hilfreich sein kann [Kizu 2005, 78-82].

Auch eine französische Studie bestätigte die Relevanz der SLK-Technik beim N-Staging des Prostatakarzinoms und die Varianz der Lymphabflusswege der Prostata. Bei 34 Patienten mit einem klinisch lokal begrenzten PCa wurden am Tag vor der radikalen Prostatektomie mit systematischer Standard-Beckenlymphadenektomie sonographisch gesteuert transrektal  $^{99m}\text{Tc}$ -gelabelte nanokolloidale Partikel in die Prostata injiziert. Das SLK-Mapping wurde intraoperativ mittels einer Lymphoszintigraphie mit der Gamma Sonde durchgeführt. Eine präoperative Lymphoszintigraphie erlaubte die Identifikation von SLK bei 85,3 % der Patienten. Die Mehrheit der SLK fand sich in der Regio hypogastrica (58,4 %). Bei 4 Patienten wurden Mikrometastasen der LK festgestellt, die sich in 3 Fällen in den SLK befanden. Diese 4 Patienten hatten ein prätherapeutisches PSA von  $> 10$  ng/ml und einen Gleason-Score von  $\geq 7$  in Prostatektomiepräparat. In 2 Fällen wurden Mikrometastasen in SLK außerhalb der Becken-LK-Kette entdeckt. Die alleinige Beckenlymphadenektomie scheint also vor allem bei klinischen Settings mit den soeben genannten Parametern für ein präzises Staging nicht auszureichen [Bastide 2004, 501-6].



### 5.1.2 LYMPHADENEKTOMIE

Die pelvine Lymphknotendissektion oder Lymphadenektomie (LAE) ist mittlerweile eine Routineprozedur im Rahmen des Stagings des lokal begrenzten Prostatakarzinoms. Durch sie können prognostische Informationen gewonnen werden, sie beeinflusst maßgeblich die anschließende Therapiestrategie und nicht zuletzt lassen sich durch sie auch die Ergebnisse verschiedener Behandlungsoptionen vergleichen. Die LAE ist allerdings keine kurative Maßnahme. Lymphknotenmetastasen des PCa finden sich neben der präsakralen und periprostatistischen Region in erster Linie medial der Linie der Vena iliaca externa bis unterhalb des Nervus obturatorius (Fossa obturatoria). Nach kranial wird dieses Gebiet durch die Bifurkation der Arteria iliaca interna und externa und nach distal durch den Canalis femoralis begrenzt [Weingärtner 1971, 1969-71].

Aufgrund der aktuell noch schwierigen klinischen und bildgebenden Beurteilung der Lymphknotensituation und zur Vermeidung eines Understagings wird in der Regel zur Erhebung zuverlässiger Befunde die Lymphadenektomie angestrebt. Andererseits könnte durch eine Kombination von verschiedenen Untersuchungsparametern die Wahrscheinlichkeit für das Vorliegen von LK-Metastasen abgeschätzt werden, so dass eventuell auf eine operative Sicherung bzw. auf einen Ausschluss des Lymphknotenbefalls verzichtet werden kann [Conrad 2002, 521-25].

Um die Exaktheit des Lymphknotenstagings mit der Bildgebung mittels Becken-MRT oder CT zu beurteilen, führten Borley und Mitarbeiter an 55 Patienten mit einem hohen Risiko einer lokal fortgeschrittenen Erkrankung (PSA > 10 ng/ml, Gleason  $\geq$  7) mit geplanter radikaler Radiotherapie nach der Bildgebung mit der MRT bzw. CT eine laparoskopische Dissektion der Beckenlymphknoten durch. Das präoperative Staging wurde dann mit der Histologie der Lymphknotenproben verglichen. Als Ergebnis der Studie konnte gezeigt werden, dass die radiologischen Untersuchungen in vielen Fällen Lymphknotenmetastasen bei den High-risk Patienten nicht erfasst hatten, wobei 72,2 % der positiven LK mit der MRT nicht entdeckt werden konnten und der CT sogar alle positiven LK entgangen waren. Die geringe Sensitivität der konventionellen radiologischen Scanning-Methoden erschien also nicht akzeptabel, sobald sich auf ein akkurates Staging Therapieentscheidungen gründen sollten. Die laparoskopische Dissektion der Beckenlymphknoten böte hier eine adäquate Alternative beim LK-Staging [Borley 2003, 382-86].

Im Moment wird die Notwendigkeit der meist durchgeführten Lymphadenektomie bei „Low-Risk“ Patienten mit einem Gleason-Score  $< 6$  und einem PSA-Wert  $< 10$  ng/ml kontrovers diskutiert, da in diesen Bereichen die Frequenz der positiven Lymphknoten niedrig ist. Allerdings gründen sich diese Daten auf Erfahrungen mit der limitierten Dissektion. Ergebnisse der ausgedehnten Dissektion zeigen eine weit höhere Rate der metastatisch befallenen Lymphknoten als bisher angenommen. Mehr als die Hälfte der befallenen Lymphknoten wurden außerhalb der derzeit zur Resektion empfohlenen Areale gefunden. Andererseits können die unter der extendierten Dissektion erhöhten Komplikationsraten als Kontraindikation angesehen werden [Malmstrom 2005, 593-98].

Dank verbesserter diagnostischer Hilfsmittel konnte die Rate des unerwarteten Auffindens von positiven LK von 30 % vor 15 Jahren auf aktuell unter 10 % gesenkt werden. Dennoch wird nach Ekman die LAE in über 90 % der Fälle unnötigerweise durchgeführt. Verbesserungsversuche des Stagings durch Bildgebung wie CT, MRT, Sonographie und Szintigraphie hätten bisher wegen meist zu geringer Sensitivität und Spezifität insgesamt keine durchschlagenden Erfolge gezeigt. Durch eine kombinierte Beurteilung des Tumorstadiums und des PSA-Levels könne die Wahrscheinlichkeit metastatisch befallener LK aber gut eingeschätzt werden. Eine Zusammenfassung der relevanten Literatur zeige, dass bei klinisch lokal begrenzten Tumoren, vor allem in den Stadien T1a bis T2b, auf die LAE verzichtet werden kann, vorausgesetzt, die PSA-Konzentration liegt unter 10 ng/ml und der Tumor ist gut bis mäßig differenziert (Gleason  $< 7$ ). Unter Verwendung dieser Referenzparameter könnten so schätzungsweise 25 % der Patienten von einer Becken-LAE verschont bleiben, die Rate der auf diese Weise nicht entdeckten positiven LK läge lediglich bei 3 % [Ekman 1997, 60-64]. Weckermann und seine Mitarbeiter führten im Klinikum Augsburg eine Untersuchung durch, die sich mit eben dieser Problematik befasste. Bei 235 Männern mit einem präoperativen PSA von  $< 10$  ng/ml, einem Gleason-Score  $\leq 6$  und positiven Biopsiebefunden in nur einem Lappen wurden die Isotopen-SLKD und die radikale retropubische Prostatektomie (RRP) oder – im Falle negativer Lymphknotenbefunde – eine transperineale I(125) Seed-Implantation durchgeführt. 84 Männer mit positiven Stanzbefunden und mit den sonst identischen Parametern wurden der SLKD und der RRP unterzogen. Bei 187 Patienten mit positiven Stanzen in einem Lappen wurde die RRP durchgeführt. 16 davon hatten positive LK.

Median wurden 6 SLK (6,8) und 6 Non-SLK (7,3) disseziert. Alle Patienten mit positiven LK hatte auch positive SLK. 9 der 84 Patienten mit positiven Stanzungen in beiden Lappen hatten positive LK (10,7 %). Median wurden 6 SLK (6,6) und NSLK (7,5) entfernt. Alle Männer dieser Gruppe mit positiven LK hatten einen einzelnen positiven SLK. Schlussfolgernd wurde festgestellt, dass selbst bei einer „Low-Risk“-Konstellation nicht auf ein operatives Lymphknotenstaging verzichtet werden sollte [Weckermann 2005, 45-50].

Das Staging kann durch die ausgedehnte Entfernung und Untersuchung der Lymphknoten also verbessert und präzisiert werden, ob sich dies jedoch in einem Überlebensvorteil äußert, muss noch in kontrollierten Studien evaluiert werden.

Aktuell werden alternative Techniken für ein suffizienteres Lymphknotenstaging für die Diagnostik bei Rezidiven des PCa entwickelt. Die Sentinel-Lymphknoten-Methode wurde bereits umfassend getestet und für geeignet befunden (siehe oben). Die Ergebnisse bestätigten und bekräftigten die Untersuchungen der extendierten Dissektion, die Dissektion der Regio obturatoria reiche zu einer Beurteilung der regionären lymphogenen Metastasierung nicht aus [Jeschke 2005, 1943-46; Silva 2005, 1081-86; Kizu 2005, 78-82]. Die Isotopen-Technik könnte also die Ausbeute der Beckenlymphadenektomie durch eine Präzisierung und Reduzierung des Ausmaßes verbessern [Bastide 2004, 501-6].

Insgesamt muss das Lymphknotenstaging also ein größeres anatomisches Gebiet abdecken als dies aktuell in der Regel der Fall ist. Unter Umständen wäre es empfehlenswert, bei allen Patienten mit einem lokal begrenzten PCa die extendierte LAE durchzuführen, da möglicherweise Patienten mit positiven LK eine bessere Prognose haben, wenn eine ausgedehnte LK-Dissektion stattfindet, die auch die Sentinel-LK beinhaltet.

Ob die operative Dissektion durch moderne Bildgebung ersetzt werden kann, ist im Moment Gegenstand zahlreicher Untersuchungen. Neben den bereits genannten radiologischen und nuklearmedizinischen Verfahren werden beispielsweise Methoden wie das Bioluminescence Imaging (BLI), die Messung der Tumor-Oxygenierung und die Messung der Tumor-Iodaufnahme beim Staging des Prostatakarzinoms mögliche Alternativen darstellen. Trotz aller technischen Fortschritte versagt aktuell aber noch oft die Detektion von disseminierten

Tumorzellen und Mikrometastasen ebenso wie die Früherkennung von lokalen Tumorrezidiven. Um zwischen lokalem und systemischem Fortschreiten der Erkrankung zu differenzieren, werden weiterhin Prognosefaktoren des Primärtumors wie das Grading, die Tumorfreiheit des Resektionsränder, die Infiltration der Samenblasen, Lymphknotenmetastasen und die PSA-Kinetik verwendet werden müssen [Gronau 2005, 361-66].

### 5.1.3 WEITERE UNTERSUCHUNG DER LYMPHKNOTEN NACH DER LAE

#### 5.1.3.1 ROUTINESCHNELLSCHNITT

Die Schnellschnittdiagnostik (SSD) ist ein zentraler Bestandteil der intraoperativen Diagnostik im Rahmen der urologischen Chirurgie. Durch die direkte histopathologische Beurteilung schon während eines Eingriffes kann der Operateur unmittelbar Therapieentscheidungen treffen und das weitere Vorgehen planen, wodurch den Patienten meist eine Re-Operation erspart wird. Die gute Kooperation zwischen dem Urologen und dem Pathologen, die ausführliche Information des Pathologen über den Patientenstatus und eine konkrete Fragstellung sind die Grundvoraussetzungen für eine suffiziente SSD [Giessing 2005, 512-18]. Aussagen über die Dignität eines tumorsuspekten Gewebes lassen sich so in den meisten Fällen zuverlässig treffen. Dies gilt vor allem auch für die intraoperative Befundung der Lymphadenektomiepräparate, die gerade bei der radikalen Prostatektomie eine entscheidende Rolle spielt. Abhängig von der histopathologischen Beurteilung der Beckenlymphknoten im Hinblick auf metastatischen Befall durch das PCa wird über das weitere Vorgehen und somit über die Entfernung der Vorsteherdrüse und der Samenblasen entschieden.

Davis zeigte 1995, dass die Effizienz der Lymphknotendiagnostik mittels Gefrierschnellschnitt sehr hoch liegt (Sensitivität 66-99 %, Spezifität 97-100 %) und die histologische Aufarbeitung der LK die MRT beim LK-Staging an Sensitivität weit übertrifft, da mehr als die Hälfte der Metastasen mit ihrer Größe unter dem 1,0 cm – Detektionslimit der MRT lagen. Falsch negative Diagnosen bei den Gefrierschnellschnitt-Untersuchungen träten aufgrund von Mikrometastasen oder isolierten Tumorzellverbänden auf, die der histologischen Untersuchung entgehen [Davis 1995, 661-68].

#### 5.1.4 EVALUATION VON LYMPHADENEKTOMIEPRÄPARATEN MIT DER POLYMERASE-KETTENREAKTION

Gegenstand dieser Arbeit war, zu untersuchen, ob eventuell gerade diese, mit den konventionellen histopathologischen Untersuchungsmethoden nicht zu entdeckenden Mikrometastasen oder isolierten Tumorzellverbände für einen erneuten Anstieg der PSA-Konzentration im Serum der radikal prostatektomierten Patienten verantwortlich sein könnten bzw. ob sich im Rahmen einer retrospektiven Analyse der Lymphadenektomiepräparate der Patienten, die postoperativ einen Wiederanstieg des PSA-Wertes zeigten, mit modernen molekularbiologischen Methoden ein metastatischer Befall detektieren lässt.

Exaktes präoperatives klinisches Staging ist nach wie vor schwierig und ist immer noch Gegenstand umfangreicher Forschung [Shariat 2003, 4662-70; Edelstein 1995/1996, 597-603/370-75; Ogekawa 2000, 210-18; Potter 2000, 2577-86; Deguchi 1993/1999, 5350-54/565-69]. Der Befall von Lymphknoten ist fast ausnahmslos mit einer klinischen Progression der Erkrankung bei Patienten mit Prostatakarzinomen assoziiert. Dennoch entwickeln etwa 30% der Patienten, die sich einer radikalen Prostatovesikulektomie unterzogen haben und deren regionäre Lymphknoten bei den konventionellen histopathologischen Untersuchungsmethoden tumorfrei waren, ein Fortschreiten der Erkrankung [Walsh 1994, 1831-36; Pound 1997/1999, 395-406/1591-97] Obwohl die Ätiologie des Erkrankungsprogresses multifaktoriell zu sein scheint, zeigen die Ergebnisse, dass mit den konventionellen Methoden der Lymphknotenaufarbeitung die Detektion einer signifikanten Anzahl von klinisch bedeutsamen metastatischen Herden nicht gelingt.

Das molekularbiologische Lymphknotenstaging mit der RT-PCR bei Patienten mit einem Prostatakarzinom wurde bereits sehr kontrovers diskutiert [Edelstein 1996, 370-75; Ogekawa 2000, 210-18; Deguchi 1993, 5350-54; Ferrari 1997/1999, 1498-504/241; Lin 1999, 236; Mao 1998, 596-603; Potter 2000, 2577-86]. Eine prospektive Studie mit 38 Patienten, bei denen frisches Lymphknotengewebe untersucht wurde [Ogekawa 2000] und eine retrospektive Studie, in der Rahmen archiviertes, in Paraffin eingebettetes Lymphknotengewebe nachträglich beurteilt wurde [Edelstein 1996, 370-75], zeigten eine statistisch signifikante Korrelation zwischen einem postoperativen Wiederanstieg des Serum-PSA-Wertes und einem positiven Ergebnis der Polymerase-Kettenreaktion.

Die beiden bisher größten prospektiven Untersuchungen mit frischem Lymphknotengewebe, bei denen die Proben von 113 pN0 bzw. 154 pN0-gestagete Patienten bearbeitet wurden, haben bei 28% bzw. 39% der Patienten positive Ergebnisse in der Polymerase-Kettenreaktion gezeigt, die eine gute Korrelation mit den gängigen pathologischen Risikofaktoren aufwiesen (Gleason-Score, präoperatives PSA) [Ferrari 1997, 1498-504; Martinez-Pineiro 2003, 342-50], wobei die Nachbeobachtungsperiode bei den Patienten zu kurz war, um über die Bedeutung dieser Ergebnisse Schlussfolgerungen ziehen zu können. Die größte retrospektive Analyse mit archiviertem, in Formalin fixiertem und in Paraffin eingebettetem Lymphknotengewebe von 199 Patienten mit pT3 N0 Tumoren hat ähnliche Ergebnisse gezeigt [Shariat 2003, 4662-70]. Die Resultate der Untersuchungen der Proben mit der RT-PCR konnten auf bedeutsame Weise mit einer biochemischen Progression, mit der Entwicklung von Fernmetastasen und mit der Prostatakarzinom-spezifischen Mortalität korreliert werden.

Dem entgegen konnten im Rahmen einer Studie mit 102 Patienten mit Invasion der Samenblasen, negativen Lymphknoten und einer Progressionsrate der Krebserkrankung von 71% in 10 Jahren nur 2,9 Prozent der Patienten mit positiven Ergebnissen in der RT-PCR des Lymphknotengewebes identifiziert werden [Potter 2000, 2577-86].

Dem in etwa entsprechend fanden sich in der vorliegenden Arbeit, bei der das Lymphknotenmaterial von 80 Patienten mit einem pT2 N0 Prostatakarzinom untersucht wurde, nur bei 3,8% der Patienten positive Ergebnisse der konventionellen RT-Polymerase-Kettenreaktion. Auch die im Anschluss durchgeführte Real Time TAQMAN® PCR führte zu keinen anderen Ergebnissen.

Haas und Mitarbeiter halten die Immunhistochemie und die RT-PCR für die derzeit sensitivsten Techniken der Analyse der Tumormarkerexpression. Bisher wurden allerdings die meisten RT-PCR-basierten Untersuchungen von SLK an frischem Lymphknotenmaterial und ohne den direkten Vergleich mit den Ergebnissen einer parallelen Immunhistochemie durchgeführt. In ihrer Studie wurde eine effiziente Methode zur Extraktion von RNA und der anschließenden RT-PCR aus SLK-Paraffinschnitten von PCa-Patienten entwickelt, die Ergebnisse wurden mit den immunhistologischen Daten aus angrenzenden Schnitten verglichen. Aus 133 SLK von 68 Patienten wurde amplifizierbare RNA gewonnen. Vier von 12 Patienten mit

einem PSA-Relapse, aber ohne immunhistologisch detektierbare Tumorzellen zeigten PSA-positive Ergebnisse bei der RT-PCR.

Es wurde festgestellt, dass Einzelschnitte von in Paraffin eingebetteten SLK sich zur weiteren Evaluation durch eine routinemäßig durchgeführte RT-PCR eignen. In Kombination mit der Immunhistologie eröffne sich mit der PSA-spezifischen RT-PCR eine ergänzende Technik der Tumorzell-Detektion in Sentinel-Lymphknoten von PCa-Patienten [Haas 2005, 763-70].

## **5.2 VERGLEICH DER EIGENEN ERGEBNISSE MIT DER EINSCHLÄGIGEN LITERATUR**

In dieser Arbeit wurden im Rahmen der molekularbiologischen Nachuntersuchung von Material aus pelvinen Lymphknoten von 80 Patienten mit pT2 N0 M0 gestageten Prostatakarzinomen mit der konventionellen RT-PCR und der Real Time RT-PCR in drei Fällen PSA-exprimierende Zellen des Prostatakarzinoms entdeckt, die durch die histopathologische Routineuntersuchung nicht erfasst worden waren.

Wie bereits andere Autoren zeigen konnten, ist das archivierte, in Formalin fixierte und in Paraffin eingebettete Lymphknotenmaterial gut für eine zweizeitige Untersuchung mit modernen Verfahren wie der Polymerasekettenreaktion oder Immunhistochemie geeignet [Edelstein 1996, 370-75; Potter 2000, 2577-86; Shariat 2003, 4662-70; Haas 2005, 763-70].

Die von Ben-Ezra beschriebene Problematik der negativen Beeinflussung der Integrität der RNA spielte bei den hier durchgeführten Untersuchungen keine große Rolle [Ben-Ezra 1991, 351-54], der Nachweis einer erfolgreichen mRNA-Extraktion konnte sowohl für das Gen der  $\beta$ -Pyruvatdehydrogenase als auch für das Gen des TATA-Box-binding Proteins als Housekeeping-Gene erbracht werden [Specht 2001, 419-29; Jackson 1990, 499-504].

Die geringe Detektionsrate von Mikrometastasen oder isolierten Tumorzellen eines PCa, auch in der Gruppe der Patienten mit postoperativem PSA-Neuanstieg, und die Detektion von metastatischem Befall der Lymphknoten bei Patienten ohne biochemisches Rezidiv lässt im Gegensatz zu den Beobachtungen anderer Autoren keine Korrelation einer unentdeckten Filialisierung in die Lymphknoten mit der Wahrscheinlichkeit eines PSA-Rezidivs zu.

Eine mögliche Problematik bei der Evaluierung von Lymphadenektomiepräparaten zur Korrelation eines metastatischen Befalls mit der Wahrscheinlichkeit eines PSA-Anstiegs nach der Prostatatektomie liegt unter Umständen darin, dass bereits intraoperativ die LAE nicht ausgedehnt genug durchgeführt wurde bzw. dass die Sentinel-Lymphknoten und somit die erste Station des Lymphabflusses und somit einer lymphogenen Metastasierung (siehe oben) nicht mit disseziert wurden.

Ferrari und Okegawa messen der Lymphknoten-PCR einen hohen prädiktiven Wert bezüglich der Wahrscheinlichkeit eines postoperativen PSA-Neuanstieges zu, allerdings werden zu einer profunderen Beurteilung weitere Untersuchungen mit längerem Follow-up und einer deutlich höheren Patientenzahl gefordert [Ferrari 1997, 1498-504; Okegawa 2000, 20-18].

Der Einsatz der Real Time TAQMAN® PCR konnte im Vergleich zur konventionellen Polymerase-Kettenreaktion in dieser Arbeit nicht zu einer Verbesserung der Detektionsrate beitragen. Gelmini und Mitarbeiter veröffentlichten 2003 eine Studie, die die quantitative Bestimmung der PSA-Expression bei der benignen Prostatahyperplasie (BPH) und dem Adenokarzinom der Prostata zum Gegenstand hatte. Es wurde gezeigt, dass sich bei den malignen Proben zwar eine Steigerung der PSA-Expression gegenüber den Proben mit BPH fand, der Unterschied aber zu gering gewesen sei, um eine signifikante Rolle der proteolytischen Aktivität des PSA bei der Progression des Prostatakarzinoms zu bestätigen. Dieses molekularbiologische Verfahren stelle aber dennoch weiterhin eine verlässliche Basis für ausgedehntere Studien der Physiologie des PSA beim PCa dar [Gelmini 2003, 261-65]. Nach einer Studie von Potter, die sich mit dem molekularbiologischen und immunhistochemischen Staging von Patienten mit Samenblaseninvasion und negativen Lymphknoten zum Zeitpunkt der radikalen Prostatektomie befasste, hängt die schlechte Prognose von Patienten mit dieser Befundkonstellation nicht von okkulten LK-Metastasen ab. Die geringe Zahl von unerwartet entdeckten Herden eines PCa in den Lymphknoten könne die ICH oder die molekularbiologische Untersuchung nicht rechtfertigen [Potter 2000, 2577-86].

Der Einsatz moderner Labormethoden wie der RT-PCR und der Real Time TAQMAN® PCR bleibt also weiterhin umstritten, ihr Routineeinsatz beim klinischen Staging eines Prostatakarzinoms konnte auch in der vorliegenden Arbeit nicht gerechtfertigt werden. Dennoch bleiben diese Verfahren hoffnungsvolle Werkzeuge bei der Erforschung der Pathophysiologie des PCa.



Um zuverlässige Empfehlungen für oder gegen den Routineeininsatz dieser kostenintensiven und aufwendigen Labormethoden geben zu können, wird es gemäß der aktuellen relevanten Literatur und auch in Anbetracht der Ergebnisse der vorliegenden Arbeit notwendig sein, ein deutlich umfangreicheres Patientenkollektiv mit unterschiedlichen Tumorstadien und Risikofaktoren zu evaluieren und im Follow-up länger zu beobachten.

## 6 ZUSAMMENFASSUNG

Für die Planung einer angemessenen Therapie und für die Prognose des Prostatakarzinoms (PCa) ist die individuelle und sorgfältige Erfassung des Stadiums der Erkrankung unerlässlich. Neben der digital-rektalen Untersuchung der Vorsteherdrüse und der Analyse der PSA-Serumkonzentration stehen zur Bestimmung der lokalen und systemischen Ausbreitung des Malignoms der transrektale Ultraschall, die Knochenszintigraphie und je nach Indikation andere bildgebende Verfahren wie die Computertomographie, die Magnetresonanztomographie oder Kombinationen einzelner Untersuchungsmethoden wie beispielsweise das PET-CT oder moderne nuklearmedizinische Methoden zur Verfügung. Zur Erfassung eines metastatischen Befalls der Lymphknoten sind oben genannte Verfahren allerdings nur bedingt geeignet.

Im Falle eines lokal begrenzten, d.h. die Kapsel der Prostata nicht überschreitenden Tumors, besteht die Therapie mit kurativer Intention meist in der radikalen Prostatovesikulektomie. Vor Entfernung der Prostata und der Samenblasen erfolgt in der Regel die pelvine Lymphadenektomie. Werden die regionären Lymphknoten bei der intraoperativen Schnellschnittuntersuchung für metastasenfrei befunden, schließt sich die Prostatektomie an. Annähernd 35% der Patienten, die sich diesem Eingriff unterzogen haben, erleiden allerdings innerhalb der ersten 10 Jahre nach der Operation ein biochemisches (PSA-Neuanstieg) oder klinisches Fortschreiten ihrer Erkrankung [Pound 1999, 1591-97; Jacobsen 1998, 173-79; Stephenson 2004, 90-96]. In der vorliegenden Arbeit sollte untersucht werden, ob dieser PSA-Neuanstieg durch das Existieren von Mikrometastasen des Prostatakarzinoms, die histologisch im Rahmen des intraoperativen Stagings nicht erfasst worden waren, zu erklären ist. Mit diesem Ziel wurden die archivierten, in Formalin fixierten und in Paraffin eingebetteten Lymphknotengewebeproben von 80 männlichen Patienten mit einem klinisch lokal begrenzten Prostatakarzinom (pT2) und mikroskopisch tumorfreien Lymphknoten (pN0), die sich im Zeitraum zwischen 1990 und 2000 einer radikalen Prostatektomie unterzogen haben, einer molekularbiologischen Reevaluation mittels der konventionellen Reverse Transkriptase – Polymerase-Kettenreaktion (RT-PCR) und der Real-Time TAQMAN® PCR zugeführt. Der Nachweis von mRNA des prostataspezifischen Antigens sollte hierbei das Vorliegen von Mikrometastasen beweisen.

Im Rahmen dieser Nachuntersuchungen wurden in regionären Lymphknoten von 3 der 80 Patienten (3,75 %) Mikrometastasen des Prostatakarzinoms detektiert, die mit der histopathologischen Routineuntersuchung nicht entdeckt worden waren. Diese Befunde ließen sich allerdings nicht mit einem postoperativen Neuanstieg der PSA-Konzentration im Serum korrelieren.

Die niedrige Zahl der sowohl im Rahmen der konventionellen RT-PCR als auch der Real Time TAQMAN® PCR detektierten Mikrometastasen in unserer Untersuchung kann den Einsatz dieser Methoden zum Routinestaging des Prostatakarzinoms aktuell nicht rechtfertigen, außerdem ergaben sich bei unseren Untersuchungen keine Vorteile der TAQMAN® PCR gegenüber der konventionellen RT-PCR.

Um verlässliche Empfehlungen für oder gegen den Routineeinsatz dieser kostenintensiven und aufwendigen Labormethoden geben zu können, muss eine viel größere Anzahl von Patienten mit unterschiedlichen Tumorstadien und Risikofaktoren untersucht und nachbeobachtet werden.

## 7 ABKÜRZUNGSVERZEICHNIS

Abb.	Abbildung
aqua dest.	aqua destillata (destilliertes Wasser)
bp	Basenpaare
°C	Grad Celsius
Ca	Karzinom
CT	Computertomographie
DNA	Desoxyribonucleinsäure
DNase	Desoxyribonuklease
dNTP	Desoxynukleosid-triphosphat
DRU	digitale rektale Untersuchung
DTT	Dithiothreitol
EDTA	Ethylendiamintetraacetat
EtOH	Ethanol
H <sub>2</sub> O	Wasser
LK	Lymphknoten
M	Mol
Min.	Minute(n)
ml	Milliliter
mRNA	messenger Ribonucleinsäure
MRT	Magnetresonanztomographie
ng	Nanogramm
PC	Prostatakarzinom
PCR	Polymerase Chain Reaction (Polymerase - Kettenreaktion)
PET	Positronen-Emissions-Tomographie
PSA	prostataspezifisches Antigen
Rcf	Relative Centrifuge Force (Relative Zentrifugalkraft) [RZB]
RNA	Ribonucleinsäure
rpm	Rotations Per Minute (Umdrehungen pro Minute)
RT-PCR	Reverse Transkription – Polymerase-Kettenreaktion
RZB	Relative Zentrifugalbeschleunigung [rcf]
Sek.	Sekunde(n)
SLK	Sentinel-Lymphknoten

SLKD	Sentinel-Lymphknoten-Dissektion
SPECT	Single-Photonen-Emissions-Computertomographie
Tab.	Tabelle
Taq	Thermophilus aquaticus
TRUS	transrektaler Ultraschall
TUR-P	transurethrale Resektion der Prostata

## 8 TABELLENVERZEICHNIS

<b>Tabelle 1:</b> Zonale Unterteilung der Prostata nach McNeal.....	9
<b>Tabelle 2:</b> Korrelation von Erstsymptomatik und Tumorstadium des Prostatakarzinoms.....	15
<b>Tabelle 3:</b> Korrelation von PSA-Wert und Tumorstadium des Prostatakarzinoms....	19
<b>Tabelle 4:</b> Gleason-Score.....	24
<b>Tabelle 5:</b> WHO-Klassifikation des Differenzierungsgrades des ProstataCa.....	25
<b>Tabelle 6:</b> Grading des Prostatakarzinoms nach dem Pathologisch-urologischen Arbeitskreis.....	26
<b>Tabelle 7:</b> TNM-Klassifikation des Prostatakarzinoms (UICC 2002).....	27
<b>Tabelle 8:</b> Amerikanische Klassifikation des Prostatakarzinoms (AJC).....	29
<b>Tabelle 9:</b> Klinische Daten der Patienten, deren Lymphknoten im Rahmen der Untersuchung bearbeitet wurden.....	38
<b>Tabelle 10:</b> Primer und Sonden für die TBP TAQMAN® PCR.....	48
<b>Tabelle 11:</b> Primer und Sonden für die PSA TAQMAN® PCR.....	48
<b>Tabelle 12:</b> Reverse Transkription mit reverser Transkriptase M-MLV.....	51
<b>Tabelle 13:</b> Mix für reverse Transkription: Zusammensetzung.....	51
<b>Tabelle 14:</b> RT-Polymerasekettenreaktion: $\beta$ -PDH-Mix und Cycler-Programm.....	51
<b>Tabelle 15:</b> RT-Polymerasekettenreaktion: PSA-Mix und Cycler-Programm.....	52
<b>Tabelle 16:</b> Kammerpuffer für Gelelektrophorese: Zusammensetzung.....	52
<b>Tabelle 17:</b> Pipettieransatz für die TAQMAN® PCR.....	52
<b>Tabelle 18:</b> TAQMAN® PCR: Thermocycler-Programm.....	52
<b>Tabelle 19:</b> Primer und Sonden für die TBP TAQMAN® PCR.....	57
<b>Tabelle 20:</b> Primer und Sonden für die PSA TAQMAN® PCR.....	57
<b>Tabelle 21:</b> Klinische Daten der Patienten, deren Lymphknoten im Rahmen der Untersuchung bearbeitet wurden.....	60

## 9 ABBILDUNGSVERZEICHNIS

<b>Abbildung 1:</b> Schematische Darstellung der histologischen Befunde nach dem Gleason-Score.....	25
<b>Abbildung 2:</b> Gelelektrophoresekammer.....	45
<b>Abbildung 3:</b> Spannung von 120 Volt bei der Gelelektrophorese.....	45
<b>Abbildung 4:</b> UV-Fotographie des Elektrophorese-Gels.....	46
<b>Abbildung 5:</b> Graphische Darstellung der DNA-Amplifikation der Real Time TAQMAN® PCR.....	50
<b>Abbildung 6:</b> Beispiele der positiven Ergebnisse der $\beta$ -PDH-RT-PCR bei der Geldokumentation.....	54
<b>Abbildung 7:</b> Beispiele der positiven Ergebnisse der PSA-RT-PCR bei der Geldokumentation.....	56
<b>Abbildung 8:</b> Graphische Darstellung der DNA-Amplifikation der Real-Time TAQMAN® PCR: Beispiele von positiven Ergebnissen für die Amplifikation von TBP-cDNA.....	58
<b>Abbildung 9:</b> Graphische Darstellung der DNA-Amplifikation der Real-Time TAQMAN® PCR: Beispiele von positiven Ergebnissen für die Amplifikation von PSA-cDNA.....	58
<b>Abbildung 10:</b> Graphische Darstellung der DNA-Amplifikation der Real-Time TAQMAN® PCR: Beispiele von positiven Ergebnissen für die Amplifikation von PSA-cDNA.....	58
<b>Abbildung 11:</b> Graphische Übersicht einer 96-Well-Mikrotiterplatte: optische Quantifizierung.....	59
<b>Abbildung 12:</b> Kaplan-Meier-Analyse: PSA-Anstieg.....	61
<b>Abbildung 13:</b> Kaplan-Meier-Analyse: Lokalrezidiv.....	62
<b>Abbildung 14:</b> Kaplan-Meier-Analyse: Metastasen.....	63
<b>Abbildung 15:</b> Kaplan-Meier-Analyse: Gesamtüberleben.....	64

## 10 LITERATURVERZEICHNIS

**Adsan Ö, Cecchini MG, Bisoffi M, Wetterwald A.**

Can the reverse transcriptase-polymerase chain reaction for prostate specific antigen improve staging and predict biochemical recurrence?  
BJU International 90 (2002): 579-585

**Albers P, Jakse G.**

Qualitätssicherung der radikalen Prostatektomie.  
Dtsch Arztebl A102 (2005): 3582-3586

**American Cancer Society (2006)**

Overview: Prostate Cancer

How many Men Get Prostate Cancer?

(<http://www.cancer.org/docroot/CRI/content/>

CRI\_2\_2\_1X\_How\_many\_men\_get\_prostate\_cancer\_36.asp?sitearea=)

Stand: 05.02.2006

**Ash D, Flynn A, Battermann J, de Reijke T, Lavagnini P, Blank L.**

ESTRA/EAU Urological Brachytherapy Group; EORTC Radiotherapy Group  
ESTRO/EAU/EORTC recommendations on permanent seed implantation for  
localized prostate cancer.

Radiother Oncol. 57 (2000): 315-21

**Augustin H, Erbersdobler A, Graefen M.**

Biochemical Recurrence Following Radical Prostatectomy:

A Comparison Between Prostate Cancers Located in Different Anatomical Zones.

The Prostate 55 (2003): 48-54

**Aydin ZD.**

Sun Exposure May Confound Physical Activity – Prostate Cancer Association.

Arch Intern Med. 165 (2005): 2539-2540

**Bagley CM Jr, Lane RF, Blasko JC, Grimm PD, Ragde H, Cobb OE, Rowbotham RK**

Adjuvant chemohormonal therapy of high risk prostate carcinoma. Ten year results.

Cancer. 94 (2002): 2728-32

**Basset WW, Cooperberg MR, Sadetsky N, Silva S, DuChane J, Pasta DJ, Chan JM, Anast JW, Carroll PR, Kane CJ.**

Impact of Obesity on Prostate Cancer Recurrence After Radical Prostatectomy:

Data from CaPSURE.

Urology. 66 (2005): 1060-65

**Bastide C, Brenot-Rossi I, Garcia S, Dumas S, Anfossi E, Ragni E, Rossi D.**

Feasibility and Value of the Isotope Sentinel Node Mapping Technique in Prostate Cancer.

Prog Urol. 14 (2004): 501-6



**Ben-Ezra J, Johnson DA, Rossi J.**

Effect of Fixation on the Amplification of Nucleic Acids from Paraffin-embedded Material by the Polymerase Chain Reaction.

Journal of Histochemistry and Cytochemistry 39 (1991): 351-354

**Biedermann B, Pless A, Herrmann R**

Chemotherapie beim hormonrefraktären Prostatakarzinom.

DMW 124 (1999): 874-879

**Bock CH, Peyser PA, Gruber SB, Bonnell SE, Tedesco KL, Cooney KA.**

Prostate Cancer Early Detection Practices Among Men With a Family History of Disease.

Urology 62 (2003): 470-5

**Borley N, Fabrin K, Sriprasad S, Mondaini N, Thompson P, Muir G, Poulsen J.**

Laparoscopic Pelvic Lymph Node Dissection Allows Significantly More Accurate Staging in "High-Risk" Prostate Cancer Compared to MRI or CT.

Scand J Urol Nephrol. 37 (2003): 382-6

**Brassell SA, Rosner IL, McLeod DG.**

Update on magnetic resonance imaging, ProstaScint, and novel imaging in prostate cancer.

Curr Opin Urol. 15 (2005): 163-6

**Braun PM, Meyer-Schell K, Seif C, Hautmann S, Leuschner I, Klöppel G, Jühnemann KP.**

Reduzierte Anzahl von R1-Resektionen bei retropubischer radikaler Prostatektomie.

Urologe 44 (2005):1324-1331

**Carriere VM, Karcioğlu ZA, Apple DJ, Insler MS.**

A case of prostate carcinoma with bilateral orbital metastases and the review of the literature.

Ophthalmology. 89 (1982): 402-6

**Carter HB, Pearson JD, Metter EJ.**

Longitudinal Evaluation of Prostate-specific Antigen Levels in Men With and Without Prostate Disease.

JAMA 267 (1992): 2215-20

**Catalona WJ, Smith DS, Ratliff TL, Basler JW.**

Detection of Organ-confined Prostate Cancer is Increased Through Prostate Specific Antigen-based Screening.

JAMA 270 (1993): 948-54

**Catalona WJ, Smith DS, Ratliff TL.**

Measurement of Prostate-specific Antigen in Serum as a Screening Test for Prostate Cancer.

New England Journal of Medicine 324 (1991): 1156-1161

**Chang CH, Wu HC, Tsai JJ, Shen YY, Changlai SP, Kao A.**

Detecting Metastatic Pelvic Lymph Nodes by 18F-2-Deoxyglucose Positron Emission Tomography in Patients with Prostate-Specific Antigen Relapse After Treatment for Localized Prostate Cancer.

Urol Int. 70 (2003): 311-5

**Chodak GW, Thisted RA, Gerber GS.**

Results of Conservative Management of Clinically Localized Prostate Cancer.

New England Journal of Medicine 330 (1994): 242-248

**Conrad S, Grafen M, Pichlmeier U, Henke RP, Erbersdobler A, Hammerer PG, Huland H.**

Prospective Validation of an Algorithm with Systematic Sextant Biopsy to Predict Pelvic Lymph Node Metastasis in Patients with Clinically Localized Prostatic Carcinoma.

J Urol. 167 (2002): 521-25

**Cornud F, Belin X, Piron D, Chretien Y, Flam T, Casanova JM, Helenon O, Mejean A, Thiounn N, Moreau JF.**

Color Doppler-guided Prostate Biopsies in 591 Patients With an Elevated Serum PSA Level: Impact on Gleason Score for Nonpalpable Lesions.

Urology 49 (1997): 709-15

**Cornud F, Bellin MF, Portalez D.**

MRI and Staging Evaluation of Prostate Cancer.

J Radiol. 8 (2006): 228-43

**Cross AJ, Peters U, Kirsh VA, Andriole GL, Reding D, Hayes RB, Sinha R.**

A prospective study of meat and meat mutagens and prostate cancer risk.

Cancer Res. 65 (2005): 11779-84

**Davis GL.**

Sensitivity of Frozen Section Examination of Pelvic Lymph Nodes for Metastatic Prostate Carcinoma.

Cancer. 76 (1995): 661-8

**Deguchi T, Doi T, Ehara H.**

Detection of Micrometastatic Prostate Cancer Cells in Lymph Nodes by Reverse Transcriptase – Polymerase Chain Reaction.

Cancer Res. 53 (1993): 5350-4

**Deguchi T, Yang M, Yasuda M, Yokoi S, Nishino Y, Ehara H, Yamamoto N, Takahashi Y, Ishihara S.**

The Current Status of Molecular Detection of Micrometastatic Prostate Cancer Cells.

Hinyokika Kiyo. 45 (1999): 565-9

**Djavan B, Mazal P, Zlotta A.**

Pathological Features of Prostate Cancer Detected on Initial and Repeat Prostate Biopsy: Results of the Prospective European Prostate Cancer Detection Study.  
The Prostate 47 (2001): 111-117

**Edelstein RA, Krane RJ, Babayan RK, de las Morenas A, Moreland RB.**

A Rapid and Simple Method for the Detection of Prostate-specific Antigen mRNA in Archival Tissue Specimens using a Reverse Transcription - Polymerase Chain Reaction Assay.  
Urology. 45 (1995): 597-603

**Edelstein RA, Zietman AL, De las Morenas A, Krane RJ, Babayan RK, Dallow KC, Traish A, Moreland RB.**

Implications of Prostate Micrometastases in Pelvic Lymph Nodes: an Archival Tissue Study.  
Urology. 47 (1996): 370 - 375

**Eisenberger MA, Abrams JS**

Chemotherapy for Prostatic Carcinoma.  
Semin Urol 6 (1988): 303-310

**Ekman P.**

Predicting Pelvic Lymph Node Involvement in Patients with Localized Prostate Cancer.  
Eur Urol. 32 (1997): 60-4

**Epstein JI, Allsbrook WC Jr, Amin MB, Egevad LL.**

Update on the Gleason grading system for prostate cancer: results of an international consensus conference of urologic pathologists.  
Adv Anat Pathol. 13 (2006): 57-9

**Even-Sapir E, Metser U, Mishani E, Lievshitz G, Lerman H, Leibovitch I.**

The Detection of Bone Metastases in Patients with High-Risk Prostate Cancer: 99mTc-MDP Planar Bone Scintigraphy, Single- and Multi-Field-of-View SPECT, 18F-Fluoride PET and 18F-Fluoride PET/CT.  
J Nuc Med. 47 (2006): 287-297

**Ferrari AC, Stone NN, Eyler JN, Gao M, Mandeli J, Unger P, Gallagher RE, Stock R.**

Prospective Analysis of Prostate-specific Markers in Pelvic Lymph Nodes of Patients with High-risk Prostate Cancer.  
J Natl Cancer Inst. 89 (1997): 1498-504

**Ferrari AC, Stone NN, Wallace W, Mandeli J, Unger P, Stock RG.**

Relationship of Gleason Score (GS), Prostate Specific Antigen (PSA), Clinical Stage (CS), and Seminal Vesical Involvement (SVI) to Pelvic Lymph Node (PLN) Metastases as determined by Reverse Transcriptase - Polymerase Chain Reaction (RT-PCR) for PSA and PSMA in Men with Prostate Cancer.  
Journal of Urology. 161 (1999): 241

**Fowler FJ Jr, Barry MJ, Lu-Yao G, Wasson JH, Bin L.**

Outcomes of external-beam radiation therapy for prostate cancer: a study of Medicare beneficiaries in three surveillance, epidemiology, and end results areas. *J Clin Oncol.* 14 (1996): 2258-65

**Freeman JA, Esrig D, Grossfeld GD, Stein JP, Chen SC, Young LL, Taylor CR, Skinner DG, Lieskovsky G, Cote RJ.**

Incidence of Occult Lymph Node Metastases in Pathological Stage C (pT3N0) Prostate Cancer. *J Urol.* 154 (1995): 474-8

**Ganswindt U, Paulsen F, Corvin S, Eichhorn K, Glocker S, Hundt I, Birkner M, Alber M, Anastasiadis A, Stenzl A, Bares R, Budach W, Bamberg M, Belka C.**

Intensity Modulated Radiotherapy for High Risk Prostate Cancer Based on Sentinel Node SPECT Imaging for Target Volume Definition. *BMC Cancer.* 5 (2005): 91

**Gao X, LaValley MP, Tucker KL.**

Prospective Studies of Dairy Product and Calcium Intakes and Prostate Cancer Risk: A Meta-analysis. *J Natl Cancer Inst.* 97 (2005): 1768-77

**Geary ES, Dendinger TE, Freiha FS, Stamey TA.**

Nerve Sparing Radical Prostatectomy: A Different View. *J Urol.* 154 (1995): 145-9

**Gelmini S, Tricarico C, Vona G, Livi L, Melina AD, Serni S, Cellai E, Magrini S, Villari D, Carini M, Serio M, Forti G, Pazzagli M, Orlando C.**

Real Time Quantitative Reverse Transcriptase – Polymerase Chain Reaction (RT-PCR) for the Measurement of Prostate-specific Antigen mRNA in the Peripheral Blood of Patients With Prostate Carcinoma Using the Taqman Detection System. *Clin Chem Lab Med.* 39 (2001): 385-91

**Gelmini S, Tricarico C, Petrone L, Forti G, Amorosi A, Dedola GL, Serio M, Pazzagli M, Orlando C.**

Real Time RT-PCR for the Measurement of Prostate-specific Antigen mRNA expression in Benign Hyperplasia and Adenocarcinoma of Prostate. *Clin Chem Lab Med.* 41 (2003): 261-5

**Giessing M, Rudolph B, Loening SA.**

Relevance of Intraoperative Frozen Section Diagnostics in Urological Surgery. *Aktuel Urol* 36 (2005): 512-18

**Giovannucci EL, Liu Y, Lewitzmann MF, Stampfer MJ, Willett WC.**

A Prospective Study of Physical Activity and Incident and Fatal Prostate Cancer. *Arch Intern Med.* 165 (2005): 2538-40

**Graefen M, Salomon G, Currlin E, Eichelberg C, Schlomm T, Huland H.**

Selektionskriterien zum abwartenden Management des lokalisierten Prostatakarzinoms. *Urologe* 44 (2005): 1277-1286

**Grasso YZ, Gupta MK, Levin HS, Zippe CD, Klein EA.**

Combined Nested RT-PCR Assay for Prostate-specific Antigen and Prostate-specific Membrane Antigen in Prostate Cancer Patients: Correlation with Pathological Stage. *Cancer Res.* 58 (1998): 1456-9

**Gronau E, Goppelt M, Harzmann R, Weckermann D.**

Prostate Cancer Relapse After Therapy With Curative Intention: a Diagnostic and Therapeutic Dilemma. *Onkologie.* 28 (2005): 361-6

**Gronberg H, Damber L, Damber JE, Iselius L**

Segregation Analysis of Prostate Cancer in Sweden: Support for Dominant Inheritance. *Am J Epidemiol.* 146 (1997): 552-7

**Haas CJ, Wagner T, Wawroschek F, Arnholdt H.**

Combined Application of RT-PCR and Immunohistochemistry on Paraffin Embedded Sentinel Lymph Nodes of Prostate Cancer Patients. *Pathol Res Pract.* 200 (2005): 763-70

**Hain SF.**

Positron Emission Tomography in Uro-Oncology. *Cancer Imaging.* 5 (2005): 1-7

**Hall CL, Kang S, MacDougald OA, Keller ET.**

Role of WTNS in Prostate Cancer Bone Metastases. *J Cell Biochem.* 97 (2006): 661-72

**Harisinhani MG, Barentsz J, Hahn PF.**

Noninvasive Detection of Clinically Occult Lymphnode Metastases in Prostate Cancer. *N Engl J Med* 348 (2003): 2491-99

**Healy B.**

From the National Institutes of Health:  
Does Vasectomy cause Prostate Cancer?  
*JAMA* 269 (1993): 2620

**Helpap B, Böcking A, Dohm G.**

Klassifikation, histologisches und zytologisches Grading sowie Regressionsgrading des Prostatakarzinoms. *Urologe A* 24 (1985):156-159

**Helpap B, Sinicina I.**

Diagnostische Maßnahmen zur Therapieplanung des Prostatakarzinoms. *Urologe B* 42 (2002): 121-127

**Heidenreich A, Ohlmann CH.**

Therapieoptionen des hormonrefraktären Prostatakarzinoms. *Urologe* 44 (2005): 1303-1314

**Heidenreich A, Ohlmann CH, Ozgur E, Engelmann UH.**

Functional and Oncological Outcome of Salvage Prostatectomy of Locally Recurrent Prostate Cancer Following Radiation Therapy.  
Urologe A 45 (2006): 474-81

**Hölzel D.**

Prostatakarzinom – Ist die Früherkennung in der Sackgasse?  
Dtsch. Ärzteblatt B 92 (1995): 1353-63

**Hricak H, Dooks GC, Jeffrey RB, Avallone A, Jacobs D, Benton WK, Narayan P, Tanagho EA.**

Prostatic carcinoma: staging by clinical assessment, CT, and MR imaging.  
Radiology. 162 (1987): 331-6

**Hricak H, Schoder H, Pucar D, Lis E, Eberhardt SC, Onyebuchi CN, Scher HI.**

Advances in Imaging in the Postoperative Patient with Rising Prostate-Specific Antigen Level.  
Semin Oncol. 30 (2003): 616-34

**Hsing AW, Chokkalingam AP.**

Prostate Cancer Epidemiology.  
Front Biosciences 11 (2006): 1388-413

**Huncharek M, Muscat J.**

Serum Prostate-Specific Antigen as a Predictor of Staging Abdominal/Pelvic Computed Tomography in Newly Diagnosed Prostate Cancer.  
Abdom Imaging. 21 (1996): 364-7

**Hugosson J, Aus G, Lilja H, Lodding P, Pihl CG, Pileblad E.**

Prostate Specific Antigen Based Biennial Screening is Sufficient to Detect Almost All Prostate Cancers While Still curable.  
J Urol. 169 (2003): 1720-3

**Huland H.**

Therapieoptionen für das frühe Prostatakarzinom.  
Dt Ärztebl A 97 (2000): 2163-2168

**Israeli RS, Miller WH Jr, Su SL, Powell CT, Fair WR, Samadi DS, Huryk RF, DeBlasio A, Edwards ET, Wise GJ.**

Sensitive Nested Reverse Transcription Polymerase Chain Reaction Detection of Circulating Prostatic Tumor Cells: Comparison of Prostate-specific Membrane Antigen and Prostate-specific Antigen-based Assays.  
Cancer Res. 54 (1994): 6306-10

**Jackson DP, Lewis FA Taylor GR, Boylston AW, Quirke P.**

Tissue Extraction of DNA and RNA and Analysis by the Polymerase Chain Reaction.  
J Clin Pathol 43 (1990): 499-504

**Jacobsen SJ, Bergstralh EJ, Katusic SK, Guess HA, Darby CH, Silverstein MD, Oesterling JE, Lieber MM.**

Screening Digital Rectal Examination and Prostate Cancer Mortality: a Population-based Case-control Study.

Urology. 52 (1998): 173-9

**Jadvar H, Pinski JK, Conti PS.**

FDG-PET in Suspected Recurrent and Metastatic Prostate Cancer.

Oncol Rep. 10 (2003): 1485-8

**Jana S, Blafox MD.**

Nuclear Medicine Studies of the Prostate, Testes and Bladder.

Semin Nucl Med. 36 (2006): 51-72

**Jeschke S, Nambirajan T, Leeb K, Ziegerhofer J, Segal W, Janetschek G.**

Detection of Early Lymph Node Metastases in Prostate Cancer by Laparoscopic Radioisotope Guided Sentinel Lymph Node Dissection.

J Urol. 173 (2005): 1943-6

**Johansson JE, Adami HO, Andersson SO.**

High 10-year Survival Rates in Patients with Early, Untreated Prostatic Cancer.

JAMA 267 (1992): 2191-2196

**Johansson JE, Andren O, Andersson SO, Dickman PW, Holmberg L, Magnuson A, Adami HO.**

Natural History of Early, Localized Prostate Cancer.

JAMA. 291 (2004): 2713-9

**Karam JA, Mason RP, Koenemann KS, Antich PP, Benaim EA, Hsieh JT.**

Molecular Imaging in Prostate Cancer.

J Cell Biochem 90 (2003): 473-83

**Kattah JC, Chrousos GC, Roberts J, Kolsky M, Zimmerman L, Manz H.**

Metastatic prostate cancer to the optic canal.

Ophthalmology. 100 (1993): 1711-5

**Katz AE, Olsson CA, Raffo AJ, Cama C, Perlman H, Seaman E, O'Toole KM, McMahon D, Benson MC, Buttyan R.**

Molecular Staging of Prostate Cancer with the Use of an Enhanced Reverse Transcriptase-PCR Assay.

Urology. 43 (1994): 765-75

**Kizu H, Takayama T, Fukuda M, Egawa M, Tsushima H, Yamada M, Ichiyanagi K, Yokoyama K, Onoguchi M, Tonami N.**

Fusion of SPECT and Multidetector CT Images for Accurate Localization of Pelvic Sentinel Lymph Nodes in Prostate Cancer Patients.

J Nucl Med Technol. 33 (2005): 78-82

**Klein EA.**

Die Genetik urologischer Tumore. Teil 2: Klassische und zytogenetische Konzepte der Karzinogenese und chromosomalen Aberrationen bei speziellen urologischen Tumoren.

Aktuell Urol 22 (1991): 1-9

**Krahn MD, Mahoney JE, Eckman MH.**

Screening for Prostate Cancer: a Decision Analytic View.

Journal of the American Medical Association 272 (1994): 773-780

**Kratz A, Lewandrowski KB, Siegel AJ, Sluss PM, Chun KY, Flood JG, Lee-Lewandrowski E.**

Effect of Marathon Running on Total and Free Serum Prostate-Specific Antigen Concentrations.

Arch Pathol Lab Med. 127 (2003): 345-8

**Lattouf JB, Saad F.**

Digital Rectal Exam Following Prostatectomy: Is It Still Necessary With the Use of PSA?

Eur Urol. 43 (2003): 333-6

**Leskinen MJ, Rantakokko-Jalava K, Manninen R.**

Negative Bacterial Polymerase Chain Reaction (PCR) Findings in Prostate Tissue From Patients With Symptoms of Chronic Pelvic Pain Syndrome (CPPS) and Localized Prostate Cancer.

The Prostate 55 (2003): 105-110

**Lieber MM, Jacobsen SJ, Roberts RO.**

Prostate Volume and Prostate-Specific Antigen in the Absence of Prostate Cancer: A Review of the Relationship and Prediction of Long-Term Outcomes.

The Prostate 49 (2001): 208-212

**Lin DW, Ellis WJ, True LD, Felise DG, Lange PH, Vessella RL.**

Reverse Transcriptase - Polymerase Chain Reaction (RT-PCR) for Detection of Prostate Cancer Micrometastases in Pelvic Lymph Nodes (LN), Bone Marrow (BM), and Peripheral Blood (PB).

J Urol. 161 (1999): 236

**Lippert H.**

Vorsteherdrüse (Prostata)

In: „Lehrbuch Anatomie“

Urban & Schwarzenberg, München-Wien-Baltimore, 1996, 4. Auflage, 422-425

**Loch T.**

Computerized Supported Transrectal Ultrasound (C-TRUS) in the Diagnosis of Prostate Cancer.

Urologe A 43 (2004): 1377-84

**Malmstrom PU.**

Lymph Node Staging in Prostatic Carcinoma Revisited.

Acta Oncol. 44 (2005): 593-8



**Manetti L, Lupi I, Bogazzi F, Pellegrini G, Precisi A, Grasso L, Nencetti C, Gasperi M, Martino E.**

Prostate-specific Antigen is Increased in Female Patients with Cushing's Disease.  
J Endocrinol Invest. 25 (2002): 29-31

**Mao H, Hoshi S, Takahashi T, Kaneda T, Wang J, Suzuki K, Orikasa S.**

Detection of PSA mRNA from the peripheral blood and pelvic lymph nodes in patients with prostatic cancer by means of reverse transcription-polymerase chain reaction (RT-PCR).

Nippon Hinyokika Gakkai Zasshi. 89 (1998): 596-603.

**Martinez-Pineiro L, Rios E, Martinez-Gomariz M, Pastor T, de Cabo M, Picazo ML, Palacios J, Perona R.**

Molecular staging of prostatic cancer with RT-PCR assay for prostate-specific antigen in peripheral blood and lymph nodes: comparison with standard histological staging and immunohistochemical assessment of occult regional lymph node metastases.

Eur Urol. 43 (2003): 342-50

**McGregor B, Tulloch AG, Quinlan MF, Lovegrove F.**

The Role of Bone Scanning in the Assessment of Prostatic Carcinoma.

Br J Urol. 50 (1978): 178-81

**McNeal JE.**

Regional Morphology and Pathology of the Prostate.

Am J Clin Pathol. 49 (1968): 347-357

**McNeal JE, Redwine EA, Freiha FS, Stamney TA.**

Zonal Distribution of Prostatic Adenocarcinoma: Correlation With Histologic Pattern and Direction of Spread.

Am J Surg Path. 12 (1988): 897-906

**Millikan R, Thall PF, Lee SJ, Jones D, Cannon MW, Kuebler JP, Wade J 3rd, Logothetis CJ.**

Randomized, multicenter, phase II trial of two multicomponent regimens in androgen-independent prostate cancer.

J Clin Oncol. 21 (2003): 878-83

**Müller-Lisse UL, Hofstetter A.**

Urological Diagnosis of Prostate Carcinoma.

Radiologe. 43 (2003): 432-40

**Myers TW, Gelfand DH.**

Reverse Transcription and DNA Amplification by a *Thermus thermophilus* DNA Polymerase.

Biochemistry 30 (1991): 7661-7666

**Nährig J, Richter T, Kowolik J, Kuhn W, Avril N, Höfler H, Werner M.**  
Comparison of Different Histopathological Methods for the Examination of Sentinel Lymphnodes in Breast Cancer.

Anticancer Research 20 (2000): 2209-2212

**Naughton CK, Miller DC, Mager DE, Ornstein DK, Catalona WJ.**

A Prospective Randomized Trial Comparing 6 Versus 12 Prostate Biopsy Cores: Impact on Cancer Detection.

J Urol. 164 (2000): 388-92

**Nelius T, Reiher F, Lindenmeir T, Klatte T, Rau O, Burandt J, Filleur S, Allhoff EP.**

Characterization of prognostic factors and efficacy in a phase-II study with docetaxel and estramustine for advanced hormone refractory prostate cancer.

Onkologie. 28 (2005): 573-8

**Nicolas V, Beese M, Keulers A, Bressel M, Kastendieck H, Huland H.**

MR tomography in prostatic carcinoma: comparison of conventional and endorectal MRT.

Rofo. 161 (1994): 319-26

**Noldus J, Graefen M, Haese A, Henke RP, Hammerer P, Huland H.**

Stage migration in clinically localized prostate cancer.

Eur Urol. 38 (2000): 74-8

**Okegawa T, Nutahara K, Higashihara E.**

Detection of Micrometastatic Cancer Cells in the Lymph Nodes by Reverse Transcriptase Polymerase Chain Reaction is Predictive of Biochemical Recurrence in Pathological Stage T2 Prostate Cancer.

J Urology 163 (2000): 1183-1188

**Okegawa T, Noda H, Kato M, Miyata A, Nutahara K, Higashihara E.**

Value of Reverse Transcription Polymerase Chain Reaction Assay in Pathological Stage T3N0 Prostate Cancer.

Prostate. 44 (2000): 210-8

**Oremek GM, Sapoutzis N, Eden F, Jonas D.**

Complexed PSA in Routine Diagnosis.

Anticancer Research 23 (2003): 975-7

**Oudard S, Banu E, Beuzeboc P, Voog E, Dourthe LM, Hardy-Bessard AC, Linassier C, Scotte F, Banu A, Coscas Y, Guinet F, Poupon MF, Andrieu JM**

Multicenter Randomized Phase II Study of two Schedules of Docetaxel, Estramustine, and Prednisone versus Mitoxantrone plus Prednisone in Patients with Metastatic Hormone-refractory Prostate Cancer.

J Clin Oncol. 23 (2005): 3343-51

**Oyen RH, Van Poppel HP, Ameye FE, Van de Voorde WA, Baert AL, Baert LV.**

Lymph node staging of localized prostatic carcinoma with CT and CT-guided fine-needle aspiration biopsy: prospective study of 285 patients.

Radiology. 190 (1994): 309-10

**Parra RO, Isorna S, Perez MG.**

Radical Perineal Prostatectomy without Pelvic Lymphadenectomy:  
Selection Criteria and Early Results.  
J.Urol. 155 (1996): 612-615

**Perry CA, McTravish D**

Estramustine Phosphate Sodium: A Review of its Pharmacodynamic and  
Pharmacocinetic Properties and Therapeutic Efficacy in Prostate Cancer.  
Drugs Aging 7 (1995): 149-174

**Potter SR, Mangold LA, Shue MJ, Taylor DC, Lecksell KL, Epstein JI, Walsh PC, Partin AW.**

Molecular and Immunohistochemical Staging of Men with Seminal Vesicle Invasion  
and Negative Pelvic Lymph Nodes at Radical Prostatectomy.  
Cancer 89 (2000): 2577-2586

**Pound CR, Partin AW, Eisenberger MA, Chan DW, Pearson JD, Walsh PC.**

Natural History of Progression after PSA Elevation Following Radical Prostatectomy.  
JAMA. 281 (1999): 1591-7

**Pound CR, Partin AW, Epstein JI, Walsh PC.**

Prostate-specific Antigen after Anatomic Radical Retropubic Prostatectomy. Patterns  
of Recurrence and Cancer Control.  
Urol Clin North Am. 24 (1997): 395-406

**Pruthi RS, Tornehl C, Gaston K, Lee K, Moore D, Carson CC, Wallen EM.**

Impact of Race, Age, Income and Residence on Prostate Cancer Knowledge,  
Screening Behavior and Health Maintenance in Siblings of Patients with Prostate  
Cancer.  
Eur Urol. 50 (2006): 64-9

**Rifkin MD, Zerhouni EA, Gatsonis CA, Quint LE, Paushter DM, Epstein JI, Hamper U, Walsh PC, McNeil BJ.**

Comparison of magnetic resonance imaging and ultrasonography in staging early  
prostate cancer. Results of a multi-institutional cooperative trial.  
N Engl J Med. 324 (1991): 494-5

**Rinnab L, Küfer R, Hautmann RE, Volkmer BG, Straub M, Blumstein NM, Gottfried HW.**

Innovative Diagnostik in der Früherkennung und beim Staging des Lokalisierten  
Prostatakarzinoms.  
Urologe 44 (2005): 1262-1276

**Rohrmann S, Roberts WW, Walsh PC.**

Family History of Prostate Cancer and Obesity in Relation to High-Grade Disease  
and Extraprostatic Extension in Young Men With Prostate Cancer.  
The Prostate 55 (2003): 140-146

**Samson DJ, Seidenfeld J, Schmitt B, Hasselblad V, Albertsen PC, Bennett CL, Wilt TJ, Aronson N.**

Systematic review and meta-analysis of monotherapy compared with combined androgen blockade for patients with advanced prostate carcinoma.

Cancer. 95 (2002): 361-76

**Sanchez-Chapado M, Olmedilla G, Cabeza M.**

Prevalence of Prostate Cancer and Prostatic Intraepithelial Neoplasia in Caucasian Mediterranean Males: An Autopsy Study.

The Prostate 54 (2003): 238-247

**Schmid DT, John H, Zweifel R, Cservenyak T, Westera G, Goerres GW, von Schulthess GK, Hany TF.**

Fluorocholine PET/CT in Patients with Prostate Cancer: Initial Experience.

Radiology. 23 (2005): 632-8

**Shariat SF, Roudier MP, Wilcox GE, Kattan MW, Scardino PT, Vessella RL, Erdamar S, Nguyen C, Wheeler TM, Slawin KM.**

Comparison of Immunohistochemistry With Reverse Transcription – PCR for the Detection of Micrometastatic Prostate Cancer in Lymph Nodes.

Cancer Research 63 (2003): 4662-4670

**Silva N Jr., Anselmi CE, Anselmi OE, Madke RR, Hunsche A, Souto JS, Souto CA, Sica FD, Pioner GT, Macalos EC, Hartmann AA, Lima MS.**

Use of the Gamma Probe in Sentinel Lymph Node Biopsy in Patients with Prostate Cancer.

Nucl Med Commun. 26 (2005): 1081-6

**Smith MR, Boyce SP, Moyneur E, Duh MS, Raut MK, Brandman J.**

Risk of Clinical Fractures After Gonadotropin-Releasing Hormone Agonist Therapy for Prostate Cancer.

J Urol. 175 (2006): 136-9

**Sobin LH, Wittekind CH.**

TNM-Classification of Malignant Tumors.

Fifth Edition, Wiley-Liss

New York, Chichester Weinheim, Brisbane, Singapore, Toronto, 1997

**Sonpavde G, Hutson TE, Berry WR.**

Hormone refractory prostate cancer: Management and advances.

Cancer Treat Rev. 32 (2006): 90-100

**Sökeland J.**

Männliche Genitalorgane: Prostata und Samenblasen.

In: „Urologie Verstehen – Lernen – Anwenden“,

Sökeland J, Schulze H, Rübber H,

Georg Thieme Verlag, Stuttgart – New York, 2002, 31-2

**Sökeland J.**

Gut- und Bösartige Neubildungen: Prostatakarzinom  
 In: „Urologie Verstehen – Lernen – Anwenden“,  
 Sökeland J, Schulze H, Rübber H,  
 Georg Thieme Verlag, Stuttgart – New York, 2002, 301-14

**Specht K, Richter T, Müller U.**

Technical Advance – Quantitative Gene Expression Analysis in Microdissected  
 Archival Formalin-Fixed and Paraffin-Embedded Tumor Tissue.  
 American Journal of Pathology 158 (2001): 419-429

**Stamey TA, Freiha FS, McNeal JE, Redwine EA, Whittemore AS, Schmid HP.**

Localized prostate cancer. Relationship of tumor volume to clinical significance for  
 treatment of prostate cancer.  
 Cancer. 71 (1993): 933-8

**Stamey TA, Yemoto CM, McNeal JE, Sigal BM, Johnstone IM.**

Prostate Cancer is Highly Predictable: a Prognostic Equation Based on all  
 Morphological Variables in Radical Prostatectomy Specimens.  
 J Urol 163 (2000): 1155-1160

**Stenman UH, Leionen J, Alfthan H.**

A Complex between Prostate-specific Antigen and Alpha-1-antichymotrypsin is the  
 Major Form of Prostate-specific Antigen in Serum of Patients with Prostatic Cancer:  
 Assay of the complex improves clinical sensitivity for cancer.  
 Cancer Res. 51 (1991): 222-226

**Stephenson AJ, Slawin KM.**

The Value of Radiotherapy in Treating Recurrent Prostate  
 Cancer after Radical Prostatectomy.  
 Nat Clin Pract Urol. 1 (2004): 90-6

**Stone NN, Stock RG.**

Practical Considerations in Permanent Brachytherapy for  
 Localized Adenocarcinoma of the Prostate.  
 Urol Clin North Am. 30 (2003): 351-62

**Tempany CM, Rahmouni AD, Epstein JI, Walsh PC, Zerhouni EA.**

Invasion of the neurovascular bundle by prostate cancer: evaluation with MR  
 imaging.  
 Radiology. 181 (1991): 107-12

**Thomas J, Gupta M, Grasso Y, Reddy CA, Heston WD, Zippe C, Dreicer R, Kupelian PA, Brainard J, Levin HS, Klein EA.**

Preoperative Combined Nested Reverse Transcriptase Polymerase Chain Reaction  
 for Prostate-specific Antigen and Prostate-specific Membrane Antigen Does Not  
 Correlate with Pathologic Stage or Biochemical Failure in Patients With localized  
 Prostate Cancer Undergoing Radical Prostatectomy.  
 J Clin Oncol. 20 (2002): 3213-8

**Tumorregister München**

Zweidimensionale Verteilung klinischer Kenngrößen (1): Prostatakarzinom  
(<http://www.krebsinfo.de/ki/daten/prostata/tt4.html>)  
Stand: 10.06.1997

**Vasallo P, Matei C, Heston WD, McLachlan SJ, Koutcher JA, Castellino RA.**

AMI-227-enhanced MR Lymphography: Usefulness for Differentiating Reactive from Tumor-Bearing Lymph Nodes.  
Radiology. 193 (1994): 501-6

**Walsh PC.**

Physiologic Basics for Hormonal Therapy in Carcinoma of the Prostate.  
Urol Clin North Am 2 (1975): 125-40

**Walsh PC, Partin AW, Epstein JI.**

Cancer Control and Quality of Life Following Anatomical Radical Retropubic Prostatectomy: Results at 10 Years.  
J Urol. 152 (1994): 1831-6

**Weckermann D, Wawroschek F, Harzmann R.**

Is There a Need for Pelvic Lymph Node Dissection in Low Risk Prostate Cancer Patients Prior to Definitive Local Therapy?  
Eur Urol. 47 (2005): 45-50

**Weingärtner K, Ramaswamy A, Bittinger A, Gerharz EW, Vöge D, Riedmiller H.**

Anatomical Basis for Pelvic Lymphadenectomy in Prostate Cancer: Results of Autopsy Study and Implications for the Clinic.  
J Urol. 156 (1971): 1969-71

**Wirth MP, Hakenberg OW, Fröhner M.**

Therapie des lokal fortgeschrittenen Prostatakarzinoms.  
Urologe A 44 (2005): 1295-1302

**Weizsäcker v. F, Labeit S, Koch HK.**

A Simple and Rapid Method for the Detection of RNA in Formalin-fixed, Paraffin-embedded Tissues by PCR Amplification.  
Biochemical and Biophysical Communications 174 (1991): 176-180

**Woolf SH.**

Screening for Prostate Cancer with Prostate-specific Antigen:  
An Examination of the Evidence.  
New England Journal of Medicine 333 (1995): 1401-1405

**Yagoda A, Petrylak D.**

Cytotoxic chemotherapy for advanced hormone-resistant prostate cancer.  
Cancer. 71 (1993): 1098-109

**Yoshida S, Nakagomi K, Goto S, Futatsubashi M, Torizuka T.**

11C-Choline Positron Emission Tomography in Prostate Cancer: Primary Staging and Recurrent Site Staging.  
Urol Int. 74 (2005): 214-20

**Yu KK, Hricak H.**

Imaging prostate cancer.  
Radiol Clin North Am. 38 (2000): 59-85

## 11 DANKSAGUNG

Mein Dank gilt Herrn **Univ.-Prof. Dr. Rudolf Hartung** für die wohlwollende Unterstützung bei der Durchführung dieser Arbeit.

**Herrn Privatdozent Dr. Roger Paul** möchte ich besonders herzlich für die Überlassung des Themas und für seine beständige Unterstützung und Betreuung von Beginn an bis zur Fertigstellung dieser Dissertation danken.

**Herr Dr. Ulrich Sachse** stand mir als Betreuer dieser Arbeit immer beratend und freundschaftlich zur Seite.

**Herrn Univ.-Prof. Dr. Heinz Höfler**, Direktor des Institutes für Allgemeine Pathologie und Pathologische Anatomie, möchte ich dafür danken, dass er es mir ermöglicht hat, die Laboruntersuchungen und Experimente für diese Arbeit in seinem Institut durchzuführen.

**Herrn Oberarzt Dr. Gregor Weirich** darf ich für die wissenschaftliche Anleitung während des experimentellen Teils dieser Arbeit und für seine geduldige Unterstützung meiner Labortätigkeit danken.

**Sabine Jung** und **Frau Dr. Antonie Lehmer** möchte ich herzlich für ihre tatkräftige Hilfe und auch für ihren mentalen Beistand, vor allem während des experimentellen Teils der Arbeit und der Labortätigkeit, danken.

**Herrn Oberarzt Dr. Michael Staehler** von der Urologischen Klinik und Poliklinik der Ludwig-Maximilians-Universität München danke ich sehr sowohl für die freundschaftliche Unterstützung vom Beginn meiner beruflichen Laufbahn bis heute als auch für seinen Beitrag zur Korrektur und zur Erstellung des Layouts dieser Arbeit.

## 12 CURRICULUM VITAE

### PERSÖNLICHE DATEN

Thomas Christian Maria Stadler  
geboren am 03.12.1977 in München  
Anschrift: Kopernikusstr. 12, 81679 München

### SCHULBILDUNG

1997 Abitur Gymnasium Tegernsee

### ZIVILDienst

September 1997 - September 1998 Orthopädische Klinik Tegernsee  
Bereich Krankenpflagedienst

### STUDIUM DER HUMANMEDIZIN

WS 1998/99 - SS 2001 Friedrich-Schiller-Universität Jena

August 2000 Ärztliche Vorprüfung in Jena  
August 2001 Erster Abschnitt der Ärztlichen Prüfung in Jena

ab WS 2001/02 Technische Universität München

März 2004 Zweiter Abschnitt der Ärztlichen Prüfung in München

ab SS 2004 Praktisches Jahr in München und Bern (Schweiz)

- |                                 |                                      |
|---------------------------------|--------------------------------------|
| 1. Tertial: Wahlfach Urologie   | 26. April 2004 bis 13. August 2004   |
| 2. Tertial: Chirurgie (Bern/CH) | 16. August 2004 bis 3. Dezember 2004 |
| 3. Tertial: Innere Medizin      | 6. Dezember 2004 bis 25. März 2005   |

April 2005 Dritter Abschnitt der Ärztlichen Prüfung in München (Note - sehr gut -)

seit Juli 2005 Assistenzarzt  
Urologische Klinik und Poliklinik der Universität München,  
Klinikum Großhadern  
Direktor: Prof. Dr. med. Christian G. Stief

Juli 2005 - Januar 2006 Urologische Poliklinik, Klinikum Großhadern

Januar 2006 - Juli 2006 Transplantationsstation H5 der Chirurgischen Klinik,  
Klinikum Großhadern  
Direktor: Prof. Dr. med. Dr. h.c. K.-W. Jauch  
[Schwerpunkt Niere und Pankreas]

seit Juli 2006 Privatstation der Urologischen Klinik, Klinikum Großhadern

Thomas C. Stadler