Klinik für Herz- und Gefäßchirurgie

der Technischen Universität München

Deutsches Herzzentrum München

(Direktor: Univ.-Prof. Dr. R. Lange)

Der Vorhofseptumdefekt: Die kosmetischen Folgen der rechtsanterolateralen Thorakotomie auf die Brustentwicklung bei jungen Mädchen

Paul Libera

Vollständiger Abdruck der von der Fakultät für Medizin
der Technischen Universität München zur Erlangung des akademischen Grades
eines Doktors der Medzin

genehmigten Dissertation.

Vorsitzender:	Univ.-Prof. Dr. D. Neumeier
Prüfer der Dissertation:	
	1. Univ.-Prof. Dr. R. Lange
	2. apl. Prof. Dr. K. Holper

Die Dissertation wurde am 01.07.2003 bei der Technischen Universität München
eingereicht und durch die Fakultät für Medizin
am 15.10.2003 angenommen.

Der Vorhofseptumdefekt: Die kosmetischen Folgen der rechtsanterolateraler Thorakotomie auf die Brustentwicklung bei jungen Mädchen

1.	Inhaltsverzeichnis	2
2.	Einleitung	4
2.1.	Definition des Vorhofseptumdefektes (ASD)	4
2.2.	Häufigkeit in der Bevölkerung	4
2.3.	Übersicht zur kosmetischen Problematik	4
3.	Anatomische und pathophysiologische Grundlagen	7
3.1.	Anatomie des ASD	7
3.1.1.	Ostium-secundum-Defekt	7
3.1.2.	Ostium-primum-Defekt	9
3.1.3.	Sinus-venosus-Defekt	9
3.1.4.	Sinus-coronarius-Defekt	9
3.1.5.	Atrium commune	9
3.2.	Pathophysiologie des ASD	10
4.	Diagnostik	11
4.1.	Historische Entwicklung	11
4.2.	Auskultatorischer Befund	11
4.3.	Radiologischer Befund	12
4.4.	Echokardiogramm	12
4.5.	Klinischer Befund	12
5.	Chirurgische Therapie	15
5.1.	Chirurgische Versorgung - Historische Entwicklung	15
5.2.	Operative Technik des rechtsanterolateralen Zugangs	15
6.	Interventioneller ASD-Verschluss und Indikation	18
6.1.	Kontraindikationen zum interventionellen Verschluss	18
7.	Ergebnisse bei jüngeren Patienten	19
7.1.	ASD-Verschluss bei Kindern	19
7.1.1.	ASD-Verschluss bei Kindern	19
7.1.2.	Operativer ASD-Verschluss vor dem 25. Lebensjahr	19
8.	Problemstellung	20
8.1.	Einführung – kosmetische Aspekte	20
8.2.	Rechtsanterolaterale Thorakotomie - kosmetischer Aspekt	21
9.	Patientinnen – anamnestische Daten	23

9.1.	Patientenauswahl	23
9.2.	Fragenbogenuntersuchung	23
9.3.	Auswertung des Fragebogens	26
9.4.	Operationsverfahren	26
10.	Methoden – Befunde	28
10.1.	EKG und TEE	28
10.2.	Orthopädische Untersuchung	28
10.2.1.	Klinische Untersuchung und 3D-Wirbelsäulenscan	28
10.3.	Methoden zur Vermessung der Brust	31
10.3.1.	3D-Oberflächenscan der Brust	31
10.3.2.	Index-Methode	32
11.	Statistische Analyse	33
12.	Ergebnisse	34
12.1.	Klinischer Status	34
12.1.1.	EKG	34
12.1.2.	Echokardiografie	34
12.2.	Orthopädische Ergebnisse	35
12.2.1.	Orthopädische Untersuchungsbefunde	35
12.2.2.	Orthopädische Empfehlungen	37
12.3.	Brustentwicklung	40
12.3.1.	Ergebnisse der Fragebogenuntersuchung	40
12.3.2.	Fragebogenauswertung	42
12.4.	Inspektion der Hautnarbe	44
12.5.	Brustvolumendifferenzen mittels 3D-Scan	45
12.6.	Fotografien der Brust: Index-Methode	47
13.	Diskussion	49
13.1.	Diskussion der orthopädischen Fragestellung	49
13.2.	Diskussion der kosmetischen Fragestellung	49
13.2.1.	Ursachenforschung der Brustdeformität	51
13.2.2.	Fragebogen	51
13.2.3.	Oberflächenscan und Index-Methode	52
13.3.	Mid-axilläre Thorakotomie	54
13.3.1.	Bessere kosmetische Ergebnisse	54
13.3.2.	Technik des mid-axillären Zugangs	55
14.	Konsequenzen und Ausblick der Studie	58
15.	Zusammenfassung	59
16.	Literaturverzeichnis	61
17.	Abkürzungen	73
18.	Danksagung	74
19.	Lebenslauf	75

2. Einleitung

2.1. Definition des Vorhofseptumdefektes (ASD)

Als Vorhofseptumdefekt (ASD) wird eine abnorme Verbindung zwischen den beiden Herzvorhöfen bezeichnet. Es handelt sich um den dritthäufigsten angeborenen Herzfehler bei Jugendlichen und Erwachsenen neben der bikuspiden Aortenklappe (an 1. Stelle) und dem Mitralklappenprolaps (an 2. Stelle) [Murphy J.G. et al. (1990) 1645-1650].

2.2. Häufigkeit in der Bevölkerung

Nach Remmele ist der ASD bei Mann und Frau 1: 1,3 - 3,5 verteilt. [Remmele, W. (1984)]. Im Kindesalter beträgt der Anteil des ASD an allen angeborenen Herzfehler 9,6%, im Erwachsenenalter sind etwa 30 - 40% aller angeborenen Herzfehler Vorhofseptumdefekte, von denen

- der ASD II 70 - 75%,
- der ASD I 15 - 20%,
- der Sinus-venosus-Defekt 2 -3%
- das offene Foramen ovale ca. 5%

ausmacht [Makowski, C. und Makowski, M. (1999) 8-15].

2.3. Übersicht zur kosmetischen Problematik

Der operative Verschluss des Vorhofseptumdefekts ist heute eine risikoarme Operation. Die Patienten sind oft jung und sie selbst oder ihre Eltern richten ihr Augenmerk besonders auf das kosmetische Ergebnis. Die mittig gesetzte Inzision und die daraus resultierende Narbe nach medianer Sternotomie kann dabei aus ästhetischen Gründen stören und zu Unzufriedenheit mit dem eigenen Körper und mangelndem Selbstwertgefühl führen [Laks, H. et al. (1980) 146-149].

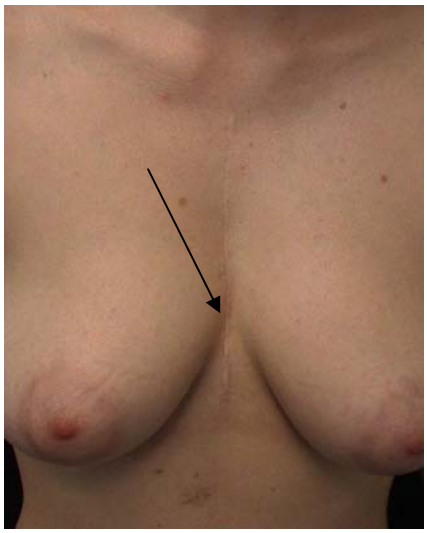

Abb. 1: Hautnarbe nach medianer Sternotomie

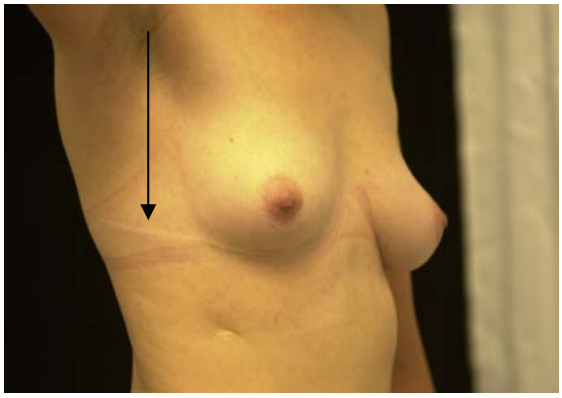

Abb. 2: Hautnarbe nach rechtsanterolateraler Thorakotomie

Deshalb wurden zur medianen Sternotomie alternative chirurgische Zugänge gesucht. [Massetti M. et al. (1996) 1100-1103]. Eine Reihe von Publikationen der letzten Jahre stellte mögliche Alternativen vor. Kirklin und Barrat-Boyes wählten in bestimmten Fällen die rechte Thorakotomie als Zugang [Kirklin, J.W. und Barratt-Boyes, B.G. (1988)]. Die rechtsanterolaterale Thorakotomie wird heute häufig angewandt. Gerade der kosmetische Vorteil gegenüber der medianen Sternotomie wird nicht selten als Grund für dieses Verfahren angeführt. Die von Massetti et al. nach ASD-Verschluss mittels rechtsanterolateraler Thorakotomie untersuchten Patienten beurteilten in über 70% der Fälle das kosmetische Ergebnis als exzellent und in 21% der Fälle immerhin als gut [Massetti M. et al. (1996) 1100-1103]. Massetti entdeckte bei seinen 41 Patientinnen keinerlei Brustvolumendifferenzen und Brustasymmetrien nach Operation. Ganz entscheidend für dieses kosmetische Ergebnis war wohl, dass bei Massettis Patientinnen, die im Durchschnitt zum Operationszeitpunkt 21, 5 Jahre alt waren (Spanne zwischen 13 und 46 Jahren), das Brustdrüsengewebe bereits entwickelt war und der Hautschnitt in der schon entwickelten Submammärfalte erfolgen konnte.

Wir stellten uns deshalb die Frage, ob diese exzellenten Ergebnisse auch zu erzielen sind, wenn die Operation zu einem Zeitpunkt erfolgt, an dem das Brustdrüsengewebe noch nicht oder nicht vollständig entwickelt ist, also bei vorpubertären jungen Mädchen. Ist die Entwicklung von linker und rechter Brust dann unterschiedlich? Führt darüber hinaus eine rechtslaterale Narbe zu skoliotischen

Veränderungen? Das Ergebnis dieser Untersuchungen führte an unserer Klinik zu einer kritischeren Betrachtung der rechtsanterolateralen Thorakotomie, die - dies werden unsere Untersuchungen belegen - sehr wohl zu Brustvolumendifferenzen bei Frauen führen können. Dies führte konsequenterweise zur Suche nach neuen, kosmetisch noch optimaleren Verfahren.

Die vorliegende Arbeit wird zunächst den Vorhofseptumdefekt charakterisieren, seine Symptomatik aufzeigen, seine chirurgische und interventionelle Therapie betrachten, um letztlich die beiden heute gebräuchlichsten Verfahren des chirurgischen Zugangs, die mediane Sternotomie und die aus kosmetischen Gründen bevorzugte rechtsanterolaterale Thorakotomie in ihren ästhetischen Ergebnissen zu vergleichen. Hieran anknüpfend soll ein neuer chirurgischer Zugang vorgestellt werden, den wir „mid-axillär“ nennen und der, fern ab vom Brustdrüsengewebe, einen schonenderen Zugang darstellt.

3. Anatomische und pathophysiologische Grundlagen

3.1. Anatomie des ASD

Die Vorhofseptumdefekte werden eingeteilt in [Becker, A. und Anderson, R.H. (1985) 153-154]:

- den Fossa-ovalis-Defekt (Ostium-secundum-Defekt)
- den atrioventrikulären Septumdefekt (Ostium-primum-Defekt, partieller AV-Kanal)
- den Sinus-venosus-Defekt vom superioren oder inferioren Typ
- Seltenere Formen: Atrium commune und der Defekt vom Sinus-coronarius-Typ

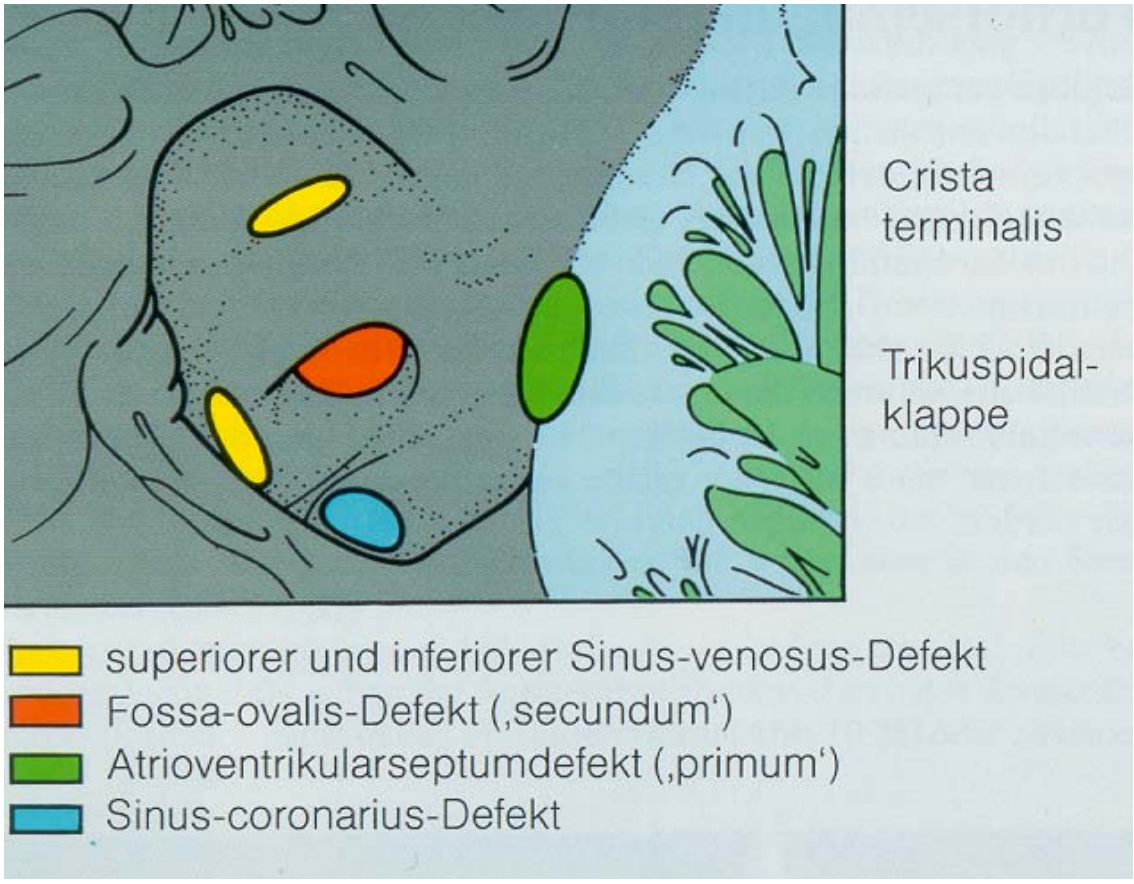

Abb. 3: Einteilung der Vorhofseptumdefekte [aus Becker und Anderson 1985; S. 154].

3.1.1. Ostium-secundum-Defekt

Der Ostium-secundum-Defekt innerhalb der Fossa ovalis, der auf einer Unvollständigkeit oder einer Perforation der Valvula foraminis ovalis beruht, ist der

einzige wahre Defekt des Vorhofseptums innerhalb seiner anatomischen Grenzen. Die anderen oben genannten Defekte sind lediglich interatriale Verbindungen, die außerhalb der anatomischen Grenzen des Vorhofseptums liegen [Becker, A. und Anderson, R.H., 1985, 153-154]. Die genaue Bezeichnung lautet „Fossa-ovalis-Defekt“. Es kann eine kleine Lücke sein, wenn die Valvula nur unwesentlich unvollständig ist, ein größerer Defekt, wenn die Valvula unvollständig und gefenstert ist, oder ein sehr großer Defekt, wenn die Valvula vollständig fehlt. Ein kleiner Defekt muss von einem offenen Foramen ovale unterschieden werden, bei dem die Valvula foraminis ovalis nicht mit der linken Seite des Limbus verlötet ist, so dass kein Vorhofsshunt besteht, solange der Druck im linken Vorhof höher als im rechten ist [Becker, A. und Anderson, R.H. (1985) 153-154].

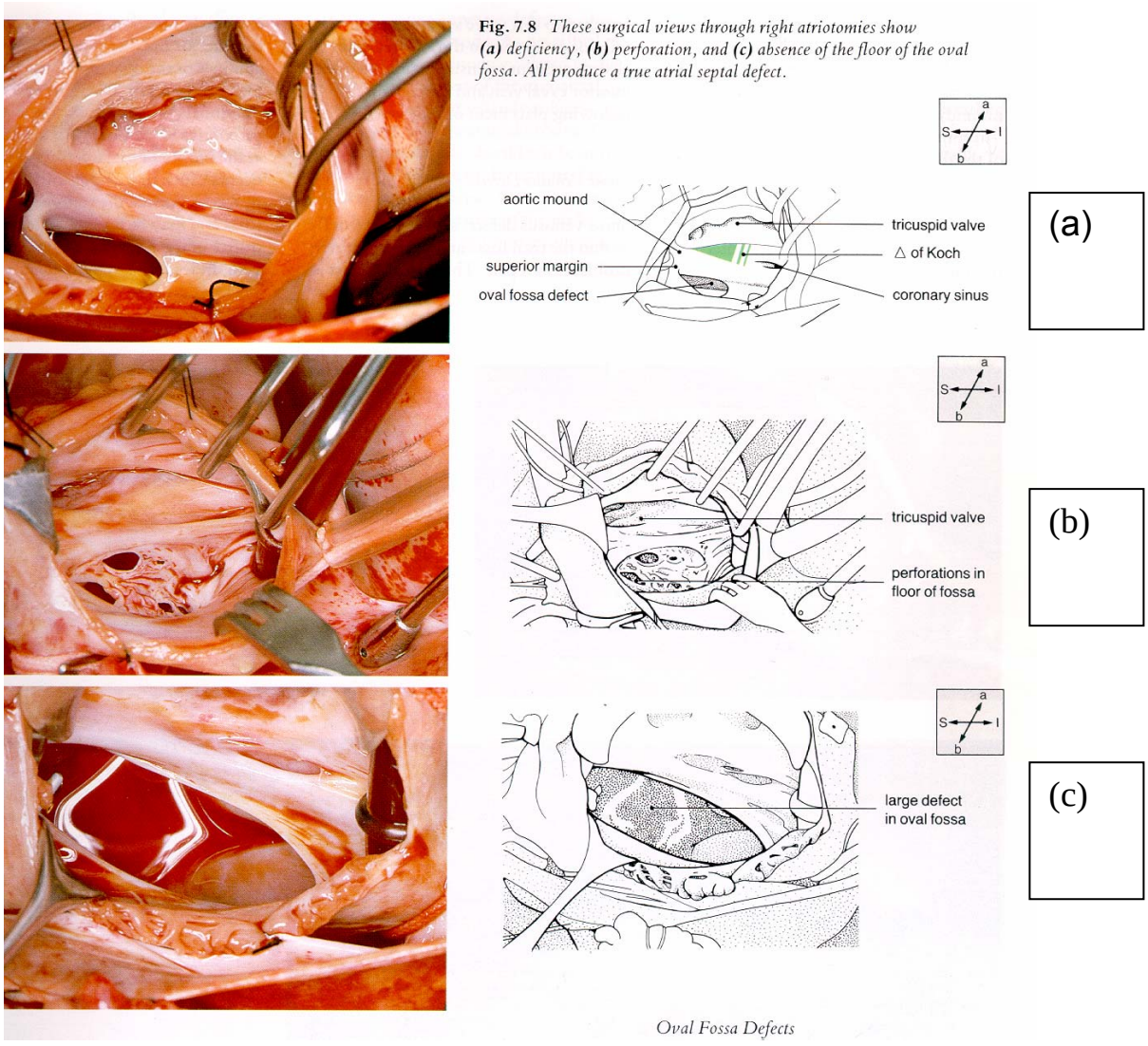

Abb. 4: Diese chirurgischen Blicke durch eine rechte Atriotomie zeigen (a) Unvollständigkeit, (b) Perforation, (c) komplettes Fehlen der Fossa ovalis [aus Wilcox und Anderson 1992, S. 7.5].

3.1.2. Ostium-primum-Defekt

Der Ostium-primum-Defekt, der auch partieller AV-Kanal oder Endokardkissendefekt heißt, ist durch das Fehlen von atrioventrikulärer Septumanteilen gekennzeichnet. Die AV-Klappen-Beschaffenheit ist pathologisch. Das anteriore Segel der Mitralklappe ist in linkssuperiores und linksinferiores zweigeteilt. Dadurch entsteht eine Lücke zwischen den Segeln, die anatomisch nicht korrekt als Spalt, englisch „cleft“ bezeichnet wird.

3.1.3. Sinus-venosus-Defekt

Der Sinus-venosus-Defekt, der außerhalb der Fossa ovalis liegt, ist kein echter Vorhofseptumdefekt, wenngleich eine interatriale Verbindung besteht. An der Einmündung der oberen Hohlvene liegt der superiore Typ, an der Einmündung der unteren Hohlvene der inferiore Typ, jeweils kranial bzw. kaudal der Fossa ovalis. Weitere Missbildungen sind fast regelhaft mit dem Sinus-venosus-Defekt verknüpft: In 93% der Fälle des superioren Sinus-venosus-Defektes münden eine oder mehrere rechtsseitige Lungenvenen fehl [Bedford, D.E. (1960) 37-68 und Schumacher G. et al. (1989)]. Die Lungenvenen münden meist in den rechten Vorhof oder die Vena cava superior. Der seltene Sinus-venosus-Defekt vom inferioren Typ im Bereich der Vena cava inferior ist nach Kirklin et al. fast immer mit einer Fehlmündung der rechten unteren Lungenvenen verknüpft [Kirklin, J.W. et al. (1993)].

3.1.4. Sinus-coronarius-Defekt

Der Sinus-coronarius-Defekt führt zu einem Shunt etwa durch die Einmündung einer persistierenden linken Vena cava superior in den linken Vorhof bei gleichzeitiger fehlender Überdachung ihres intrakardialen Verlaufes [Raghib B. et al. (1965) 906-918]. Auch hier besteht eine interatriale Kommunikation außerhalb der Grenzen des echten Vorhofseptums.

3.1.5. Atrium commune

Das Atrium commune bedeutet ein vollständiges Fehlen des Vorhofseptums, wobei weder Septum primum noch Septum secundum angelegt sind.

3.2. Pathophysiologie des ASD

Beim ASD besteht normalerweise ein Links-rechts-Shunt mit erhöhtem Blutvolumen in der Lungenstrombahn. Die Defektgröße, die Ventrikeldehnbarkeit und der Widerstand im Lungen- bzw. Systemkreislauf bestimmen das Shuntvolumen. Ab einer bestimmten Defektgröße von etwa 1,5 cm² besteht kein Druckunterschied mehr zwischen den beiden Vorhöfen, und der Shunt hängt von der Dehnbarkeit des rechten Ventrikels ab, die in der Regel größer als die Dehnbarkeit des linken Ventrikels ist. Das aus den Lungenvenen kommende, sauerstoffangereicherte Blut, fließt vom linken Vorhof via Shunt in den rechten Vorhof, über die Trikuspidalklappe in den rechten Ventrikel und über die Pulmonalklappe in die Arteria pulmonalis. Rechter Vorhof, Trikuspidalklappe, rechter Ventrikel, Pulmonalklappe und Lungenstrombahn erhalten ein erhöhtes Blutvolumen. Mittelgroße Defekte führen zu einem etwa 2,5fachen, große Defekte zu einem etwa 5,5fachen des Minutenvolumens des großen Kreislaufes [Reindell, H. et al. (1986)].

Nach Kissane muss eine Erhöhung des Lungendurchflusses nicht unbedingt eine wesentliche Erhöhung des Pulmonalarteriendruckes nach sich ziehen [Kissane, J.M. (1985)]. Das Volumen der Lungenstrombahn kann sich um das 2-3 fache erhöhen, ohne das der Pulmonalarteriendruck wesentlich ansteigt, da der pulmonale Strömungswiderstand mit zunehmendem Stromvolumen abnimmt. Erst ein Lungendurchfluss über 15 Liter pro Minute führt zu einem Anstieg des Lungengefäßwiderstandes. Widerstandserhöhungen im Lungenkreislauf führen dann zu einer konsekutiven rechtsventrikulären Hypertrophie und Abnahme der Dehnbarkeit. Durch pathomorphologische Veränderungen der Lungengefäße kommt es zur „Fixierung“ des Lungengefäßwiderstandes. Der Links-rechts-Shunt geht in einen Rechts-links-Shunt über, was als Eisenmenger-Reaktion bezeichnet wird [Reindell, H. et al. (1986); Schofield, P.M. et al. (1985) 577-582].

4. Diagnostik

4.1. Historische Entwicklung

Makowski gibt einen ausführlichen historischen Überblick [Makowski, C. und Makowski, M. (1999) 8-15]: Schon Galen erwähnt einen Vorhofseptumdefekt. Die ersten Beschreibungen eines offenen Foramen ovale bei Erwachsenen sind in den Quaderni d´Anatomia von Leonardo da Vinci 1513 zu finden und bei Pierre Gassendi 1640 [Neill, C.A. und Clark, E.B. (1995)]. Eine detaillierte Beschreibung eines ASD gibt Karl von Rokitansky 1875 [Schumacher, G. et al. (1989)]. Erst mit der Herzkatheteruntersuchung in den 40er und 50er Jahren wurde es einfacher, den ASD exakt zu diagnostizieren. Von großem Nutzen waren waren die Studien zur Rechts-Herz-Katheterisierung von Brannon, Weens und Warren [Cosby, R.S. und Griffith, G.C. (1948) 80-89]. Zuvor hatte Roesler 1934 darauf hingewiesen, dass praktisch kein Vorhofseptumdefekt beim Patienten richtig erkannt wurde. Er obduzierte 62 Patienten mit ASD, nur bei einem war die Diagnose eines ASD zu Lebzeiten des Patienten richtig erkannt worden [Roesler, H. (1934) 339-380]. Die erste Beschreibung einer partiellen Lungenvenenfehlkonnektion wird Winslow (1739) oder Wilson (1798) zugeschrieben [Brody, H. (1942) 221-240, Makowski, C und Makowski, M. (1999) 8-15].

4.2. Auskultatorischer Befund

Die Volumenbelastung des rechten Ventrikels ergibt einen Auskultationsbefund, der sich wie folgt darstellt: Systolisches Intervallgeräusch im zweiten Interkostalraum links und fixiert gespaltener zweiter Herzton. Das systolische Intervallgeräusch entsteht an der Pulmonalklappe als Ausdruck einer relativen Pulmonalklappenstenose mit Wirbelbildung. Der fixiert gespaltene zweite Herzton beruht auf einer Pulmonalklappe, die stets später als die Aortenklappe schließt. Ursächlich hierfür ist der Links-rechts-Shunt, der dazu führt, dass der rechte Ventrikel mit dem pathologisch erhöhten Blutvolumen längere Zeit braucht, um sein Blut auszuwerfen als der linke Ventrikel. Die atemabhängige Spaltung des zweiten Herztones beim Gesunden wird durch die Blutvolumenvergrößerung des rechten Ventrikels beim ASD Patienten durch eine ständig vorhandene (=fixierte) Spaltung ersetzt. Bei höhergradigem Shuntvolumen treten auch diastolische Füllungsgeräusche an der Trikuspidalklappe auf. Diese beruhen auf einem erhöhten Blutfluss über die Trikuspidalklappe, die hierbei eine relative Stenose aufweist.

4.3. Radiologischer Befund

Die hämodynamischen Flussverhältnisse führen zur Erweiterung des rechten Vorhofs, des rechten Ventrikels, der Arteria pulmonalis und der zentralen und peripheren Lungengefäße. Der linke Vorhof und der rechte Ventrikel sind nicht vergrößert. Nach Schricke und Martinoff ist die radiologische Differenzierung der unterschiedlichen Vorhofseptumdefekte schwierig oder unmöglich. Ostium-secundum-Defekte, Ostium-primum-Defekte und Sinus-venosus-Defekte zeigen radiologisch oft das gleiche Erscheinungsbild. Eine zusätzliche Fehlmündung der rechten Lungenvenen im Sinne eines Sinus-venosus-Defektes kann zu einem verbreiterten rechten Hilus führen. Im Thoraxröntgenbild ist der Herzschatten auch bei größeren Shuntvolumina in der Regel nur geringfügig zu groß. Gelegentlich stellt sich ein vergrößerter rechter Vorhof durch Rechtsbetonung des Herzschattens dar. Durch Vergrößerung des rechten Ventrikels und des rechtsventrikulären Ausflusstraktes kann der Retrosternalraum eingeengt sein. Das Pulmonalissegment kann prominent sein. Bei großem Shuntvolumen stellt sich die Aorta wegen ihrer geringen Volumenbelastung als auffällig schmales Gefäßband dar [Schricke, U. und Martinoff, A. (2002) 52-54].

4.4. Echokardiogramm

Die rechtsventrikuläre Volumenbelastung mit konsekutiver Hypertrophie und Dilatation führt zu einer Verlängerung des QRS-Komplexes (=Dauer der Depolarisationsphase). Es entsteht ein (in)kompletter Rechtsschenkelblock.

4.5. Klinischer Befund

Besteht nur ein geringgradiger Defekt, können die Patienten Jahrzehnte asymptomatisch bleiben [Markman, P. et al. (1965) 409-421]. Symptomatisch werden Patienten mit ASD oder Sinus-venosus-Typ meist erst im mittleren oder fortgeschrittenen Alter [Makowski, C. und Makowski, M. (1999) 8-15 und Gault J.H. et al. (1968) 261-271].

Nach dem 40. Lebensjahr sind 30% der Patienten noch asymptomatisch. Im 6. Lebensjahrzehnt haben nahezu alle Patienten mit ASD Symptome.

Symptome sind vor allem [Makowski, C. und Makowski, M. (1999) 8-15]:

- körperliche Einschränkungen und Ermüdung durch niedriges Herzminutenvolumen im großen Kreislauf oder durch Vorhof-rhythmusstörungen
- Belastungsdyspnoe durch zunehmende Rigidität und Complianceabnahme der überperfundierten Lunge
- Palpitationen durch Vorhofrhythmusstörungen
- rezidivierende pulmonale Infekte, die den Lungenarteriolenwiderstand erhöhen [Adams, C.W. (1965) 357-375]
- paradoxe Embolien.

Die Befundverschlechterung in höherem Alter beruht in erster Linie auf Erhöhung des Links-rechts-Shunts bei abnehmender Compliance des linken Ventrikels, den progredienten Vorhofrhythmusstörungen, namentlich Vorhofflimmern, Vorhofflattern und supraventrikuläre Tachykardien [Craig, R.J. und Selzer, A. (1968) 805-815], der Entwicklung einer pulmonalen Hypertonie [Campbell, M. (1970) 820-826 und Magilligan, D.J. et al. (1978) 1245-1247] mit konsekutiver Druck- und Volumenzunahme des rechten Ventrikels, sowie rezidivierender bronchopulmonaler Infekte [Markman, P. et al. (1965) 409-421 und Craig, R.J. und Selzer, A. (1968) 805-815]. Vorhofflimmern und Vorhofflattern trifft beim ASD nach dem 30. Lebensjahr in 10%, nach dem 40. Lebensjahr in 20-59% und nach dem 60. Lebensjahr in 56% der Fälle auf [Magilligan, D.J. et al. (1978) 1245-1247 und Murphy, J.G. et al. (1990) 1645-1650].

Campbell gibt die Wahrscheinlichkeit einer pulmonalen Hypertonie in den ersten beiden Lebensjahrzehnten mit 2-4,5% an. Sie steigt im 3. und 4. Lebensjahrzehnt auf 18%, nach dem 4. Jahrzehnt auf 40% an. Demgegenüber steht eine Letalitätsrate pro Jahr von 0,6% in den ersten beiden Lebensjahrzehnten, 2,8-6,3% im 3. und 4. Lebensjahrzehnt, 6,3-9,4% nach dem 4. Lebensjahrzehnt [Campbell, M. (1970) 820-826]. Neuere Zahlen zeigen eine pulmonale Hypertonie bei 14% (mittlerer PAP > 25mm Hg) aller ASD-Patienten einer amerikanischen Untersuchung (Birmingham, Alabama) und bei 13% aller Patienten einer australischen Serie (syst. PA > 50mm Hg). In der Altersgruppe < 20 Jahre ist in der westlichen Welt nur in 1% der Fälle mit einer pulmonalen Hypertonie zu rechnen. Berichte aus Indien belegen demgegenüber, dass in einzelnen Regionen bei 13% aller Patienten unter 20 Jahre

eine pulmonale Hypertonie auftritt [Cherian, G. et al. (1983) 952-957]. Nach dem 40. Lebensjahr entwickeln allerdings 35-50% eine pulmonale Hypertonie. Die Genese der pulmonalen Hypertonie ist Anlass verschiedener Theorien: Cherian et al. gehen von einer persistierenden fetalen pulmovaskulären Gefäßhistologie aus: Das vergrößerte Lungenstromvolumen soll die physiologische Involution der Lungengefäße verhindern. Eine chronische Sauerstoffminderversorgung, wie sie etwa in den höheren Lagen Indiens vorkommt, kann beim Vorliegen eines ASD eine pulmonale Hypertonie fördern [Cherian, G. et al. (1983) 952-957]. Bei älteren Patienten und Frauen erklärt man eine Erhöhung des Strömungswiderstandes mit [Makowski, C. und Makowski, M. (1999)107-109]:

- multiplen thrombembolischen Vorgängen, die besonders bei Frauen in der Schwangerschaft zu Lungenembolien führen können [Steele, P.M. et al., (1978) 1037-1042, Rodstein, M. et al. (1961) 665-673],
- konstitutionellen gefäßverändernden Faktoren,
- chronischer Volumenbelastung mit konsekutiver Intimafibrose und Mediahypertrophie der intrapulmonalen Arterien [Wagenvoort, C.A. (1973) 43-60].

5. Chirurgische Therapie

5.1. Chirurgische Versorgung - historische Entwicklung

Der Vorhofseptumdefekt war der erste Herzfehler, der chirurgisch mit der Herz-Lungen-Maschine 1953 korrigiert werden konnte [Makowski, C. und Makowski, M. (1999) 8-15].

Murray öffnete 1948 den linken Thorax zwischen zweitem und sechstem Interkostalraum bis zur Mitte des Brustbeines. [Murray, G. (1948) 843-853]. Einige andere Methoden, wie die Atrioseptopexie [Bailey, C.P. et al. (1954) 805-820], konnten nicht überzeugen. Gross stellte eine Gummitrichter-Methode vor [Gross, R.E. et al. (1952) 455-460]: Der Operateur nähte an die Herzwand einen Schacht an und führte darin eine Inzision durch. Durch das einfließende Blut nahm er unter manueller Kontrolle den direkten Verschluss oder auch einen Patch-Verschluss vor [Makowski, C. und Makowski, M. (1999) 8-15]. Seit 1953 werden die Herzoperationen mit extrakorporalem Kreislauf durchgeführt. Anfangs war die mediane Sternotomie die Methode der Wahl. Alternative Zugänge wurden mit der Zeit entwickelt.

5.2. Operative Technik des rechtsanterolateralen Zugangs

Da im Folgenden der Frage nachgegangen werden soll, ob ein rechtsanterolateraler Zugang Einfluss auf die spätere Brustentwicklung hat, soll dieses Operationsverfahren im Einzelnen dargestellt werden:

Der Patient wird in einer 30 - 45 Grad linksanterolateralen Position gelagert, der rechte Arm eleviert und im Ellenbogengelenk leicht adduziert. Die rechte Leiste wird normalerweise für eine mögliche femorale Kanulierung vorbereitet. Um die anatomischen Gegebenheiten deutlich zu erkennen, wird die Inzisionslinie angezeichnet, bevor der Patient in die orthostatische Position gebracht wird. Die Hautinzision wird bei den Kindern etwa 3 - 4cm unterhalb der Mamille geführt. Es erfolgt die Präparation auf die Rippen kranialwärts zum 4. Intercostalraum zu. Der Musculus pectoralis major wird zum Teil durchtrennt oder zumindest von der Thoraxwand abpräpariert. Die Interkostalmuskulatur wird im 4. Interkostalraum durchtrennt. Anschließend wird die Lunge zur Seite geschoben und der Nervus

phrenicus identifiziert. Dann wird das Pericard eröffnet. Perikardiale Haltenähte werden angelegt, um die rechtskardialen Strukturen darzustellen. Die Kanulierung des arteriellen Schenkels der Herz-Lungen-Maschine erfolgt entweder an der Arteria femoralis oder an der Aorta. Nach bicavaler Kanulierung wird unter milder Hypothermie (32°) der kardiopulmonale Bypass begonnen. Üblicherweise wird dann elektrisch Kammerflimmern induziert, seltener die Aorta unter Kardioplegie abgeklemmt. Die anterolaterale Thorakotomie erlaubt – neben der Kanulierung der A. femoralis – auch eine sichere direkte Aortenkanulierung. Ostium-secundum-Defekte, Ostium-primum-Defekte oder der Sinus-venosus-Defekt können durch diesen Zugang operiert werden. Das rechte Atrium wird unter Schonung des Sinusknotens eröffnet. Ein Sauger wird im Coronarsinus platziert, mit einem anderen wird der ASD dargestellt. Der Defekt wird mit Naht direkt oder mit einem vorher zurechtgeschnittenen Patch verschlossen. Nach Verschluss des ASD und Entlüften des linken Ventrikels bzw. der Aorta erfolgt der Verschluss der Atriotomie und die Defibrillation. Nach kurzer Reperfusion wird der Patient von der Herz-Lungen-Maschine entwöhnt. Noch intraoperativ erfolgt die Kontrolle des Verschlusses durch transösophageale Ultraschalluntersuchung. Nach Entfernen der Kanülen erfolgt die Gabe von Protamin. Nach Anlage einer Pleuradrainage wird, nachdem Bluttrockenheit besteht, dann das Perikard partiell verschlossen. Der Interkostalraum wird mit resorbierbarem Nahtmaterial adaptiert. Nach schichtweisem Wundverschluss wird die Haut intrakutan genäht. Nachfolgende Skizze zeigt den operativen Zugang bei rechtsanterolateraler Thorakotomie:

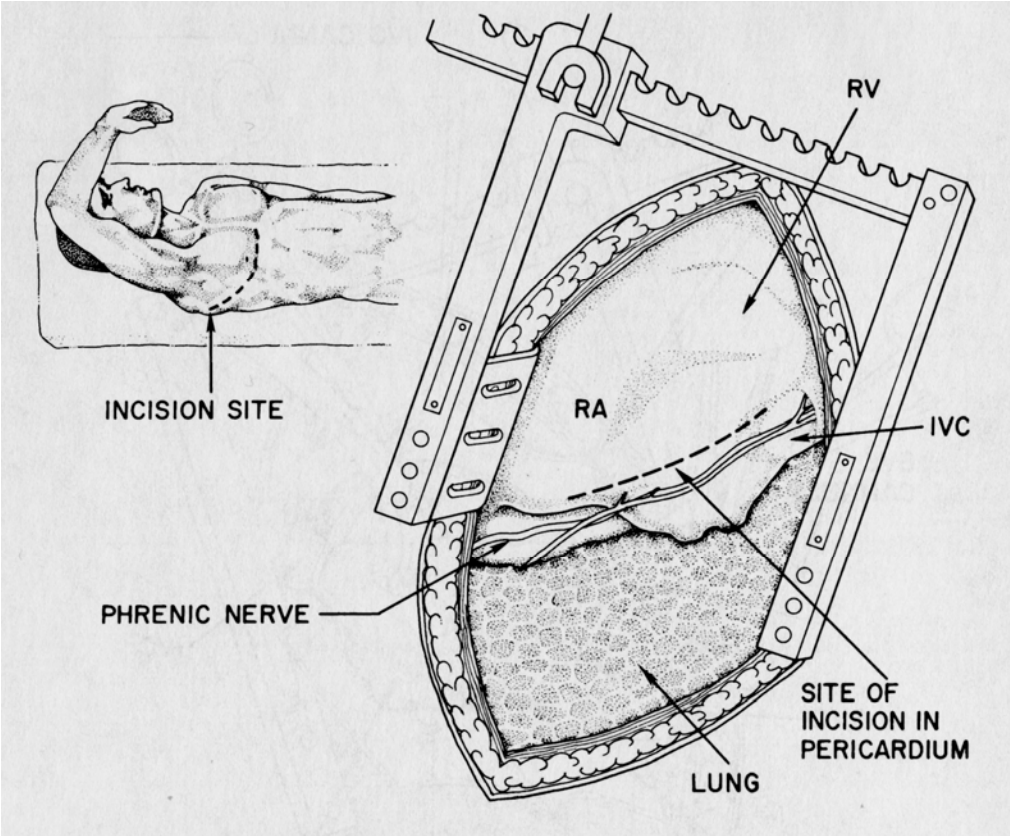

Abb. 5: Zugang bei rechtsanterolateralen Thorakotomie [aus Kaiser, R. et al. (1997) 343]

6. Interventioneller ASD-Verschluss und Kontraindikation

Der Vorhofseptumdefekt vom Typ II (Ostium-secundum-Defekt) kann auch in bestimmten Fällen perkutan mittels Herzkatheter verschlossen werden [Mills, N.L. & King, T.D., (1976) 371-378]. Nach wie vor werden die größeren Defekte über 25mm-30mm Durchmesser operativ behandelt [Barankay, A. und Lorenz, H.-P. (2002), 108). Ein nichtoperativer Verschluss ist ebenfalls nicht praktikabel beim Ostium-primum-Defekt (ASD I), bei Sinus-venosus-Defekten oder bei einem dezentral gelegenen Fossa-ovalis-Defekt. [Mills, N.L. et al. (1976) 371-378 und Horvath, K.A. et al. (1992) 1156-1159]. In diesen Fällen fehlt den Defekten tragfähiges Gewebe, an dem der verschließende Schirm befestigt werden kann. Vorhofseptumdefekte mit partieller Lungenvenenfehlmündung oder obstruktiver Lungenerkrankung werden ebenfalls immer operativ versorgt.

7. Chirurgische Ergebnisse bei jüngeren Patienten

7.1. ASD-Verschluss bei Kindern

Im Kleinkindalter wird ein Vorhofseptumdefekt nur bei Herzinsuffizienz oder Entwicklungsverzögerung operativ verschlossen. In allen anderen Fällen erfolgt die Operation bei einem bedeutsamen Shuntvolumen vor der Einschulung [Lange, R. und Kostolny, M. (2002) 71-73].

7.2. Operativer ASD-Verschluss bis zum 25. Lebensjahr

Nach Murphy et al. haben nur 15% aller ASD-Patienten, die zum Zeitpunkt der Operation nicht älter als 25 Jahre waren, kardiale Ereignisse postoperativ: Folgende kardiale Ereignisse ab dem 30. postoperativen Tag traten bei Murphy et al. auf: Herzinsuffizienz (2 Patienten), 2 Patienten benötigten einen Schrittmacher, 1 Patient eine ASD-Reoperation, 2 Patienten erlitten eine Endocarditis, 1 Patient eine Pericarditis [Murphy, J.G. et al. (1990) 1645-1650]. Der operative ASD-Verschluss empfiehlt sich daher für jüngere Patienten unter 25 Jahre, die einen signifikanten Shunt mit Qp/Qs von mindestens 1,5 haben [Steele, P.M. et al. (1987) 1037-1042] und keine höhergradige pulmonale Hypertonie aufweisen. Die Lebenserwartung ist postoperativ normal.

8. Problemstellung

8.1. Einführung – kosmetische Aspekte

Seit vielen Jahren wird die mediane Sternotomie zur Therapie des ASD und anderer angeborener Herzfehler eingesetzt [Krian A. et al. (1991) 55-57].

Die Patienten sind oft jung und ihr Augenmerk gilt naturgemäß besonders dem kosmetischen Ergebnis nach der Operation. Die mittig gesetzte Inzision und die daraus resultierende Narbe nach klassischer medianer Sternotomie kann dabei aus ästhetischen Gründen stören [Schmid, F.X. et al. (1996) 489-494 und Grinda, J.M. et al. (1996) 175-178] und zu Unzufriedenheit mit dem eigenen Körper und mangelndem Selbstwertgefühl führen [Laks, H. und Hammond, G.L. (1980) 146-149].

Kosmetische Motive waren es deshalb, die alternative chirurgische Zugänge suchen ließen [Laks, H. und Hammond, G.L. (1980) 146-149]. In den letzten Jahren erschienen eine Reihe von Publikationen, die weitere mögliche Alternativen zur klassischen, medianen Sternotomie vorschlugen [Deutinger, M. und Domanig, E. (1992) 1023-1024].

Kirklin und Barrat-Boyes wählten in bestimmten Fällen die rechte Thorakotomie als Zugang [Kirklin, J.W. und Barratt-Boyes, B.G. (1988)]. Zum Einsatz kamen darüber hinaus minimal invasive Zugänge wie die Mini-Sternotomie [Black, M.D., et al. (1998) 765-767; Bichell, D.P. et al. (2000) 115-118], der transxyphoidale Zugang ohne klassische Sternotomie [Barbero-Marcial, M. et al. (1998) 771-774; Levinson, M.L. und Fonger, J. (1998) 49-53] oder die posterolaterale Thorakotomie [Yoshimura, N. et al. (2001) 2103-2105; Shivaprakasha, K. et al. (1999) 2310-2313; Metras, D. und Kreitmann, B. (1999) 1040-1042; Houyel, L. et al. (1999) 641-646].

Derartige „kleinere“ Zugänge bei der Operation des Vorhofseptumdefekts boten eine kleine versteckt liegende Hautnarbe und damit ein besseres kosmetisches Ergebnis [Rosengart, T.K. und Stark, J.F. (1993) 1138-1140].

8.2. Rechtsanterolaterale Thorakotomie – kosmetischer Aspekt

Die rechtsanterolaterale Thorakotomie wird heute auf Grund des günstigeren kosmetischen Ergebnisses häufig angewandt [Massetti, M. et al. (1996) 1100-1103].

Massetti, M. et al. empfehlen jedoch, dass das Brustgewebe um die Warzenvorhofgrenze geschont werden solle. Wenngleich die Brustwarze und das Brustdrüsengewebe sich beim Kind etwa im 4. Zwischenrippenbereich befinden, wächst der gesamte Brustkomplex hinunter bis zum 7. Zwischenrippenbereich, bis die weibliche Entwicklung abgeschlossen ist. Der Pektoralis-Muskel spannt sich vom 2. bis zum 6. Interkostalraum und inseriert mittig am Sternum und an dem 6. Rippenknochen. Der Musculus pectoralis major wird von medialen und lateralen Pectoralnerven innerviert. Die nutritiven Gefäße verlaufen längs zur Muskelschicht. Dies hat weitreichende Konsequenzen für den chirurgischen Zugang: Jede transversale Inzision des Thorax und des Brustmuskels kann also eine mehr oder weniger große Atrophie gerade der unteren (Thorax)Brustsegmente hervorrufen.

Die von Massetti et al. nach ASD-Verschluss mittels rechtsanterolateraler Thorakotomie untersuchten Patienten beurteilten in über 70% der Fälle das kosmetische Ergebnis als exzellent und in 21% der Fälle immerhin als gut. Massetti konnte bei seinen 41 Patientinnen keinerlei Brustvolumendifferenzen und Brustasymmetrien nach der Operation feststellen [Massetti, M. et al. (1996) 1100-1103].

Ganz entscheidend für dieses kosmetische Ergebnis war wohl, dass bei Massettis Patientinnen, die im Durchschnitt zum Operationszeitpunkt 21, 5 Jahre alt waren (Spanne zwischen 13 und 46 Jahren) das Brustdrüsengewebe bereits entwickelt war und der Hautschnitt in der schon entwickelten Submammärfalte erfolgen konnte [Grinda, J.M. et al. (1996) 175-178].

Massettis Patientinnen waren überwiegend im Erwachsenenalter. Wir stellten uns deshalb die Frage, ob diese exzellenten Ergebnisse mit der anterolateralen Thorakotomie auch dann eintreten, wenn die Operation zu einem Zeitpunkt erfolgt, an dem das Brustdrüsengewebe noch nicht oder nicht vollständig entwickelt ist, also bei vorpubertären jungen Mädchen. Ist die Entwicklung von linker und rechter Brust

dann unterschiedlich? Das Durchtrennen der Zwischenrippenmuskeln und weiterer Muskeln und die daraus resultierende Traumatisierung des Gewebes mit postoperativer Schonfehlhaltung legt die Frage nahe, ob eine rechtslaterale Narbe zu langfristigen skoliotischen Veränderungen führt? Das Ergebnis dieser Untersuchungen führte an unserer Klinik zu einer kritischeren Betrachtung der rechtsanterolateralen Thorakotomie, die sehr wohl zu Brustvolumendifferenzen bei Frauen, die als Mädchen vorpubertär operiert wurden, führen können. Dies führte an unserer Klinik konsequenterweise zur Suche nach neuen, kosmetisch noch optimaleren Verfahren. Hierbei erweist sich - wie wir am Ende der vorliegenden Arbeit zeigen werden - ein neuerer chirurgischer Zugang, den wir „mid-axillär" nennen, als ein schonenderer, bei einfachem ASD vom Ostium-secundum-Defekt praktikabler Zugang.

Es stellt sich also die Frage nach der optimalen Vorgehensweise, wenn wir junge Patientinnen vorpubertär ohne entwickeltes Brustgewebe operieren. Hier gilt es, die zukünftige Entwicklung der Brust, die sich ja, zumindest beim rechtsanterolateralen Zugang, unmittelbar im Umfeld des chirurgischen Zugangs entwickeln wird, zu beachten. Aussagekräftige Daten zur Brustentwicklung im Langzeitverlauf bei Patientinnen, die im vorpubertären Alter eine anterolaterale Thorakotomie erhielten, sind spärlich [Cherup, L.L. et al. (1986) 492-497].

In einer retrospektiven, nicht randomisierten Studie untersuchten wir eine Gruppe von erwachsenen Frauen, die zum Zeitpunkt der Operation unter 12 Jahren waren. Wir verglichen das kosmetische Ergebnis nach rechtsanterolateraler Thorakotomie mit dem Ergebnis nach medialer Sternotomie Jahre nach der Operation bei diesen inzwischen erwachsenen Frauen. Ebenfalls untersuchten wir, ob eine rechtsanterolaterale Thorakotomie im Adoleszentenalter etwaige Einflüsse auf Wirbelsäulenveränderungen im Sinn einer Skoliose haben kann?

9. Patientinnen – anamnestische Daten

9.1. Patientenauswahl

Zwischen 1974 und 1984 wurden am Deutschen Herzzentrum München insgesamt 377 Operationen am interatrialen Septum durchgeführt. Unter diesen Patienten waren 184 weibliche Patienten, die zum Zeitpunkt ihrer Operation unter 12 Jahre alt waren. Diese Patientengruppe war demnach altersentsprechend in ihrer Brustentwicklung als „vorpubertär“ zu bezeichnen. Folgende Tabelle zeigt die Anzahl der Patientinnen mit ASD-Verschluss am Deutschen Herzzentrum München zwischen 1974 und 1984, differenziert nach Alter (< 12 Jahre vs. ≥ 12 Jahre) und nach Operationsverfahren (mediane Sternotomie vs. rechtsanterolaterale Thorakotomie). Die Spalte „< 12 Jahre FU“ zeigt die Patientinnen, die dem Follow up nachkamen, indem sie an der Fragebogenaktion mitgemacht haben.

Gesamt		≥ 12 Jahre		< 12 Jahre		< 12 Jahre FU
n	%	n	%	n	%	n
599	100	415	69	**184**	31	**95**

Tab. 1: ASD-Verschluss bei Frauen, Deutsches Herzzentrum München, 1974-1984

9.2. Fragebogenuntersuchung

Der erste Schritt unserer Untersuchung bestand darin, diese 184 Patientinnen brieflich oder telefonisch zu kontaktieren. 95 von ihnen, darunter 72 mit rechtsanterolateraler Thorakotomie und 23 mit medianer Sternotomie, konnten wir im August 2002 für eine Fragebogenaktion gewinnen. Der Fragebogen sollte das subjektive Empfinden über das kosmetische Ergebnis der Operation evaluieren. Nachfolgend ist der vorgelegte Fragebogen abgedruckt:

Sehr geehrte Patientin,

vor vielen Jahren wurde bei Ihnen an unserer Klinik eine Herzoperation durchgeführt. Wir möchten Sie höflichst bitten, zunächst den beiliegenden Fragebogen auszufüllen. Von ganz besonderem Interesse ist für uns das kosmetische Ergebnis nach der Operation.

Mithilfe Ihrer Angaben können wir wichtige Rückschlüsse auf Langzeitergebnisse des gewählten Operationsverfahrens ziehen.

Name, Vorname:…….
Geburtsname:……Geburtsdatum:……..
Adresse:……..…
Telefonnummer:……..

1. ***Haben Sie zur Zeit vonseiten des Herzens Beschwerden?***
   Ja ☐ Nein ☐

Falls ja, welche Beschwerden (Medikation) ?.....
.....

2. ***Adresse des Hausarztes:****……*
   ……..
   ……..
3. ***Ist die Narbe***
   - *Eingesunken, Ja ☐ Nein ☐*
   - *Im Hautniveau, Ja ☐ Nein ☐*
   - *Erhaben. Ja ☐ Nein ☐*
4. ***Wie lang ist die Narbe?*** *Ca. …….cm*
5. ***Haben Sie wegen der Narbe Hemmungen, sich auszuziehen?***
   Ja ☐ Nein ☐
   Stört Ihren Partner die Narbe?
   Ja ☐ Nein ☐
   Leidet Ihr Selbstbewusstsein unter der Narbe?
   Ja ☐ Nein ☐
6. ***Stört die Narbe beim Tragen eines BHs?***
   Ja ☐ Nein ☐
7. ***Ist die Narbe sichtbar, wenn Sie einen Bikini tragen?***
   Ja ☐ Nein ☐
8. ***Finden Sie Ihre Brüste insgesamt symmetrisch?***
   Ja ☐ Nein ☐
9. ***Ist Ihre rechte Brust im Vergleich zu Ihrer linken Brust***
   - *größer? ☐*
   - *kleiner? ☐*
   - *gleichgroß? ☐*
10. ***Haben Sie Gefühlstörungen in der rechten Brust?***
    Ja ☐ Nein ☐
    Haben Sie Schmerzen im Bereich der Narbe?

Ja □ Nein □

Wenn Ja, welcher Art?.....

11. ***Ist es durch die Operation zu Haltungsschäden gekommen?***

Ja □ Nein □

Wenn Ja, welcher Art?.....

Wenn in Behandlung bei einem Orthopäden, Adresse.....

.....

12. ***Wie beurteilen Sie das kosmetische Ergebnis insgesamt?***

- *Sehr gut □*
- *Mittelmäßig □*
- *Unbefriedigend □*

13. ***Eigener Kommentar:****.....*

.....

.....

14. ***Bitte nennen Sie uns einen Zeitraum für einen möglichen ambulanten Vorstellungstermin.***

9.3. Auswertung des Fragebogens

Von den 95 Patientinnen, die den Fragebogen ausgefüllt zurückschickten, wiesen 69 einen ASD vom Sekundum-Typ, 13 einen PAVSD und 13 einen Sinus-venosus-Defekt auf. 6 Patientinnen wiesen darüber hinaus zusätzlich eine valvuläre Pulmonalstenose auf. Das durchschnittliche Alter zum Zeitpunkt der Operation betrug 6,0 ± 3,0 Jahre und das durchschnittliche Gewicht betrug 20,2 ± 7,5 kg (Spanne von 5 bis 47 kg Körpergewicht). Bei den Patientinnen mit medianer Sternotomie betrug das Gewicht im Durchschnitt 14,9 ± 6,1 kg, bei den Patientinnen mit rechtsanterolateraler Sternotomie dagegen 21,6 ± 7,2 kg Körpergewicht. Der Zeitpunkt der Untersuchung war durchschnittlich 23,1 Jahre nach Operation. Die Follow-up-Zeit variierte dabei in einer Spanne von 17 bis 28 Jahren mit einem Median von 23 Jahren. Folgende Aspekte wurden untersucht:

- Länge der Hautnarbe,
- Beschaffenheit der Hautnarbe,
- psychische Faktoren, das heißt: Einschätzung des Selbstbewusstseins, subjektives Empfinden bezüglich einer Asymmetrie der Brüste.

9.4. Operationsverfahren

In einem zweiten Schritt konnten wir 61 dieser Patientinnen (davon 46 mit rechtsanterolateraler Thorakotomie und 15 mit medianer Sternotomie) zur Untersuchung in unsere Klinik für Herz- und Gefäßchirurgie am Deutschen Herzzentrum München einbestellen.

ASD-Verschluss bei weibl. Patienten < 12 Jahre, 1974-1984

Alle		FU (U und NU)		ohne FU		U	
n	%	n	%	n	%	n	%
184	100	**95**	52	89	48	**61**	33

FU = Follow up; U= untersucht; NU=nicht untersucht (nur Fragebogen ausgewertet);

Tab. 2: ASD-Verschluss bei weibl. Patienten < 12 Jahre, 1974-1984

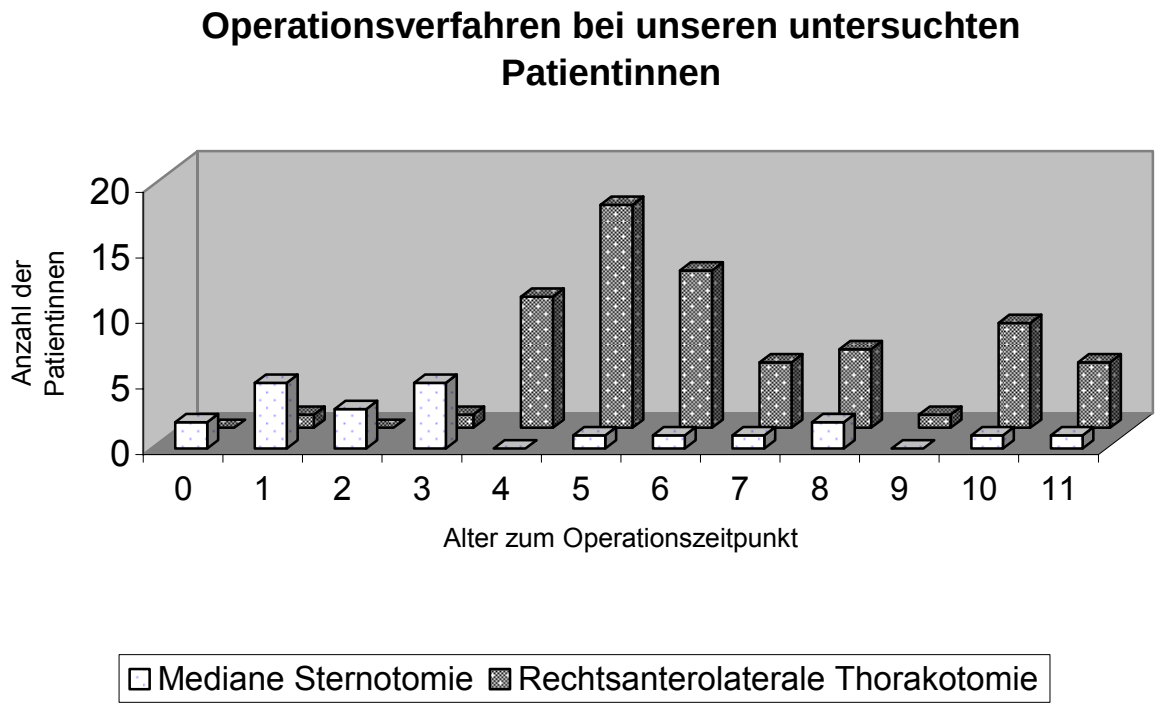

Abb. 6: Operationsverfahren bei unseren untersuchten Patientinnen

Das durchschnittliche Alter zum Zeitpunkt der Einbestellung der Patientinnen betrug 29,6 ± 4,6 Jahre, das mittlere Gewicht betrug 62,1 ± 9,7 kg und die mittlere Körpergröße betrug 168 ± 7,5 cm. Alle Patientinnen wurden in der Leiste kanüliert.

Der operative Zugang der ASD-Operationen bei den jungen Mädchen erfolgte entweder über eine klassische, mediane Sternotomie oder alternativ über eine rechtsanterolaterale Thorakotomie. Die mediane Stenotomie wurde beim PAVSD oder bei Patientinnen eingesetzt, die weniger als 16 kg Körpergewicht (im Mittel 14, 9 ± 6,1 kg) aufwiesen.

Die *Limitation der Studie* ergibt sich aus dem Umstand, dass von den 184 angeschriebenen Patientinnen nur 95 Patientinnen (52%) ihren Fragebogen ausgefüllt zurückschickten, von denen wiederum 61 Patientinnen (33%) klinisch untersucht werden konnten.

10. Methoden - Befunde

10.1. EKG und TEE

EKG und transthorakale Echokardiografie (TEE) dienten zur Darstellung der Vollständigkeit der Korrektur [Vogt, M. (2002) 64-65].

10.2. Orthopädische Untersuchung

10.2.1. Klinische Untersuchung und 3D-Wirbelsäulenscan

Die Kollegen R. Burgkart und F. Regenfelder der Klinik für Orthopädie am Klinikum rechts der Isar, TU München untersuchten den Grad der Skoliose mittels klinischer Untersuchung und dreidimensionalem Wirbelsäulenscan mithilfe des Gerätes „Formetric II“ der Firma Diers ®, Deutschland [Asamoah, V. et al. (2000) 480-489 und Liljenqvist, U. et al. (1998) 57-64]. Die folgende Abbildung zeigt dieses Gerät:

Abb. 7: 3D-Oberflächenscan einer Patientin

Die erhobenen Daten wurden grafisch dargestellt. Berechnet wurden u.a. Rumpflänge, Lotabweichung, Beckenschiefstand, Oberflächentorsion und Seitenabweichung. Das folgende Bild zeigt das Monitorbild des entsprechenden Softwareprogramms:

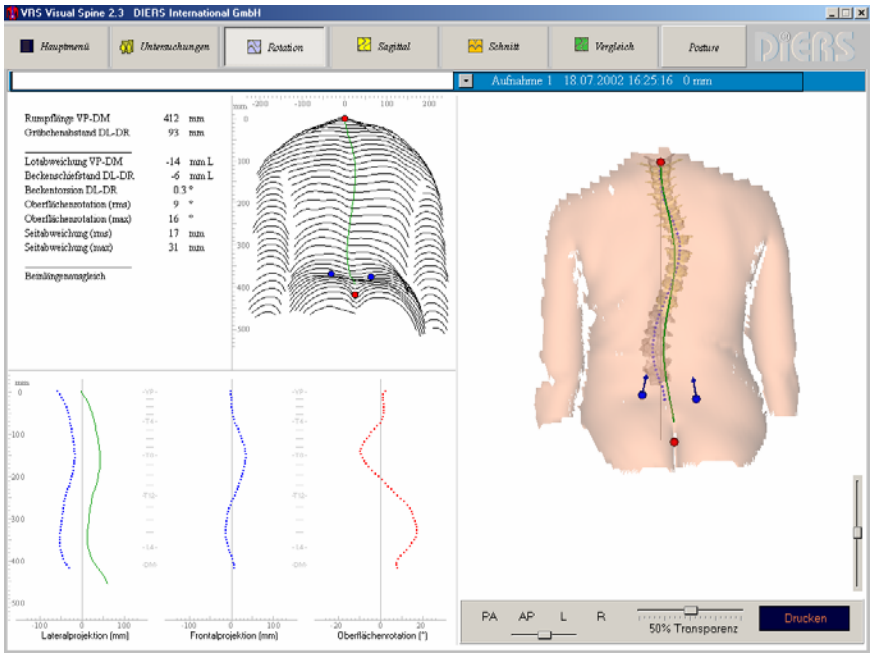

Abb. 8: Grafische Auswertung des 3D-Oberflächen-Scans

Die Patienten wurden mithilfe eines Skoliometers, auch als Inklinometer bekannt (Orthopedic Systems, USA), auf Thorax- und Lumbalbeweglichkeit hin getestet. Nachdem die Beinlängen ausgeglichen wurden, kam der Adams-Test zur Anwendung: Das Skoliometer wurde am Rücken an der Spitze der Deformität positioniert, senkrecht zur Längsachse des Körpers. Gemäß der Definition von Bunnell wurde eine Skoliose klinisch definiert als eine Abweichung ≥7 °, eine beginnende Skoliose bei einer Abweichung von 3° bis 6° [Bunnell, W.P. (1988) 20-25].

10.3. Methoden zur Vermessung der Brust

10.3.1. 3D-Oberflächenscan der Brust

Zusätzlich bedienten wir uns in Kooperation mit den Orthopäden des oben bereits erwähnten „Formetric II“–Gerätes zum Oberflächenscan der Brust, um Volumenunterschiede zwischen linker und rechter Brust zu messen. Das folgende Bild zeig den Oberflächenscan einer unserer Patientinnen.



Abb. 9: 3D-Oberflächenscan der Brust. Die rechte Brust ist kleiner als die linke.

Für unsere Fragestellung wurden die Daten in Rek2Raw-Daten konvertiert und mit Spezialprogrammen in Verbindung mit dem Grafik-3D-Programm Amira 3.0 Dev der Firma TGS, Frankreich, bearbeitet.

10.3.2. Index-Methode

Ein weiteres Verfahren nannten wir die „Index-Methode“. Es wurde von uns entwickelt. Wir fotografierten zunächst die weibliche Brust aller unserer Patientinnen. Wir achteten darauf, dass die linke und rechte Schulter unserer fotografierten Frauen exakt waagrecht zur Abbildung kam. Gegebenfalls glichen wir die Differenzen mit einem Fußkeil aus.

Durch Analyse der Fotos gelang es uns, annähernd Größen- und Formunterschiede der Brust abschätzen. Dazu führten wir bestimmte Längenmaße, die sich an Markierungspunkten der weiblichen Brust orientierten, ein und bildeten aus Längenverhältnissen bestimmte Indices. Index I beschrieb Asymmetrien auf Höhe der Brustwarzen, Index II beschrieb Asymmetrien auf Höhe der unteren Brustrundung. Ein Index 0 bedeutete, dass sich die Brust regelrecht entwickelt hatte. Je höher der Index, desto höher war die Asymmetrie der Brust.

Die Index- Methode

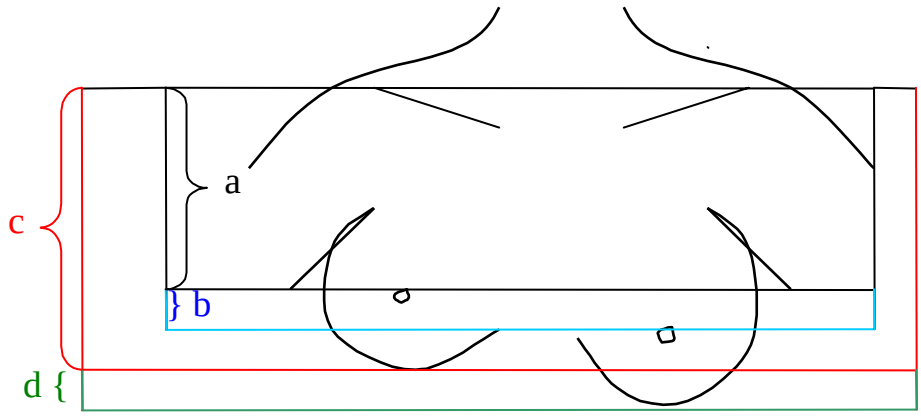

Index I = b/a × 100 Beispiel: b/a × 100 = 6/28 × 100 = 21,4 = Index I

Index II = d/c × 100 Beispiel: d/c × 100 = 6/39 × 100 = 15,4 = Index II

Abb. 10: Die Index-Methode

11. Statistische Analyse

Hypothesen wurden mittels Chi-Quadrat-Test untersucht. Indices zur Brustsymmetrie und volumetrische Daten zu den Brustvolumendifferenten zwischen linker und rechter Brust wurden mittels Mann-Whitney-Test untersucht. Statistische Signifikanz war bei einem Wahrscheinlichkeitswert $p<0,05$ erreicht. Die Zahlenwerte wurden als „Mittelwerte ± Standardabweichung“ oder als einfache Prozentzahlen angegeben.

12. Ergebnisse

12.1 Klinischer Status

12.1.1. EKG

Das EKG war bei 57 von insgesamt 61 Patienten normal, 3 Patientinnen hatten einen implantierten DDD-Schrittmacher bei AV-Block 3. Grades oder supraventrikulären Tachyarrhythmien. Zwei von ihnen hatten schon vor der Operation Arrhythmien gezeigt, eine Patientin entwickelte einen höhergradigen AV-Block 5 Jahre nach der Operation. Eine Patientin hatte einen asymptomatischen AV-Block 1. Grades.

2 Patientinnen hatten anamnestisch supraventrikuläre Tachyarrhythmien vor einigen Jahren.

12.1.2. Echokardiografie

Die Untersuchung mittels Echokardiografie [Böhmeke, T. (2001) 52] zeigte keine Restdefekte im Vorhofseptum.

Trikuspidale Regurgitation [Rivera, J.M. et al. (1994) 480-487] sahen wir bei 29 Patientinnen mit Vergrößerung des rechten Ventrikels > 20 mm bei 29 Patienten. Leichter oder mäßiger Mitralreflux wurde bei 11 Patientinnen bestätigt [Rivera, J.M. et al. (1994) 480-487]. Eine Patientin hatte einen leichten Mitralprolaps. Alle Patientinnen hatten eine normale Ventrikelfunktion. Diese Befunde sind nachfolgend zusammengefasst.

Diagnose	Prozentualer Anteil
Persistierender ASD	0%
Vergrößerter rechter Ventrikel > 20mm	48%
Mitralregurgitation	15% leicht 3% mäßig
Trikuspidalregurgitation	36% leicht 11% mäßig

Tab. 3: echokardiografische Befunde

Eine Patientin mit mäßigem Mitralreflux berichtete über Dyspnoe bei Anstrengung seit einigen Monaten.

Eine Patientin hatte 1993 eine Myokarditis überstanden. Mit Ausnahme der Patientin mit Mitralreflux waren zum Zeitpunkt der Untersuchung alle Patientinnen frei von kardialen Symptomen. 2 Patientinnen waren unter Medikation mit Metoprolol wegen Bluthochdruck, eine Patientin mit einem implantierten Schrittmacher erhielt Mexiletin und Sotalol gegen supraventrikuläre Tachyarrhythmien.

17 Frauen der Rechtsanterolaterale-Thorakotomie-Gruppe hatten bereits Kinder, 4 von ihnen berichteten über Schwierigkeiten während des Stillens und produzierten, nach ihren Aussagen, weniger Milch auf der rechten Seite.

12.2. Orthopädische Ergebnisse

12.2.1 Orthopädische Untersuchungsbefunde

Die orthopädische Untersuchung fand eine klinisch bedeutsame Skoliose bei 4 Patientinnen (6,5%), eine skoliotische Fehlhaltung in 42,6 % der Fälle, und 50,1 % der Patienten zeigten eine normale Haltung. Nachfolgend sind die orthopädischen Befunde tabellarisch-deskriptiv zusammengefasst:

	Rechtsanterolaterale Thorakotomie	Mediane Sternotomie
Keine skoliotische Fehlhaltung N = 31 (50,1%)	n = 26	n = 5
Skoliotische Fehlhaltung n = 26 (42,6%)	n =18	n = 8
Mittlere linke Thoraxdrehung	3,1° (SD=1,2) n = 7	5° n = 1
Mittlere rechte Thoraxdrehung	3,7° (SD=0,9)	4° (SD=1,2) n = 7
Keine Thoraxdrehung	n = 1	n = 0
Mittlere linke Lumbaldrehung	2,7° (SD = 1,2) n = 12	1,8° (SD=0,84) n = 5
Mittlere rechte Lumbaldrehung	2,8° (SD = 1,3) n = 5	2° n = 1
Keine Lumbaldrehung	n = 1	n = 2
Skoliose N = 4 (6,6%)	n = 2	n = 2
Mittlere linke Thoraxdrehung	n = 0	n = 0
Mittlere rechte Thoraxdrehung	6° (SD=4,2) n = 2	18° n = 1
Keine Thoraxdrehung	n = 0	n = 1
Mittlere linke Lumbaldrehung	13° (SD= 8,5) n = 2	7,5° (SD=0,7) n = 0
Mittlere rechte Lumbaldrehung	n = 0	n = 0
Keine Lumbaldrehung	n = 0	n = 0

Tab. 4: Orthopädische Befunde

Es gab 4 Patientinnen mit Skoliose (6,6% aller Patientinnen), davon hatten 2 eine mediane Sternotomie und 2 eine rechtsanterolaterale Thorakotomie erhalten. Die lumbale Verkrümmung in dieser Gruppe war stets zur linken Seite gerichtet. Der mittlere Wert war 10,25° (SD ± 5,3). Die mittlere thorakale Verkrümmung, stets zur rechten Seite, war 7° (SD ± 6,5). Zwei dieser Patientinnen hatten eine schwere Skoliose. Die eine Patientin hatte eine links konvexe lumbale Skoliose von 19 ° und eine thorakale Verkrümmung zur rechten Seite von 9° (rechtsanterolaterale Thorakotomie). Die andere Patientin hatte eine rechts konvexe thorakale Verkrümmung von 18° und eine linksseitige lumbale von 7,5° (mediane Sternotomie).

Wir fanden 7 Patientinnen (11,7% aller Patientinnen) mit einer links konvexen Thoraxwirbelsäule (beginnende Skoliose) und einer mittleren Verkrümmung von 3,1° (SD ± 1,2).

Diese deskriptiven Ergebnisse können nicht bestätigen, dass der potenziell verkürzende Effekt eines narbig veränderten und verkürzten Muskelgewebes nach rechtsanterolateraler Thorakotomie zu häufigeren skoliotischen Problemen führt als bei medianer Sternotomie. Das Auftreten einer Skoliose variiert in der normalen Bevölkerung von 1% bis 21% [Karachalios, T. et al. (1999) 2318-2324 und Brooks, H.L. et al. (1975) 968-972].

12.2.2. Orthopädische Empfehlungen

Die orthopädischen Befunde erlaubten so standardisierte Angaben zu Beckenschiefstand, Schulterhochstand, (A)symmetrie des Taillendreiecks, Rumpfüberhang, Rippenbuckel und Lendenwulst. Die Patientinnen erhielten bei Bedarf eine Empfehlung, wie einer skoliotischen Fehlhaltung (Sport, Gymnastik, weiterführende Untersuchung) zu begegnen sei. Nachfolgend sind einige Befunde beispielhaft zitiert:

Patientin 1

Orthopädischer Befund: *Beckentiefstand 0,5cm li, Schulterhochstand keiner, Taillendreiecke asym., Rumpfüberhang 1cm re, Rippenbuckel 2° re, Lendenwulst 2° li.*

Orthopädische Empfehlung: *Da kein klinisch relevanter Befund besteht, keine spezifische Empfehlung.*

Patientin 2

Orthopädischer Befund: *Beckentiefstand 1cm re, Schulterhochstand keiner, Taillendreiecke asym., Rumpfüberhang 1cm re, Rippenbuckel 3° re, Lendenwulst 1° li.*

Orthopädische Empfehlung: *Bei der geringgradigen, klinisch diagnostizierten rechts konvexen thorakalen skoliotischen Fehlhaltung mit links konvexer lumbaler Ausgleichsschwingung haben wir der Patientin entsprechend Rückenmuskulatur kräftigenden Sport und Gymnastik empfohlen. Da keine klinisch relevanten Beschwerden bestehen, halten wir eine weiterführende Diagnostik derzeit für nicht notwendig.*

Patientin 3

Orthopädischer Befund: *Beckentiefstand keiner, Schulterhochstand 1cm re, Taillendreiecke sym., Rumpfüberhang keiner, Rippenbuckel 2° li, Lendenwulst 2° re.*

Orthopädische Empfehlung: *Da kein klinisch relevanter Befund besteht, keine spezifische Empfehlung.*

Patientin 4

Orthopädischer Befund: *Beckentiefstand keiner, Schulterhochstand 2cm li, Taillendreiecke sym., Rumpfüberhang keiner, Rippenbuckel 3° re, Lendenwulst 2° li.*

Orthopädische Empfehlung: *Bei der geringgradigen, klinisch diagnostizierten rechts konvexen thorakalen skoliotischen Fehlhaltung mit links konvexer lumbaler Ausgleichsschwingung haben wir der Patientin entsprechend Rückenmuskulatur kräftigenden Sport und Gymnastik empfohlen. Da keine klinisch relevanten Beschwerden bestehen, halten wir eine weiterführende Diagnostik derzeit für nicht notwendig.*

Patientin 5

Orthopädischer Befund: *Beckentiefstand keiner, Schulterhochstand 1cm re, Taillendreiecke sym., Rumpfüberhang keiner, Rippenbuckel 4° li, Lendenwulst 2° re.*

Orthopädische Empfehlung: *Bei der geringgradigen, klinisch diagnostizierten links konvexen thorakalen skoliotischen Fehlhaltung mit rechts konvexer lumbaler Ausgleichsschwingung haben wir der Patientin entsprechend Rückenmuskulatur kräftigenden Sport und Gymnastik empfohlen. Da keine klinisch relevanten Beschwerden bestehen, halten wir eine weiterführende Diagnostik derzeit für nicht notwendig.*

Patientin 6

Orthopädischer Befund: *Beckentiefstand 1,5cm li, Schulterhochstand keiner, Taillendreiecke asym., Rumpfüberhang 0,5cm re, Rippenbuckel 6° re, Lendenwulst 4° li.*

Orthopädische Empfehlung: *Aus der Untersuchung ergibt sich die klinische Diagnose einer rechts konvexen thorakalen Skoliose mit links konvexer lumbaler Ausgleichsschwingung. Wir haben der Patientin entsprechend Rückenmuskulatur kräftigenden Sport und Gymnastik empfohlen. Ein Beinlängenausgleich von ca. 1 cm li ist außerdem empfehlenswert. Bei rezidivierenden Beschwerden halten wir eine weiterführende Diagnostik im Sinne einer Wirbelsäulenganzaufnahme im Stehen für indiziert.*

Patientin 7

Orthopädischer Befund: *Beckentiefstand 2cm li, Schulterhochstand 4cm re, Taillendreiecke asym., Rumpfüberhang 1cm li, Rippenbuckel 9° re, Lendenwulst 19° li.*

Orthopädische Empfehlung: *Bei der Patientin ist die schwere links konvexe lumbale Skoliose mit rechts konvexer thorakaler Ausgleichsschwingung seit der Pubertät bekannt. Eine entsprechende Familienanamnese für Vater und Mutter bestehen ebenfalls. Wir haben der Patientin – soweit im Rahmen Ihrer zusätzlichen Erkrankungen möglich - entsprechend Rückenmuskulatur kräftigenden Sport und Gymnastik empfohlen. Ein Beinlängenausgleich von ca. 1,5 cm li ist außerdem empfehlenswert.*

12.3. Brustentwicklung

12.3.1. Ergebnisse der Fragebogenuntersuchung

Die Ergebnisse der Fragebogenaktion sind im Folgenden in Hinblick auf das eingesetzte Operationsverfahren zusammengefasst:

Von den 95 Befragten hatten 23 Patientinnen eine mediane Sternotomie (MS) erhalten und 72 Patientinnen eine rechtsanterolaterale Thorakotomie (ALT). Nachfolgend ist das Ergebnis der Fragebogenauswertung aufgeführt (k.A. = keine Angabe):

1. ***Haben Sie zur Zeit vonseiten des Herzens Beschwerden?***

	Ja □	Nein □
n= 94: (k.A. 1)	9	85

2. (Adresse des Hausarztes?)
3. ***Ist die Narbe***

		MS: (k.A. 2)	**ALT:** (k.A. 5)
a. Eingesunken	Ja □	3	3
b. Im Hautniveau	Ja □	12	48
c. Erhaben	Ja □	6	17

4. ***Wie lang ist die Narbe?*** Ca. …….cm

MS: (k.A. 2)	**ALT:**
20,8 cm	19,8 cm

5. ***Haben Sie wegen der Narbe Hemmungen, sich auszuziehen?***

		MS:	**ALT:**
Haben Sie wegen der Narbe Hemmungen, sich auszuziehen?	Ja □	3(k.A. 1)	7
Stört Ihren Partner die Narbe?	Ja □	0(k.A. 1)	1(k.A. 1)
Leidet Ihr Selbstbewusstsein unter der Narbe?	Ja □	5(k.A. 1)	5

		MS:	ALT:
6. *Stört die Narbe beim Tragen eines BHs?*	Ja ☐	1(k.A. 1)	5
7. Ist die Narbe sichtbar, wenn Sie einen Bikini tragen?	Ja ☐	22	18(k.A. 2)
8. Finden Sie Ihre Brüste insgesamt symmetrisch?	Ja ☐	17	30(k.A. 1)

9. Ist Ihre rechte Brust im Vergleich zu Ihrer linken Brust	MS:(k.A. 1)	ALT:(k.A. 1)
• größer? ☐	5	4
• kleiner? ☐	5	46
• gleich groß? ☐	11	21

		MS:	ALT:
10. Haben Sie Gefühlstörungen in der rechten Brust?	Ja ☐	3(k.A. 1)	22(k.A. 1)
Haben Sie Schmerzen im Bereich der Narbe?	Ja ☐	1	5(k.A. 1)

		MS:	ALT:
11. Ist es durch die Operation zu Haltungsschäden gekommen?	Ja ☐	1(k.A. 1)	7(k.A. 1)

12. Wie beurteilen Sie das kosmetische Ergebnis insgesamt?	MS:	ALT:
• Sehr gut ☐	9	55
• Mittelmäßig ☐	12	11
• Unbefriedigend ☐	2	6

12.3.2. Fragebogenauswertung

Die Fragebogenauswertung zur subjektiven Einstellung gegenüber den kosmetischen Folgen der ASD-Operation ist in Tabelle 3 zusammengefasst. Es wurden nur Fragen statistisch ausgewertet, die für die Fragestellung der vorliegenden Arbeit von Interesse waren. Die Frage 8 wurde nicht statistisch ausgewertet, da die Angaben der Patientinnen zur Frage 8 und 9 häufig widersprüchlich waren. Die Frage 8 nach der Symmetrie ihrer Brust beantworteten viele Patientinnen mit „ja“, während sie gleichzeitig in Frage 9 eine Größendifferenz angaben.

Fragestellung (Nummer der Frage)	Rechtsanterolaterale Thorakotomie (n=72)	Mediane Sternotomie (n = 23)	p
Verlust von Selbstvertrauen durch die Narbe (5c)	7%	23%	p= 0,036
Keine Hemmungen sich zu entkleiden (5a)	90 %	86%	n.s.
Den Partner stört Narbe nicht. (5b)	99%	100%	n.s.
Narbe nicht sichtbar beim Tragen eines BHs (7)	74%	0%	p< 0,001
Kleinere rechte Brust (9b)	65%	23%	p= 0,015
Gleiche Brustgröße (9c)	30%	50%	n.s.
Gefühlssstörungen (10a)	31%	14%	n.s.
Schmerzen (10b)	7%	4%	n.s.
Subjektive Zufriedenheit mit dem kosmetischen Resultat (12)			
• Sehr gut (12a)	76%	39%	p= 0,008
• Mittelmäßig (12b)	16%	52%	-
• Unbefriedigend (12c)	8%	9%	-

Tab. 5: Fragebogenauswertung

65% (Rechtsanterolaterale-Thorakotomie-Gruppe) gegenüber 23% (Mediane-Sternotomie-Gruppe) fanden, dass ihre rechte Brust kleiner war (p=0,015).

31% (rechtsanterolaterale Thorakotomie) gegenüber 14% (mediane Sternotomie) berichteten über Gefühlsstörungen im Brustbereich, 7% gegenüber 4% berichteten über Schmerzen bei Extension oder bei einem Wetterumschwung im Bereich der Narbe.

Gemäß der Auswertung des Fragebogens war der psychologische Einfluss der Operation in beiden Gruppen vergleichbar. Dennoch, der Verlust des Selbstvertrauens war in der Rechtsanterolaterale-Thorakotomie-Gruppe geringer (p= 0,036).

Abbildung 11 stellt das subjektive Empfinden bezüglich der kosmetischen Ergebnisse der Operation bezogen auf das Operationsverfahren vor:

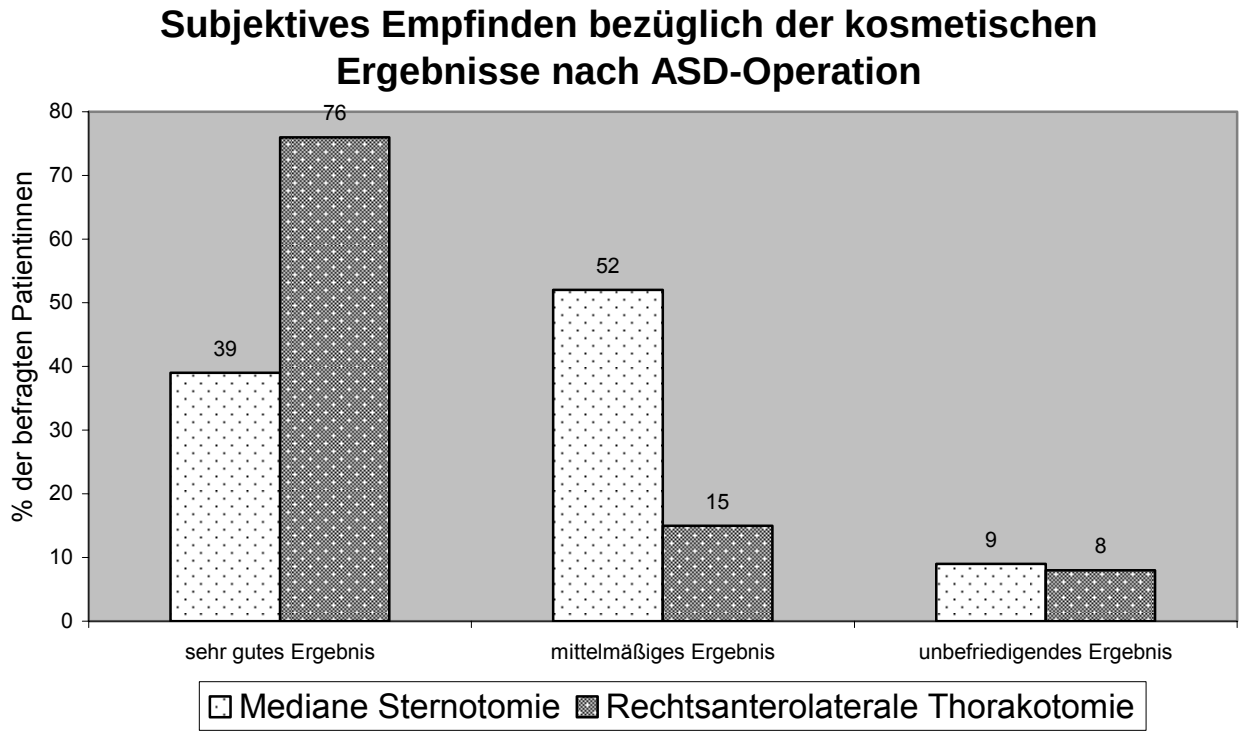

Abb. 11: Subjektives Empfinden bezüglich der kosmetischen Ergebnisse nach ASD-Operation

76% (kontralaterale Sternotomie) gegenüber 39% (mediane Sternotomie) befanden das kosmetische Ergebnis als sehr gut (p=0,008). Die Selbsteinschätzung eines „sehr guten kosmetischen Ergebnisses“ war nach rechtsanterolateraler Thorakotomie gegenüber der medianen Thorakotomie also signifikant besser.

12.4 Inspektion der Hautnarbe

Die Länge der Narbe war vergleichbar, und zwar 19,8cm in der Rechtsanterolaterale-Thorakotomie-Gruppe gegenüber 20,8cm in der Mediane-Sternotomie-Gruppe.

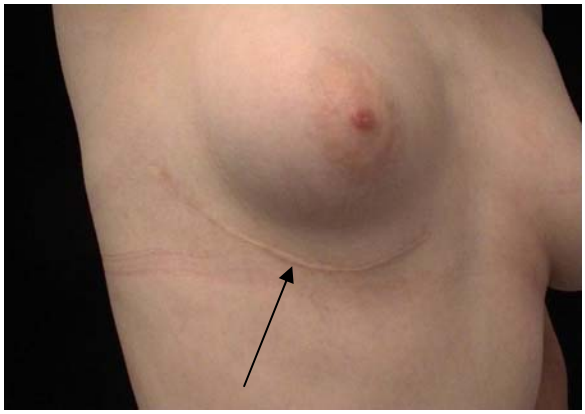

Abb. 12: Narbe nach rechtsanterolateraler Thorakotomie

Die Narbe selbst war in den meisten Fällen eine dünne abgeblasste Linie. 2 Patienten wiesen Keloide auf (1 bei rechtsanterolaterale Thorakotomie, 1 bei medianer Sternotomie). 6 Patientinnen zeigten eine breite Narbe (2 bei rechtsanterolaterale Thorakotomie, 4 bei medianer Sternotomie). Bei 8 Patientinnen der Rechtsanterolaterale-Thorakotomie-Gruppe zog die Narbe durch den unteren Teil des Brustgewebes (Abb. 13). Abb. 14 zeigt ein gutes kosmetisches Ergebnis. Hier verläuft die Narbe weitgehend unter der rechten Brust.

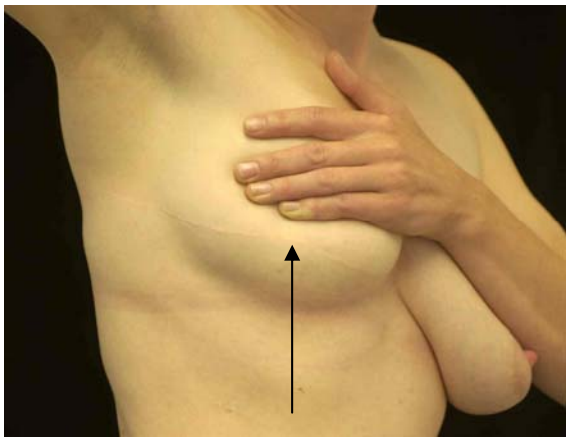

Abb. 13: Narbe zieht über die rechte Brust

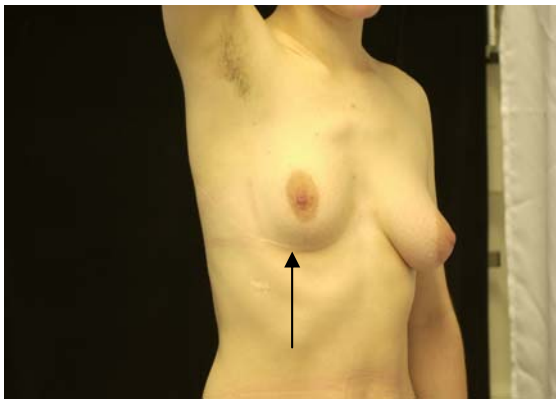

Abb. 14: Narbe verläuft weitgehend unter der rechten Brust.

12.5. Brustvolumendifferenzen mittels 3D-Scan

Die Abbildung 15 zeigt die Verteilung der Volumendifferenz in Prozent für die jeweiligen Paare „linke und rechte Brust“ jeweils nach Operationsverfahren getrennt:

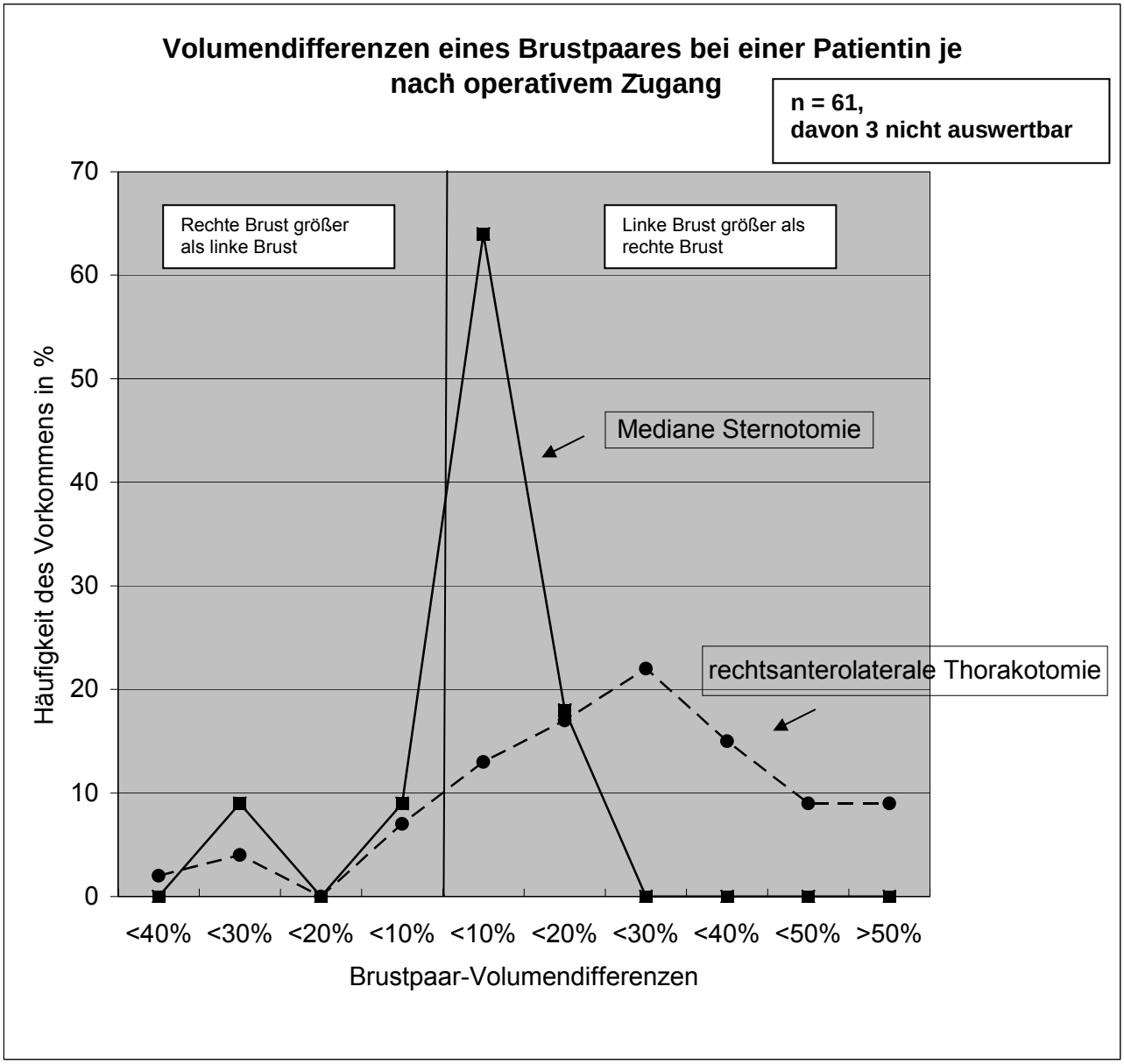

Abb. 15: Volumendifferenzen eines Brustpaares bei einer Patientin je nach operativem Zugang

Der dreidimensionale Oberflächenscan zeigte eine mittlere Volumendifferenz zwischen rechter und linker Brust von 27% ± 16,4% bei der rechtsanterolateralen Thorakotomie verglichen mit 8% ± 5,6% bei der medianen Sternotomie. Wenn eine Brust kleiner war, war bei beiden Verfahren meist die rechte Brust die kleinere ($p < 0{,}001$). Bis auf 3 Patientinnen zeigten alle Frauen der Rechtsanterolaterale-Thorakotomie-Gruppe (n = 46) eine kleinere rechte Brust (93,5%).

12.6. Fotografien der Brust: Index-Methode

Die nachfolgenden Fotografien verdeutlichen die unterschiedlich stark ausgeprägten Symmetriedifferenzen nach rechtsanterolateraler Thorakotomie:

nicht zufrieden stellende Ergebnisse:

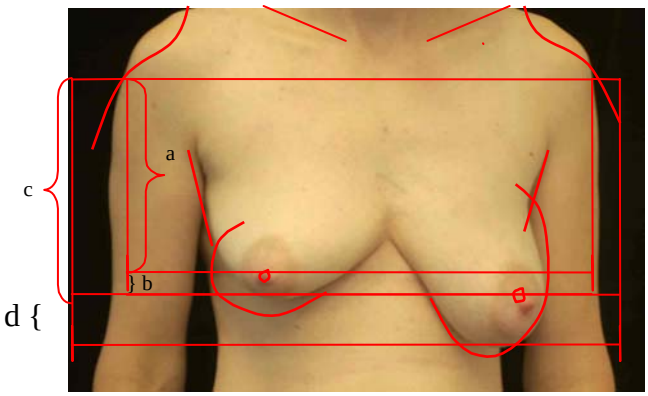

Bild 1

Bild 2

Bild 3

Gutes Ergebnis:

Abb. 16: Symmetriedifferenzen nach rechtsanterolateraler Thorakotomie

Index I = b/a × 100 = 3/26 × 100 = 11,54

Index II = d/c × 100 = 7/30 × 100 = 23,33

Abb. 17: Index-Methode am Beispiel des obigen Bildes 1 der Abb. 16

Abbildung 17 zeigt an einem Beispiel die rechnerische Auswertung. Die Auswertung der standardisierten Fotos der Brust ergab Folgendes: Der Mittelwert des Index I und des Index II war 3,4 ± 2,4 bzw. 1,6 ± 1,4 in der Mediane-Sternotomie-Gruppe. Dagegen war der der mittlere Index I bei der Rechtsanterolaterale-Thorakotomie-Gruppe erhöht mit 7,3 ± 5,5 ($p < 0,001$). Ebenfalls erhöht war der Index II mit 7,4 ± 4,9 ($p<0,001$). 61% der Frauen hatten einen Index II, der höher als 3 Standardabweichungen vom Mittelwert der Mediane-Sternotomie-Gruppe betrug. Es ergab sich also ein signifikanter Zusammenhang zwischen der gewählten Operationsmethode „rechtsanterolaterale Thorakotomie“ und einer konsekutiven Asymmetrie der rechten gegenüber der linken Brust.

Keine Korrelation ergab sich zwischen dem Grad der Asymmetrie der Brust und dem Alter der Patientinnen zur Zeit der Operation.

13. Diskussion

13.1. Diskussion der orthopädischen Fragestellung

Eine Fragestellung unserer Untersuchung war, zu verifizieren, ob eine rechtsanterolaterale Thorakotomie mit entsprechender Traumatisierung des thorakalen Muskel- und Drüsengewebes und konsekutiver Vernarbung des Interkostalraumes das Risiko für eine links konvexe Skoliose fördert. Das Auftreten einer Skoliose variiert in der normalen Bevölkerung von 1% bis 21%. Diese Variabilität wurde mit verschiedenen Untersuchungstechniken bestätigt [Karachalios, T. et al. (1999) 2318-2324 und Brooks, H., L. et al. (1975) 968-972].

In unserem Kollektiv konnten wir nicht bestätigen, dass der potenziell verkürzende Effekt eines narbig veränderten und verkürzten Muskelgewebes nach rechtsanterolateraler Thorakotomie zu skoliotischen Problemen führt: Die vorliegende Arbeit konnte nachweisen, dass der traumatisierende Effekt der Operation auf das Haut- und Muskelgewebe nach rechtsanterolateraler Thorakotomie zu keiner erhöhten Rate an links konvexen Wirbelsäulendeformitäten führt.

13.2. Diskussion der kosmetischen Fragestellung

Die mediane Sternotomie ist für die meisten herzchirurgischen Verfahren der Standardzugang. Dennoch bleibt eine auffällige mittig platzierte Narbe, eine lebenslange, kosmetisch auffällige Erinnerung an eine Jahre zurückliegende Operation. Alternative Zugänge mit dem Vorteil einer fast unsichtbaren Narbe sind eine Herausforderung an das chirurgische Geschick [Levinson, M.L. & Fonger, J. (1998) 49-53].

Seit den frühen siebziger Jahren gilt die rechtsanterolaterale Thorakotomie als das Alternativverfahren zur medianen Sternotomie [Rosengart, T.K. und Stark, J.F. (1993) 1138-1140 und Massetti, M. et al. (1996) 1100-1103]. Die Durchsicht der Literatur bestätigt, dass viele Autoren dieses Verfahren vor allem wegen des kosmetischen Vorteils der rechtsanterolateralen Thorakotomie bevorzugen [Cremer, J.T. et al. (1999) 1648-1652 und Giamberti, A. et al. (2000) 678-682]. Hier kann die Narbe auch bei freizügigerer Kleidung leicht versteckt werden. Die Narbe

verschwindet im optimalen Fall in der submammären Falte unter der Brust [Lancaster, L.L. et al. (1990) 218-221 und Abdel-Rahman, U. et al. (2001) 1645-1649].

Dennoch sind wiederholt Brustdeformitäten nach rechtsanterolateraler Thorakotomie beschrieben worden: Cherup et al. maßen Volumenunterschiede der Brust und des Pektoralmuskels bei 22 Männern und Frauen, die sich einer rechten oder linken anterolateralen oder einer linken posterolateralen Thorakotomie als Kinder unterzogen hatten. Der Nachuntersuchungszeitraum war hier über 20 Jahre. Sie fanden Volumenunterschiede von über 20% bei 60% der Patienten. Als Messmethode kamen hierbei Pflasterkörbchen zum Einsatz [Cherup, L.L. et al. (1986) 492-497]. Jedoch vermisst man in dieser Publikation die Angaben über den Anteil der weiblichen Patienten an dem Untersuchungskollektiv und deren Altersverteilung. Darüber hinaus wurden in dieser Studie 3 unterschiedliche Zugangswege in einer kleinen Kohorte untersucht, ohne die Resultate nach dem jeweiligen Zugangsweg zu trennen.

Um die Brustasymmetrien nach anterolateraler Thorakotomie zu vermeiden, schlugen Dietl und Kollegen einen subpektoralen statt eines transpektoralen Zuganges vor. Mittleres Alter ihrer Patienten war 21,5 Jahre (Die Spanne lag zwischen 8 und 38 Jahren) [Dietl, C.A. et al. (1992) 723-727]. Die Patientenauswahl lässt aber keine Rückschlüsse auf langfristig vorkommende Deformationen bei den vorpubertären Mädchen zu, da der Nachuntersuchungszeitraum nur 5 Jahre betrug.

Tiete et al. veröffentlichten ihre Ergebnisse nach anterolateraler Thorakotomie bei vorpubertären Mädchen (Alter 5,8 ± 4,1 Jahre), jedoch war die Nachuntersuchungszeit wieder nur 4,8 ± 4,6 Monate. Dieser Zeitraum muss als zu kurz angesehen werden, um Brustfehlentwicklungen zu erkennen [Tiete, A.R. et al. (2002) 271-275].

Der aktuelle Stand der verfügbaren Veröffentlichungen unterscheidet nicht zwischen Kindern vor Brustentwicklung und Frauen mit bereits ausdifferenziertem Brustdrüsengewebe, und dies anhand einer ausreichend großen Untersuchungsgruppe über einen ausreichend langen Zeitraum.

Wir maßen den Unterschied des Brustvolumens viele Jahre nach einer definierten chirurgischen Intervention mit einem standardisierten rechtsanterolateralen Zugang. Damit warfen wir eine neue, bisher nicht untersuchte Fragestellung auf. Unsere eingesetzte „Index-Methode“, ebenso wie unser spezieller Gebrauch des „Formetric II“ wurden in der Literatur so noch nie beschrieben.

13.2.1. Ursachenforschung der Brustdeformität

Was könnten die Gründe für eine spätere Deformation der Brust nach rechtsanterolateraler Thorakotomie sein? Leichensektionen an Kindern zeigten die Verteilung von Brustgewebe (Kanäle und Drüsen) in einem Umkreis von mindestens 1,5 cm um den Bereich von Brustwarze und Warzenvorhof [Cherup, L.L. et al. (1986) 492-497]. Diese Untersuchungen stützen den Verdacht, dass ein Trauma in diesem Bereich zukünftiges Brustgewebe verletzt und so zu einer inkompletten Brustentwicklung führt.

13.2.2. Fragebogen

Patientinnen mit Narbe nach medianer Sternotomie haben ein signifikant geringeres Selbstvertrauen als Patientinnen nach rechtsanterolateraler Thorakotomie. Diese Patientinnen fühlen sich stets durch die Narbe, die vom BH nicht verdeckt wird, beeinträchtigt. Demgegenüber sagen 74% der Patientinnen, die eine rechtsanterolaterale Thorakotomie erhalten haben, dass diese Narbe beim Tragen eines BHs verdeckt wird. Sie akzeptieren die oftmals resultierende kleinere rechte Brust nach rechtsanterolateraler Thorakotomie. Trotz dieses signifikanten Brustvolumenunterschiedes fühlen sich diese Patientinnen besser mit ihrem kosmetischen Ergebnis als die Patientinnen, die eine mediane Sternotomie mit mittig platzierter Brustnarbe tragen. 76% aller Patientinnen mit rechtsanterolateraler Thorakotomie sind mit dem kosmetischen Resultat sehr zufrieden, signifikant weniger, nämlich 39% der Patientinnen, die eine mediane Sternotomie erhalten haben, äußern sich ebenfalls sehr zufrieden über ihr kosmetisches Ergebnis. Gefühlsstörungen und Schmerzen im Narbenbereich beeinflussen diese Überlegungen nicht. Die Auswertung des Fragebogens ergab hier keine Signifikanz.

13.2.3. Oberflächenscan und die Index-Methode

Eine Brustasymmetrie kommt auch bei der gesunden Bevölkerung vor. Normelli et al. untersuchten die Symmetrie der Brust bei gesunden, nicht herzchirurgisch voroperierten Frauen lediglich mittels visueller Inspektion. Sie fanden in 26% bis zu 63% der Fälle eine Asymmetrie, je nach Befundung durch einen oder durch drei Untersucher [Normelli, H. et al. (1986) 794-752]. Loughry et al. maßen das Brustvolumen von 598 Frauen mittels Stereofotogramm. Sie fanden dabei eine Volumendifferenz von 20 % oder weniger bei 70% der Individuen. Gab es Volumendifferenzen, trat eine kleinere rechte Brust geringgradig häufiger auf als eine kleinere linke Brust. 54% aller Frauen hatten eine kleinere rechte, 46% eine kleinere linke Brust. Die Untersuchung zeigte, dass Volumendifferenzen bis zu 20% als normal erachtet werden dürften, da bei 70% aller Frauen diese 20-%-Volumendifferenz natürlicherweise vorkommt. [Loughry, C.W. et al. (1989) 380-385].

In unserer Untersuchung mittels Oberflächenscan konnten wir zeigen, dass 92% unserer Patientinnen mit medianer Sternotomie eine Volumendifferenz bis 20% aufwiesen und darüber hinaus eine ähnliche Verteilung wie in der Normalbevölkerung zeigten. Demgegenüber fallen in der Rechtsanterolaterale-Thorakotomie-Gruppe nur 38% in diesen Normalbereich (0 bis 20% Volumendifferenz).

Weiter weist unsere vorliegende Untersuchung mittels Oberflächenscan nach, dass 93,5% der Patientinnen mit rechtsanterolateraler Thorakotomie eine kleinere rechte Brust hatten. Die mittlere Volumendifferenz betrug 27% im Vergleich zu den 8% Brustvolumendifferenz bei den Patientinnen mit der medianen Sternotomie ($p < 0{,}001$). Ein Volumenunterschied von über 20% ergab sich bei 62% der Patientinnen in der Rechtslaterale-Thorakotomie-Gruppe gegenüber 8% in der Patientengruppe mit der medianen Sternotomie.

Die Index-Methode bestätigt die mittels Oberflächenscan gewonnenen Ergebnisse. Unser berechneter Index I, der eine Asymmetrie in Höhe der Brustwarzen beschreibt, war bei 28% der Patientinnen mit rechtsanterolateraler Thorakotomie außerhalb der Norm. Ebenso war unser berechneter Index II, der eine Asymmetrie des unteren

Teils der Brust beschreibt, bei 61% der Patientinnen mit rechtsanterolateraler Thorakotomie außerhalb der Norm.

Unsere Untersuchungsergebnisse stellen die Methode der rechtsanterolateralen Thorakotomie bei jungen, vorpubertären Mädchen in Frage. Gleichermaßen wählen Grinda et al. und Bauer et al. die anterolaterale Thorakotomie nur bei Patientinnen, deren Brüste schon entwickelt sind und deren submammäres Gewebe schon gut differenziert ist [Grinda, J.M. et al. (1996), 175-178 und Bauer, M. et al. (2000) 67-67].

Levinson und Fonger waren die Ersten, die einen ASD-Verschuss mit subxyphoidem Zugang ohne Sternotomie 1998 beschrieben [Levinson, M.L. und Fonger, J. (1998) 49-53]. Hagl, C. et al. (2001) 622-627 und andere [Black, M.D. und Freedom, R.M. (1998) 765-767; Bichell, D.P. et al. (2000) 115-118; Barbero-Marcial, M. et al. (1998) 771-774] berichteten von ihren Ergebnissen nach subxyphoidem Zugang mit partieller Sternotomie oder begrenzter Hautinzision verbunden mit totaler Sternotomie. Operationssicherheit, Bypasszeit, Abklemmzeit, ebenso wie die Dauer des Krankenhausaufenthaltes waren vergleichbar mit dem Standardverfahren mit kompletter Hautinzision bei klassischer medianer Sternotomie. Die kosmetischen Ergebnisse sind besser als bei einer totalen Sternotomie, schon allein deshalb, weil die Narbe nicht über das vordere Brustareal zieht [Luo, W. (2001) 473-475 und Chan, C.Y. et al. (2001) 290-293 und Nicholson, I.A. et al. (2001) 469-472]. Letzteres ist ein sehr wichtiger kosmetischer Faktor für Frauen, die sich einer medianen Sternotomie unterziehen müssen [Hagl, C. et al. (2001) 622-627].

Zusammenfassend lässt sich sagen, dass unsere untersuchten Patientinnen die rechtsanterolaterale Thorakotomie gegenüber der medianen Sternotomie aus kosmetischen Gründen bevorzugen. Trotz signifikanter Brustasymmetrie (nachgewiesen mit der Index-Methode) und Brustvolumendifferenzen (93,5%, nachgewiesen mit der Oberflächenscan-Methode) sind die von uns befragten Patientinnen in höherem Maße (76% vs. 39%) mit dem kosmetischen Ergebnis der rechtsanterolateralen Thorakotomie zufrieden als mit dem kosmetischen Ergebnis nach der medianen Sternotomie. Die Mehrzahl der Patientinnen nehmen also lieber

eine Brustdeformität als eine mittig platzierte Narbe über dem vorderen Brustareal in Kauf.

13.3. Mid-axilläre Thorakotomie

13.3.1. Bessere kosmetische Ergebnisse

Ein kosmetisch besserer chirurgischer Zugang für vorpubertäre Mädchen könnte die etwas mehr posterior gelegene mid-axilläre Thorakotomie sein.

Die wachsenden Erfahrungen unserer Klinik mit der mid-axillären Thorakotomie unterstützen die Annahme, dass diese ein sicheres und risikoarmes Verfahren ist. Eine Zerstörung von zukünftigem Brustgewebe ist bei dieser Art von Inzision unwahrscheinlich.

4jähriges Mädchen,
14,8 kg

6jähriges Mädchen,
22,6 kg

Abb. 18: mid-axilläre Thorakotomien

13.2.2. Technik des mid-axillären Zuganges

Der Patient wird in eine 45° vordere Schräglage gebracht, der Arm senkrecht nach oben geführt und im Ellenbogengelenk adduziert. Die Haut wird nahe der mittleren Axillarlinie inzidiert. Der Schnitt beginnt dabei in Höhe der rechten Brustwarze und verläuft nach hinten auf die Spitze des Schulterblattes zu. Hierbei genügt eine Inzisionslänge von 5-6 cm. Zwar inseriert der M. latissimus dorsi an den hinteren Anteilen der iliakalen Wirbelsäule, sein vorderer Rand befindet sich jedoch bei lateraler Lage üblicherweise auf einer Linie zwischen hinterer Axillarfalte und Spina iliaca anterior superior. Das subcutane Gewebe um den Musculus latissimus dorsi herum wird dann mithilfe des Elektrokauters mobilisiert und disseziert bis unmittelbar vor die Faszie des Muskels. Die unmittelbar vordere Grenze des Muskels wird mobilisiert. Der Muskel kann nun nach posterior gezogen werden, um den Musculus serratus anterior darstellen zu können. Der M. serratus anterior wird dann disseziert, indem die Faszie entlang ihrer hinteren Grenze bis hinauf zur und gerade über die Schulterblattspitze gespalten wird und hinunter zum unteren Anteil auf der vorderen Fläche der sechsten Rippe. Der Muskel wird nach vorne gezogen. Der Thorax wird im Bett der 4. Rippe eröffnet. Eine direkte arterielle Kanulierung der Aorta ist möglich. Bis heute haben wir 10 Patientinnen mit dem mid-axillären Zugang bei einfachem ASD operiert. Wir mussten bei noch keinem einzigen Patienten in dieser Gruppe femoral oder iliakal kanulieren. Nach bicavaler venöser Kanulierung wird das rechte Atrium unter Normotermie eröffnet, obere und untere Hohlvene umschlungen und elektrisch eine Fibrillierung des Herzens erreicht. Zwei Sauger, von denen der eine im Koronarsinus platziert wird, erlauben eine klare Darstellung der rechten Vorhofhöhle. Der interatriale Defekt wird entweder mit direkter Naht oder Patchmaterial verschlossen. Nach Entfernen des Sperrers werden perikostale Nähte platziert, und die Muskeln können in ihre normale Position zurückkehren. Einzelne Nähte können an der hinteren Grenze des Serratus und weitere an der vorderen Grenze des Latissimus gesetzt werden, um diese an die umgebende Faszie zu binden. Die folgende Bildsequenz zeigt die Schritte des mid-axillären Zugangs:

Anzeichnen der Hautinzision

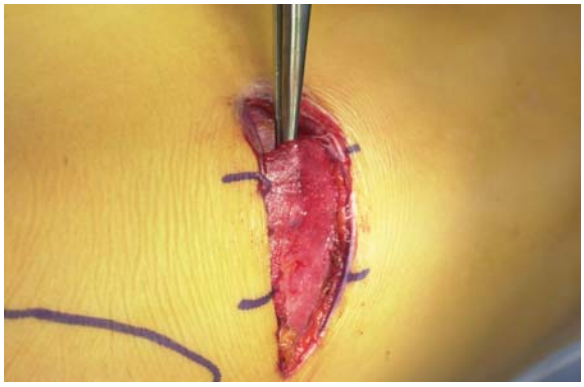

Freilegen des M. latissimus dorsi

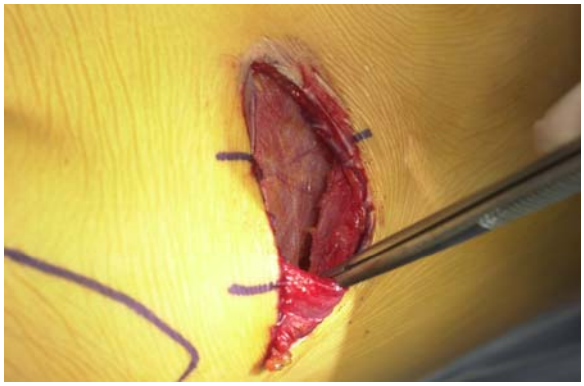

Mobilisation des M. latissimus dorsi

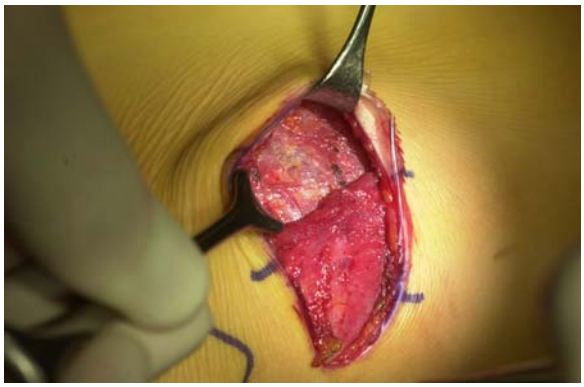

Aufsuchen des M. serratus anterior und Darstellen des Intercostalraumes

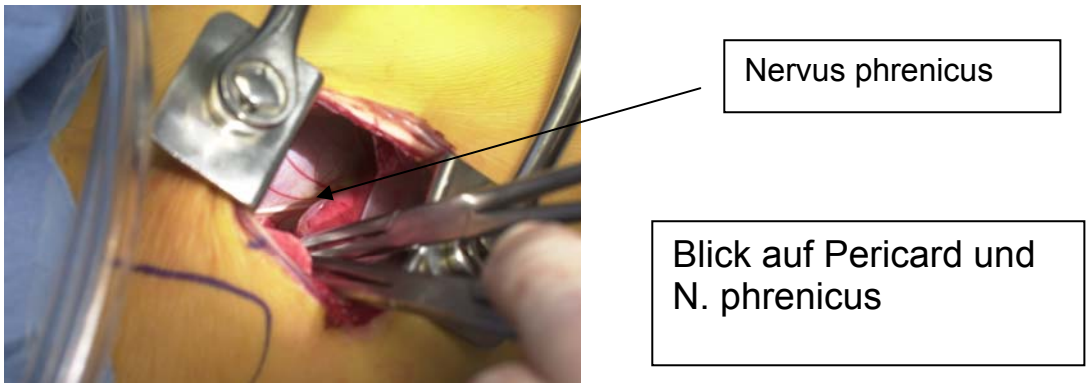

Abb. 19: Abfolge des mid-axillären Zugangs

14. Konsequenzen und Ausblick der Studie

Die Debatte über den jeweiligen Vorteil verschiedener Thorakotomien dauert nicht nur bei Thorax-, sondern auch bei Herzchirurgen an. Die heute gebräuchlichen lateralen Thorakotomie-Zugänge (posterolateral oder anterolateral) sollen helfen, das Thoraxtrauma zu reduzieren und das Sternum intakt zu lassen. Diese lateralen Thorakotomien gelten als sichere Alternativen zum vorderen Zugang (totale Sternotomie, Ministernotomie, transxyphoidaler Zugang) bei der herzchirurgischen Versorgung auch von Kindern [Giamberti, A. et al. (2000) 678-682; Yoshimura, N. et al. (2001) 2103-2105; Sunil, G.S. et al. (2002) 240-243].

Eine muskelschonende Thorakotomie verringert den akuten und den späten Operationsschmerz und senkt die perioperative Morbidität [Landreneau, R.J. (1996) 1346-1351 und Bendetti, F. et al. (1998) 841-847 und Kutlu, C.A. et al. (2001) 112-114 und Nomori, H. et al. (2003) 7-12].

Unsere untersuchten Patientinnen ziehen aus kosmetischen Gründen die rechtsanterolaterale Thorakotomie der medianen Sternotomie vor. **Und dennoch:** Gerade für die Subpopulation der vorpubertären Mädchen mit Vorhofseptumdefekt haben wir in der vorliegenden Arbeit gezeigt, dass kosmetische Langzeitresultate **auch** bei rechtsanterolateraler Thorakotomie schlecht seien können. Gerade heute, wo ein perkutaner Katheterverschluss eines ASD eine etablierte Technik wird, müssen auffällige Narben oder Deformitäten nach jeder Art von chirurgischer Intervention vermieden werden. Der beschriebene rechte mid-axilläre Zugang scheint eine sinnvolle Alternative zum rechtsanterolateralen Zugang zu sein. Die Inzision ist bei weitem nicht so nah dem zukünftigen Brustgewebe benachbart, und abgesehen von der Interkostalmuskulatur müssen keine anderen Muskeln durchschnitten oder eingeschnitten werden. Die Darstellung der rechtsliegenden Herzstrukturen ist hervorragend.

Wir haben bisher 10 Patientinnen mit dieser Technik operiert. Die jüngste dieser Patientinnen war 4 Jahre alt und wog 14,8 kg.

15. Zusammenfassung

Grundlage: Die rechtsanterolaterale Thorakotomie galt bisher als operativer Zugang der Wahl zur Erzielung eines optimalen kosmetischen Ergebnisses bei Vorhofseptumdefekt-Verschluss. Wir untersuchten Patientinnen, die im Alter unter 12 Jahren, also vor der Brustentwicklung, über eine rechtsanterolaterale Thorakotomie bzw. die Kontrollgruppe über eine mediane Sternotomie operiert wurden, bezüglich der Brustsymmetrie und der Entwicklung einer Skoliose im Erwachsenenalter.

Methodik: 95 Patientinnen (72 mit rechtsanterolateraler Thorakotomie, 23 mit medianer Sternotomie) wurden für eine Fragebogenaktion gewonnen. Davon wurden 61 Patientinnen (46 mit rechtsanterolateraler Thorakotomie, 15 mit medianer Sternotomie) ambulant untersucht. Der Grad der Skoliose und die Brustvolumendifferenz wurden durch dreidimensionales Oberflächenscanning mit dem “Formetric II” (Diers ®) gemessen. Mittels Fotografien des Thorax wurde die Symmetrie der Brust anhand eines Index beschrieben. Die mittlere Nachuntersuchungszeit betrug 23 Jahre.

Ergebnisse: Das kosmetische Ergebnis wurde in 76% (rechtsanterolaterale Thorakotomie) gegenüber 39% (mediane Sternotomie) als sehr gut eingestuft ($p=0,008$). Anhand des errechneten Index jedoch zeigte sich eine erhebliche Asymmetrie mit einer kleineren rechten Brust bei 61% der Patientinnen aus der Rechtsanterolaterale-Thorakotomie-Gruppe. Eine Brustvolumendifferenz von >20% kam bei 55% der Patientinnen der Rechtsanterolaterale-Thorakotomie-Gruppe vor. In der Mediane-Sternotomie-Gruppe gab es keine signifikanten Asymmetrien ($p<0.001$). Die orthopädische Untersuchung ergab keinen Unterschied in der Inzidenz von Skoliosen im Vergleich der 2 Gruppen und zur Normalbevölkerung.

Schlussfolgerungen: Obwohl eine rechtsanterolaterale Thorakotomie im Kindesalter die Entwicklung der ipsilateralen Brust bei weiblichen Patienten signifikant beeinträchtigt, ziehen die meisten Patientinnen diese der medianen Sternotomie vor. Unserer Meinung nach ist bei noch nicht ausgebildeter Brust die rechtsanterolaterale Thorakotomie ebenso wie die mediane Sternotomie zur Korrektur in diesem Kollektiv zu vermeiden.

Um das kosmetische Ergebnis zu verbessern, sollten andere operative Zugänge wie eine posterolaterale oder eine mid-axilläre Thorakotomie gewählt werden. Der mid-axilläre Zugang wird an unserer Klinik auf Grund dieser Ergebnisse erfolgreich eingesetzt.

Unseres Wissens ist in der vorliegenden Arbeit erstmalig die Technik des mid-axillären chirurgischen Zugangs in der Herzchirurgie bei einer bestimmten Untergruppe von Patienten, nämlich bei jungen vorpubertären Mädchen, beschrieben worden. Die Ergebnisse unserer Untersuchungen beeinflussten unser operatives Vorgehen nachhaltig.

16. Literaturverzeichnis

Adams, C.W.
A reappraisal of life expectancy with atrial shunts of the secundum type.
Dis. Chest 48 (1965) 357 - 375

Abdel-Rahman, U., Wimmer-Greinecker G., Matheis, G.
Correction of simple congenital heart defects in infants and children through a minithoracotomy.
Ann. Thorac. Surg. 72 (2001) 1645-1649

Asamoah, V., Mellerowicz, H., Venus, J., Klockner C.
Measuring the surface of the back. Value in diagnosis of spinal diseases.
Orthopade 29 (2000) 480-489

Austin, E.H.
Editorial: transcatheter closure of atrial septal defects.
J. Thorac. Cardiovasc. Surg. 120 (2000) 1032-1033

Bailey, C.P., Nichols, C.T., Bolton, H.E., Jamison, W.L., Gomez-Almedia, M.
Surgical treatment of forty-six interatrial septal defects by atrioseptopexy.
Ann. Surg. 140 (1954) 805 – 820

Barbero-Marcial, M., Tanamati, C., Jatene, M.B., Atik, E., Jatene, A.D.
Transxiphoid approach without median sternotomy for the repair of atrial septal defects.
Ann. Thorac. Surg. 65 (1998) 771-774

Bauer, M., Alexi-Meskishvilli, V., Nakic, Z.
The correction of congenital heart defects with less invasive approaches.
Thorac. Cardiovasc. Surg. 48 (2000) 67-71

Becker, A., Anderson, R.H.
„Pathologie des Herzens“

Thieme Verlag, Stuttgart, 1985, 153-154

Bedford, D.E.
The anatomical types of atrial defect, their incidence and clinical diagnosis.
Am. J. Cardiol. 6 (1960) 568 -574

Bendetti, F., Vighetti, S., Ricco, C., Amanzio, M., Bergamasco, L., Casadio, C., Cianci, R., Giobbe, R., Olario, A., Bergamasco, B., Maggi, G.
Neurophysiologic assessment of nerve impairment in posterolateral and muscle-sparing thoracotomy.
J. Cardiovasc. Surg. 115 (1998) 841-847

Bichell, D.P., Geva, T., Bacha, E.A., Mayer, J.E., Jonas, R.A., del Nido, P.J.
Minimal access approach for the repair of atrial septal defect: the initial 135 patients.
Ann. Thorac. Surg. 70 (2000) 115-118

Black, M.D., Freedom, R.M.
Minimally invasive repair of atrial septal defects.
Ann. Thorac. Surg. 65 (1998) 765-767

Böhmeke, T.
„Checkliste Echokardiographie“
Thieme Verlag, Stuttgart, 2001, 52

Bunnell, W.P.
Outcome of spinal screening.
Spine, 18 (1993) 1572-1580

Brody, H.
Drainage of the pulmonary veins into the right side of the heart.
Arch. Pathol. 33 (1942) 221-240

Brooks, H.L., Azen, S.P., Gerberg, E., Brooks, R., Chan, L.
Scoliosis: A prospective epidemiological study.

J. Bone Joint. Surg. Am. 57 (1975) 968-972

Bunnell, W.P.
The natural history of idiopathic scoliosis.
Clin. Orthop. 229 (1988) 20-25

Campbell, M.
Natural history of atrial septal defect.
Br. Heart J. 32 (1997) 820-826

Chan, C.Y., Chiu, I.S., Wu, S.J., Hung, C.R.
A minimal transverse incision with low median sternotomy for pediatric congenital heart surgery.
Eur. J. Cardiothorac. Surg. 19 (2001) 290-293

Cherian, G., Uthaman, C.B., Durairaj, M., Sukumar, I.P., Krishnaswami, S., Jairaj, P.S., John, S., Krishnaswami, H., Bhaktaviziam, A.
Pulmonary hypertension in isolated secundum atrial septal defect: high frequency in young patients.
Am. Heart J. 105 (1983) 952-957

Cherup, L.L., Siewers, R.D., Futrell, J.W.
Breast and pectoral muscle maldevelopment after anterolateral and posterolateral thoracotomies in children.
Ann. Thorac. Surg. 41 (1986) 492-497

Craig, R.J., Selzer, A.
Natural history and prognosis of atrial septal defect.
Circulation 37 (1968) 805-815

Cosby; R.S. und Griffith, G.C.
Interatrial septal deffect.
Am. Heart J. (1948) 80-89

Cremer, J.T., Boning, A., Anssar, M.B.
Different approaches for minimally invasive closure of atrial septal defects.
Ann. Thorac. Surg. 67 (1999) 1648-1652

Deutinger, M., Domanig, E.
Breast development and areola sensitivity after submammary skin incision for median
sternotomy.
Ann. Thorac. Surg. 53 (1992) 1023-1024

Dexter, L.
Atrial septal defect.
Br. Heart J. 18 (1956) 209-225

Dietl, C.A., Torres, A.R., Favaloro, R.G.
Right submammarian thoracotomy in female patients with atrial septal defects and anomalous pulmonary venous connections. Comparison between the transpectoral and subpectoral approaches.
J. Thorac. Cardiovasc. Surg. 104 (1992) 723-727

Dotter, C.T., Hardisty, N.M., Steinberg, I.
Anomalous right pulmonary vein entering the inferior vena cava.
Am. J. Med. Sci. 218 (1949) 31-36

Giamberti, A., Mazzera, E., Di Chiara, L., Ferretti, E., Pasquini, L., Di Donato, R.M.
Right submammary minithoracotomy for repair of congenital heart defects.
Eur. J. Cardiothorac. Surg. 18 (2000) 678-682

Gault, J.H., Morrow, A.G., Gay, W.A., Ross, J.R.
Atrial septal defect in patients over the age of forty years.
Circulation 37 (1968) 261-271

Gibbon, J.H.
Application of mechanical heart-lung apparatus to cardiac surgery.

Minn. Med. 37 (1954) 171-180
Grinda, J.M., Folliguet, T.A., Dervanian, P., Mace, L., Legault, B., Neveux, J.Y.
Right anterolateral thoracotomy for repair of atrial septal defect.
Ann. Thorac. Surg. 62 (1996)175-178

Gross, R.E., Pomeranz, A.A., Watkins, E.Jr., Goldsmith, E.I.
Surgical closure of defects of the interauricular septum by use of an atrial well.
N. Engl. J. Med. 247 (1952) 455-460

Gross, R.E., Watkins, E., Pomeranz, A.A., Goldsmith, E.I.
A method for surgical closure of interauricular defects.
Surg. Gynecol. Obstet. 96 (1953) 1-23

Grosse-Brockhoff, F.
„Pathologische Physiologie“
Ed 2. Springer Verlag, Berlin, 1969.

Hagl, C., Stock, U., Haverich, A., Steinhoff, G.
Evaluation of different minimally invasive techniques in pediatric cardiac surgery: is a full sternotomy always a necessity?
Chest 119 (2001) 622-627

Heath, D., Edwards, J.E.
The pathology of hypertensive pulmonary vascular disease.
Circulation 18 (1958) 533-547.

Horvath, K.A., Burke, R.P., Collins, J.J., Cohn, L.H.
Surgical treatment of adult atrial septal defect: early and longterm results.
J. Am. Coll. Cardiol. 20 (1992) 1156-1159

Houyel, L., Petit, J., Planche, C.
Right postero-lateral thoracotomy for open heart surgery in infants and children. Indications and results.
Arch. Mal. Coeur Vaiss. 92 (1999) 641-646

Kaiser, R., Kron, I., Spray, T.
„Mastery of Cardiothoracic Surgery“
Lippincott-Raven, Philadelphia, 1997, 343

Karachalios, T., Sofianos, J., Roidis, N., Sapkas, G., Korres, D., Nikolopoulos, K.
Ten-year follow-up evaluation of a school screening program for scoliosis. Is the forward-bending test an accurate diagnostic criterion for the screening of scoliosis?
Spine 24 (1999) 2318-2324

Kirklin, J.W., Barrat-Boyes, B.G.
„Cardiac Surgery”
Vol 1, Ed 2. Churchill Livingstone, New York, 1993

Kissane, J.M.
“Anderson’s pathology”
Vol 1, Ed 8. Mosby, St. Louis, 1985

Krian, A., Ostermeyer J., Bricks W.
Anomalien auf Vorhofebene
In: Borst, H.G., Klinner, W., Oelert, H.: Herzchirurgie
2. Aufl., Springer Verlag, Heidelberg, 1991, 55-58

Kutlu, C.A., Akin, H., Olcmen, A., Biliciler, U., Olcmen, M.
Shoulder-girdle strength after standard and lateral muscle-sparing thoracotomy. Thorac. Cardiovasc. Surg. 49 (2001) 112-114

Laks, H., Hammond, G.L.
A cosmetically acceptable incision for the median sternotomy.
J. Thorac. Cardiovasc. Surg. 79 (1980) 146-149

Lancaster, L.L., Mavroudis, C., Rees, A..,H, Slater A..D, Ganzel, B..,L, Gray L.A.Jr.
Surgical approach to atrial septal defect in the female. Right thoracotomy versus sternotomy.

Am. Surg. 56 (1990) 218-221
Landreneau, R.J., Pigula, F., Luketich, J.D., Keenan, R.J., Bartley, S., Fetterman, L.S., Bowers, C.M., Weyant, R.J., Ferson, P.F.
Acute and chronic morbidity differences between muscle-sparing and standard lateral thoracotomies.
J. Thorac. Cardiovasc. Surg. 112 (1996) 1346-1351

Lange, R. und Kostolny, M.
Chirurgische Therapie der Links-rechts-Shunt-Vitien.
In: Barankay, A., Lorenz, H.P.: Interdisziplinäre Versorgung angeborener Herzfehler.
Spitta Verlag, Balingen, 2002, 71-73

Latson, L.A.
Per-catheter ASD closure.
Pediatr. Cardiol. 19 (1998) 86-93; discussion 94

Levinson, M.L., Fonger, J.
Minimally invasive atrial septal defect closure using the subxyphoid approach.
Heart Surg. Forum 1 (1998) 49-53

Lewis, F.J., Taufic, M.:
Closure of atrial septal defects with the aid of hypothermia.
Surgery 33 (1953) 52-59

Liljenqvist, U., Halm, H., Hierholzer, E., Drerup, B., Weiland, M.
3-dimensional surface measurement of spinal deformities with video rasterstereography.
Z. Orthop. Ihre Grenzgeb. 136 (1998) 57-64

Loughry, C.W., Sheffer, D.B., Price, T.E.
Breast volume measurement of 598 women using biostereometric analysis.
Ann. Plast. Surg. 22 (1998) 380-385

Luo, W., Chang, C., Chen, S.

Ministernotomy versus full sternotomy in congenital heart defects: a prospective randomized study.
Ann. Thorac. Surg. 71 (2001) 473-475

Magilligan, D.J., Lam, C.R., Lewis, J.W., Davilla, J.C.
Late results of atrial septal defect repair in adults.
Arch. Surg. 113 (1978) 1245-1247

Makowski, C. und Makowski, M.
„Der Vorhofseptumdefekt im Adoleszenten- und Erwachsenenalter“
Diss., Med. Hochschule Hannover, 1998, 8-16 u. 97-101

Massetti, M., Babatasi, G., Rossi, A.
Operation for atrial septal defect through a right anterolateral thoracotomy: current outcome.
Ann. Thorac. Surg. 62 (1996) 1100-1103

Markman, P., Howitt, G., Wade, E.G.
Atrial septal defect in the middle-aged and elderly.
Q. J. Med. 34 (1965) 409-421

Metras, D., Kreitmann, B.
Correction of cardiac defects through a right thoracotomy in children.
J. Thorac. Cardiovasc. Surg. 117: (1999) 1040-1042

Mills, N.L., King, T.D.
Nonoperative closure of left-to-right shunts.
J. Thorac. Cardiovasc. Surg. 72 (1976) 371-378

Morris, C.D., Menashe, V.D.
25-year mortality after surgical repair of congenital heart defect in childhood. A population-based cohort study.
J. Am. Med. Assoc. 266 (1991) 3447-3452

Murphy, J.G., Gersh, B.J., McGoon, M.D., Mair, D.D., Porter, C.J., Ilstrup, D.M., McGoon, D.C., Puga, F.J., Kirklin, J.W., Danielson, G.W.
Long-term outcome after surgical repair of isolated atrial septal defect.
N. Engl. J. Med. 323 (1990) 1645-1650

Murray, G.
Closure of defects in cardiac septa.
Ann. Surg. 128 (1948) 843-853

Neill, C.A., Clark, E.B.
“The developing heart: A history of pediatric cardiology”
Kluwer Academic Publishers, Dordrecht, The Netherlands, 1995

Nicholson, I.A., Bichell, D.P., Bacha, E.A., del Nido, P.J.
Minimal sternotomy approach for congenital heart operations.
Ann. Thorac. Surg. 71 (2001) 469-472

Nomori, H., Ohtsuka, T., Horio, H., Naruke, T., Suemasu, K.
Difference in the impairment of vital capacity and 6-minute walking after a lobectomy performed by thoracoscopic surgery, an anterior limited thoracotomy, an anteroaxillary thoracotomy, and a posterolateral thoracotomy.
Surg. Today 33 (2003) 7-12

Normelli, H., Sevastik, J.A., Ljung, G., Jonsson-Soderstrom, A.M.
The symmetry of the breasts in normal and scoliotic girls.
Spine 11 (1986) 749-752

Raghib, B., Ruttenberg, H.D., Anderson, R.C., Amplatz, K., Adams, P., Edwards, J.E.
Termination of the left superior vena cava in left atrium, atrial septal defect and absence of coronary sinus.
Circulation 31 (1965) 906-918

Reindell, H., Roskamm, H., Wink, K., Barmeyer, J., Eichstädt, H.
Vorhofseptumdefekt.

In: Roskamm, H., Reindell, H.: Herzkrankheiten, Pathophysiologie, Diagnostik, Therapie.
Ed 3. Springer, Berlin, 1989

Remmele, W.
“Pathologie”
Vol 1. Springer, Berlin, 1984

Rivera, J.M., Vandervoort, P.M., Morris, E., Weyman, A.E., Thomas, J.D.
Visual assessment of valvular regurgitation: comparison with quantitative Doppler measurements.
J. Am. Soc. Echocardiogr. 7 (1994) 480-487

Rodstein, M, Zeman, FD, Gerber, I.E.
Atrial septal defect in the aged.
Circulation 23 (1961) 665-673

Roesler, H.
Interatrial septal defect.
Arch. Intern. Med. 54 (1934) 339-380

Rosengart, T.K., Stark, J.F.
Repair of atrial septal defect through a right thoracotomy.
Ann. Thorac. Surg. 55 (1993) 1138-1140

Schmid, F.X., Wippermann, C.F., Hake, U.
Surgical closure of atrial septum defects via right-sided thoracotomy. Value with reference to the development of interventricular closure techniques.
Z. Kardiol. 85 (1996) 489-494

Schofield, P.M. , Barber, P.V., Kingston T.
Preoperative and postoperative pulmonary function tests in patients with atrial septal defect and their relation to pulmonary artery pressure and pulmonary: systemic flow ratio

Br Heart J (1985) 577-582

Schricke, U. und Martinoff, A.
„Die Thoraxübersichtsaufnahme bei Links-rechts-Shunt-Vitien““
In: Barankay, A., Lorenz, H.P.: Interdisziplinäre Versorgung angeborener Herzfehler.
Spitta Verlag, Balingen, 2002, 52-54

Schumacher, G., Bühlmeyer, K.
„Diagnostik angeborener Herzfehler“
Ed 2. Perimed Verlag, 1989

Sebening, W.
„Interventioneller Verschluss von Links-rechts-Shunt-Vitien“
In: Barankay, A., Lorenz, H.P.: Interdisziplinäre Versorgung angeborener Herzfehler.
Spitta Verlag, Balingen, 2002, 67-68

Shivaprakasha, K., Murthy, K.S., Coelho, R.
Role of limited posterior thoracotomy for open-heart surgery in the current era.
Ann. Thorac. Surg. 68 (1999) 2310-2313

Søndergaard, T.
Closure of atrial septal defects.
Acta Chir. Scand. 107 (1954) 492-498

Sunil, G.S., Koshy, S., Dhinakar, S., Shivaprakasha, K., Rao, S.G.
Limited right posterior thoracotomy approach to atrial septal defect.
Asian Cardiovasc. Thorac. Ann. 10 (2002) 240-243

Sutton, M.G., Tajik, A.J., McGoon, D.C.
Atrial septal defect in patients ages 60 years or older: operative results and long-term postoperative follow-up.
Circulation 64 (1981) 402-409

Tiete, A.R., Sachweh, J.S., Kozlik-Feldmann, R., Netz, H., Reichart, B., Daebritz, S.H.
Minimally invasive surgery for congenital heart defects in paediatric patients.
Thorac. Cardiovasc. Surg. 50 (2002) 271-275

Vogt, M.
„Echokardiographie septaler Defekte“
In: Barankay, A., Lorenz, H.P.: Interdisziplinäre Versorgung angeborener Herzfehler.
Spitta Verlag, Balingen, 2002, 64-65

Wagenvoort, C.A.
Hypertensive pulmonary vascular disease: a review.
Cardiovasc. Clin. 5 (1973) 43-60

Wilcox, B.R. und Anderson, R.H.
„Surgical Anatomy of the Heart“
Gower Medical Publishing, London, 1992, 7.5

Yoshimura, N., Yamguchi, M., Oshima, Y., Oka, S., Ootaki, Y., Yoshida, M.

Repair of atrial septal defect through a right posterolateral thoracotomy: a cosmetic approach for female patients.

Ann. Thorac. Surg. 72 (2001) 2103-2105

Young, D.
Later results of closure of secundum atrial septal defect in children.
Am. J. Cardiol. (1973), 31

17. Abkürzungen

ASD	Vorhofseptumdefekt
PAVSD	Partielle Lungenvenenfehlmündung
k.A.	keine Angaben
M.	Musculus
N.	Nervus
p	Wahrscheinlichkeit (statistische Größe)
n	Zahl der untersuchten Patientinnen
U	Untersuchte Patientinnen
FU	Follow up

18. Danksagung

Die Anregung, mich mit den kosmetischen Problemen der Brustentwicklung nach rechtsanterolateraler Thorakotomie bei jungen Mädchen zu beschäftigen, verdanke ich meinem Klinikdirektor und Lehrer Prof. Dr. Rüdiger Lange, Ordinarius für Herz- und Gefäßchirurgie am Deutschen Herzzentrum München. Seine hilfreichen Kommentare wiesen mir stets den richtigen Weg bei meinen Studien.

Meinem Freund und Kollegen Dr. med. Christian Schreiber gebührt ebenfalls Dank. Als Herzchirurg setzte er die gewonnenen Erkenntnisse unmittelbar in die Praxis um.

Frau Dr. med. Bleiziffer danke ich für ihre Geduld bei den mitunter langwierigen Diskussionen zum Thema.

Bei den orthopädischen Fragestellungen wurde ich von den Drs. Burgkart und Regenfelder, Orthopädische Klinik der TU München, unterstützt.

19. Lebenslauf

Persönliche Daten:

Name:	Libera
Vorname:	Paul
Anschrift:	Georgenstr. 2, 80799 München
Telefon:	089-847906
Geburtsdatum/-ort:	13.06.1966, Augsburg
Familienstand:	ledig
Eltern:	Hubert Libera, Maria Libera

Schulbildung:

1972-1976	Grundschule in Germering bei München
1976-1985	Max-Born-Gymnasium Germering

Bundeswehr:

1985-1986	Wehrdienst an der Akademie des Sanitäts- und Gesundheitswesens der Bundeswehr

Hochschulbildung:

1986-2002	Technische Universität München
28.10.2002	Abschluss des Studienganges Humanmedizin
Praktisches Jahr:	
10/00-11/00	Chirurgische Klinik der TU München
11/00-02/01	Klinik für Herz- und Gefäßchirurgie am Deutschen Herzzentrum München
02/01-06/01	Institut für Anästhesiologie am Deutschen Herzzentrum München
06/01-09/01	Klinik für Herz- und Kreislauferkrankungen am Deutschen Herzzentrum München

Berufliche Tätigkeiten:

1990-1997	Mitarbeiter an Film- und Tonträgerproduktionen (Regie, Schnitt, Postproduktion)
1994-2000	Max-Planck-Institut für Psychiatrie München, Studentische Hilfskraft, Projekt: Schlafentzug
2001-2002	Wissenschaftlicher Mitarbeiter am Deutschen Herzzentrum München
seit 12/02	Arzt i. P. an der Klinik für Herz- und Gefäßchirurgie am Deutschen Herzzentrum München