Abteilung für Sportorthopädie der Technischen Universität München
(Leiter: Univ.-Prof. Dr. A. Imhoff)

Histologie und Immunhistologie des oberen Labrum-Bizepssehnen-Abschnittes und klinisches Outcome nach arthroskopischer SLAP-Refixation

Jens Oliver Grünert

Vollständiger Abdruck der von der Fakultät für Medizin der Technischen Universität München zur Erlangung des akademischen Grades eines

Doktors der Medizin

genehmigten Dissertation.

Vorsitzender:	Univ.-Prof. Dr. D. Neumeier
Prüfer der Dissertation:	1. Univ.-Prof. Dr. A. Imhoff 2. Priv.-Doz. Dr. W. Mittelmeier

Die Dissertation wurde am 26.06.2003 bei der Technischen Universität München eingereicht und durch die Fakultät für Medizin am 15.10.2003 angenommen.

Für meine Eltern und Alex

Inhalt

I. Abkürzungsverzeichnis

II. Einführung und Fragestellung……...…...……. 1

III. Einteilung und Geschichte der SLAP-Läsion…...…… 2

IV. Anatomie von Glenoid, Labrum und Bizepssehne……...…… 8

V. Propriozeptive Rezeptoren der Gelenke…….…….. 16

VI. Nervenversorgung des Schultergelenks……..... 19

VII. Klinik der SLAP-Läsion...…… 23

VIII. Diagnostik der SLAP-Läsion……... 24

1. Körperliche Untersuchung und Tests……..... 24

2. Bildgebende Diagnostik.....…… 26

3. Differentialdiagnosen…….…… 28

IX. Therapie der SLAP-Läsion……...…… 29

X. Material und Methodik……....…. 32

1. Experimenteller Nervennachweis im Labrum…….……..... 32

2. Klinische Follow-up Untersuchung von SLAP-Patienten…….…… 36

XI. Ergebnisse……. 39

1. Experimenteller Nervennachweis im Labrum.....…….. 39

2. Klinische Follow-up Untersuchung von SLAP-Patienten….....43

XII. Diskussion……..47

XIII. Zusammenfassung……. 54

XIV. Literaturverzeichnis……...……..... 56

XV. Abbildungsverzeichnis……...…69

XVI. Tabellenverzeichnis……... 71

XVII. Anhang……...72

1. Patientencharakteristika……...… 73

2. Fragebögen……..... 77

XVIII. Danksagung……....……82

I. Abkürzungsverzeichnis

a	Jahr
A.	Arteria
AAOS	American Academy of Orthopaedic Surgeons
Abb.	Abbildung
ABC	Avidin-Biotin-Peroxidase Komplex
ABER	Abduction External Rotation
AC-Gelenk	Akromioklavikulargelenk
ant.	anterior
Aqua dest.	Aqua destillata
ASES	American Shoulder and Elbow Surgeon
CGRP	calcitonin gene-related peptide
CPON	C-flanking Peptid des Neuropeptids Y
CT	Computertomographie
DAB	3,3'-Diaminobenzidin
DASH	Disabilities of the Arm, Shoulder and Hand
h	Stunde
IgG	Immunglobulin G
IGHL	inferiores glenohumerales Ligament
Lig./Ligg.	Ligamentum / Ligamenta
M.	Musculus
MGHL	mediales glenohumerales Ligament
MRT	Magnetresonanztomographie
N./Nn.	Nervus / Nervi

OP	Operation
PAP	Peroxidase-Antiperoxidase
PBS	phosphate buffered saline
PGA	polyglycolic acid
PGP 9.5	Protein-Gen-Produkt 9.5
PLLA	Poly-L-Lactid-Acid
SD	Standardabweichung
SGHL	superiores glenohumerales Ligament
SLAP-Läsion	Superior Labrum Anterior and Posterior lesion
SP	Substanz P
SSP	Supraspinatussehne
Tab.	Tabelle

II. Einführung und Fragestellung

Das Schultergelenk stellt, aufgrund seiner anatomischen Konfiguration, das Gelenk mit dem größten Bewegungsumfang im menschlichen Körper dar. Diese Flexibilität verleiht der oberen Extremität des Menschen die vielfältigsten Gebrauchsmöglichkeiten. Andererseits bietet es, durch seine reine Weichteilstabilisierung, einen Angriffspunkt für multiple Verletzungsarten und –mechanismen. Besonders Sportarten, die mit einer hohen Belastung der oberen Extremität verbunden sind (z.B. Wurfsportarten, wie Baseball, Speerwerfen), führen nicht selten zu Verletzungen des Schultergelenkes durch Makro- oder Mikrotraumatisierungen.

In den letzten Jahren erregten vor allem Defekte des Labrum glenoidale und hier explizit die SLAP-Läsion (Superior Labrum Anterior and Posterior lesion) vermehrt das Interesse sportorthopädischer Forschungen. Diese Loslösung des superioren Anteils des Labrums äußert sich klinisch primär durch Schulterschmerzen, die relativ therapieresistent gegenüber physiotherapeutischen Behandlungsmethoden sind. Mechanische Beschwerden in Form von Bewegungseinschränkungen sind seltener zu beobachten. Therapeutisch kommt, je nach Typ, ein arthroskopisches Debridement mit oder ohne zusätzliche Refixierung des Labrums in Betracht.

Ziel dieser Arbeit ist es, in einem ersten experimentellen Teil Aussagen darüber zu treffen, welche Strukturen für die exquisite Schmerzempfindung bei Läsionen des superioren Labrums verantwortlich sein könnten. Hierfür wurden Labrumpräparate von Leichen ohne erkennbare Pathologie histologisch untersucht. Mittels immunhistochemischer Färbemethoden und einer Goldchlorid-Färbung wurde der Versuch unternommen, eventuell im Labrum vorkommendes Nervengewebe darzustellen.
Der zweite Teil dieser Arbeit stellt eine klinische Nachuntersuchungsstudie dar. Hierfür wurden 30 Patienten untersucht, die mit der Diagnose einer SLAP-Läsion zwischen 1996 und 2000 in der Abteilung und Poliklinik für Sportorthopädie des Klinikums Rechts der Isar der Technische Universität München arthroskopisch mittels resorbierbarer Tacks oder Fadenankern refixiert wurden, untersucht. Ziel war es, das klinische Outcome dieser Patienten bezüglich ihrer Alltagstauglichkeit und ihrer Sport- und Berufsfähigkeit ein bis fünf Jahre nach der Operation zu beurteilen.

III. Geschichte und Einteilung der SLAP-Läsion

Aufgrund des Fortschrittes in der arthroskopischen Technik und ihres vermehrten Einsatzes zur Diagnose schulterspezifischer Pathologien, konnten in den vergangenen 20 Jahren präzisere Angaben zu pathologischen und nichtpathologischen Veränderungen innerhalb des Schultergelenkes gemacht werden. Des Weiteren wurden eine Reihe neuer Verletzungsmuster und Läsionen erkannt. 1985 berichteten Andrews et al. [3] als erste über eine Verletzung des anterosuperioren Labrumbereiches bei 73 jungen Sportlern in Wurfdisziplinen. Bis dahin wurden Risse im Labrum hauptsächlich in Assoziation mit anteriorer Subluxation oder Dislokation, bzw. als degenerative Erscheinungen beim älteren Menschen betrachtet. Als Ursache vermutete Andrews eine kontinuierliche Traktionsbelastung der Bizepsankerregion durch die lange Bizepssehne in der „Follow-through-Phase“ (Durchzugsphase) beim Wurfakt.
1990 beschrieben Snyder et al. [93] eine Läsion des superioren Pols des Labrums unter Beteiligung des Insertionsgebietes der langen Bizepssehne. Die Verletzung beginnt posterior und dehnt sich nach anterior bis zur mid-glenoidalen Notch aus. Snyder kreierte hierfür den Terminus SLAP-Läsion (Superior Labrum Anterior and Posterior lesion). Die Inzidenz für derartige Läsionen gibt er mit ca. 3,8% an. Handelberg dagegen fand eine Inzidenz von 6% [37, S. 857] und Maffet sogar von 11,8% [65, S. 97] im Arthroskopiegut. Entsprechend der Schwere der Verletzung teilte Synder die Läsionen in vier Typen ein.

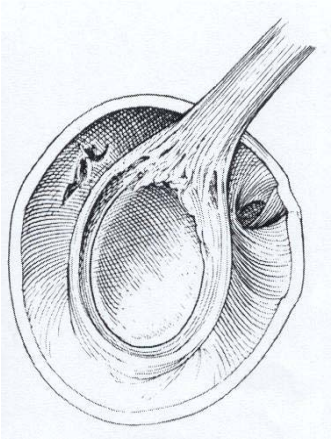

Abb. 1: Typ-I-SLAP [in: 93, S. 276]

Typ I: Auffaserung des superioren Labrums und des Bizepssehnenankers ohne Ablösung vom Glenoid.

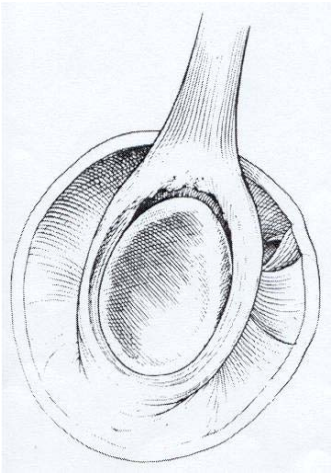

Typ II: Zusätzlich zur Auffaserung eine Ablösung des superioren Labrum-Bizeps-Komplexes nach kranial.

Abb. 2: Typ-II-SLAP [in: 93, S. 276]

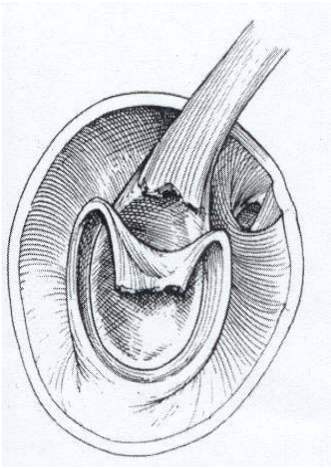

Typ III: Korbhenkelriss im superioren Labrum mit Dislokation ins Gelenk, aber mit stabilem Ankerkomplex.

Abb. 3: Typ-III-SLAP [in: 93, S. 277]

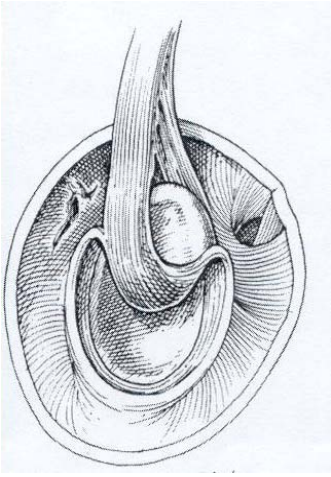

Typ IV: Korbhenkelriss wie bei III, jedoch mit Längsaufspaltung der Bizepssehne und Dislokation des Labrum-Bizeps-Komplexes ins Gelenk.

Abb. 4: Typ-IV-SLAP [in: 93, S. 277]

Morgan et al. [69, S. 553f, 557] unterteilten 1998 die SLAP-II-Läsion nochmals in drei Subtypen. Sie beschrieben eine anteriore, eine posteriore sowie eine kombinierte Typ II-Läsion. Hierbei konnten sie zeigen, dass bei Wurfsportlern eine posteriore Beteiligung im Vordergrund steht (posterior 47%, kombiniert 34%), während es bei traumatischen Verletzungen die anteriore ist (anterior 57%, kombiniert 29%).

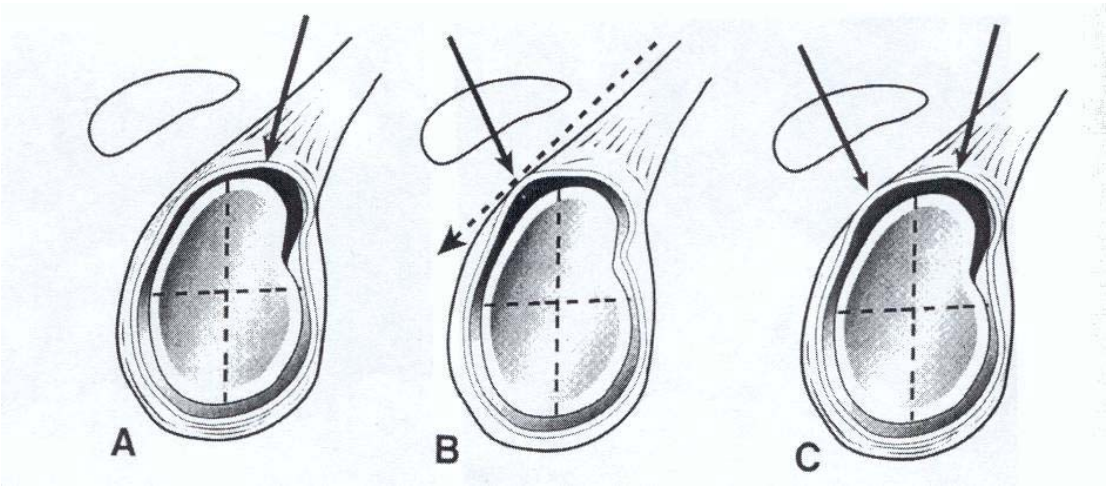

Abb. 5: Drei Subtypen der SLAP-II-Läsion nach Morgan: (A) anterior, (B) posterior, (C) kombiniert anterior und posterior [in: 69, S. 554]

Eine weitere Ergänzung der Snyder-Klassifikation erfolgte 1995 durch Maffet et al. [65, S. 93, 95-98]. Sie stellten fest, dass 38% der von ihnen diagnostizierten labralen Abnormitäten nicht in die gängige Klassifikation passten und beschrieben so die SLAP-Typen V, VI und VII.

Typ V: anterior-inferiore Bankart-Läsion mit Ausdehnung nach superior und Loslösung des Labrum-Bizeps-Komplexes.

Abb. 6: Typ-V-SLAP [in: 65, S. 96]

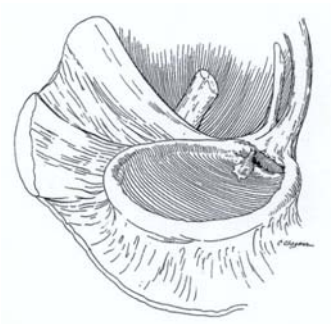

Typ VI: SLAP-Läsion mit zusätzlichem instabilem Labrum-„flap“.

Abb. 7: Typ-VI-SLAP [in: 65, S. 96]

Typ VII: SLAP-Läsion mit Ausdehnung bis ins mittlere glenohumerale Ligament.

Abb. 8: Typ-VII-SLAP [in: 65, S. 96]

Imhoff [49, S. 920] sprach sich jedoch dafür aus, diese erweiterte Klassifikation nicht zu verwenden, da die Typen V-VII in der Regel mit einer vorderen Instabilität einhergehen, welche hier als primäre Diagnose anzusehen ist. Er befürwortete vielmehr, dass diese Entitäten als eine Kombinationsverletzung einer SLAP-Läsion mit einer Affektion des vorderen Labrum-Kapsel-Komplexes bezeichnet werden. Auch Handelberg [37, S. 860] sah in der Typ V Verletzung weniger eine SLAP-Läsion, als vielmehr eine Bankart-Läsion mit kranialer Ausbreitung. Als Ursache der Typ VI-Läsion vermutete er eine SLAP-Typ IV, bei der es zu einem Riss des Korbhenkels gekommen ist.

Bezüglich des Entstehungsmechanismus der SLAP-Läsion werden in der Literatur drei verschiedene Möglichkeiten diskutiert. Der von Synder et al. [93, S. 275] am häufigsten beobachtete Verletzungsmechanismus war ein Kompressionstrauma der Schulter, welches vor allem durch einen Sturz auf den ausgestreckten Arm, in leichter Abduktions- und Flexions-

stellung hervorgerufen wird. Die zweithäufigste Ursache der Verletzung war ein Traktionstrauma. Dieses wird entweder durch direkten Zug am Arm oder als Folge von Wurf- oder Überkopfsportarten ausgelöst. Maffet [65, S. 94] dagegen beobachtete in seiner Studienpopulation ein deutliches Überwiegen der Traktionsverletzungen. Die Richtung, in der der Zug erfolgte, variierte, allerdings war ein Zug nach inferior am häufigsten. Der Sturz auf den ausgestreckten Arm wurde von Maffet eher selten beobachtet (8%). Der dritte Entstehungsmechanismus der SLAP-Läsion ist eine mikrotraumatisch induzierte Verletzung, welche insbesondere Werfer betrifft. Beim Wurfakt treten deutliche Zug- und Torsionskräfte am Bizepssehnenansatz auf, die zu Ablösungen des superioren Labrum-Bizeps-Komplexes führen können [49, S. 920]. Eine Entstehungsthese hierzu wurde von Burkhart und Morgan [14, S. 637f] beschrieben. Sie entwickelten die Theorie des „Peel-Back Mechanismus". In der Ausholphase der Wurfbewegung kommt es zu einer extremen Abduktion und Außenrotation des Armes, verbunden mit einer Torsion der langen Bizepssehne an ihrer Basis. Hierdurch wird ein Zug auf das posterosuperiore Labrum ausgelöst, welches nach rezidivierenden Wurfbewegungen abscheren kann und somit eine posteriore SLAP-II-Läsion entsteht. Imhoff et al. [49, S. 925f] vermuteten, dass es bei Überkopfsportlern zu einer ausgeprägten Zugbelastung des oberen Labrum-Bizepssehnen-Komplex in der „Early-and-late-cocking-Phase" (Ausholphase) der Wurfbewegung kommt. Diese Zugbelastung geht vom vorderen Bizepssehnenzügel und den Ligamenta glenohumeralia superior und medium aus. Auf den posterosuperioren Bizeps-Labrum-Komplex wirkt zur gleichen Zeit die Torsionskraft entsprechend dem Modell nach Burkhart. In der „Follow-through Phase" (Durchzugsphase) der Wurfbewegung drehen sich die Kraftverhältnisse dann um. Diese ständig wechselnden Belastungen führen zu Mikrotraumatisierungen, welche auf Dauer eine SLAP-Läsion bedingen können.

Verletzungen des superioren Labrums sind oftmals keine isolierten Läsionen, sondern können mit multiplen anderen Verletzungen des Schultergelenkes vergesellschaftet sein. Vor allem Rotatorenmanschettenrupturen, sowohl Teil-, als auch Partialrupturen, Bankart-Läsionen, Humeruskopfimpressionsfrakturen und –chondromalazie sowie AC-Gelenks-Arthrose sind häufige Krankheiten, die mit SLAP-Läsionen assoziiert sind [37, S. 858][93, S. 278]. Diese Begleitverletzungen können unabhängig voneinander auftreten, oder sich gegenseitig bedingen. Morgan und Burkhart [69, S. 562] vermuteten, dass eine Loslösung des posterosuperioren Labrums zu einer sekundären posterosuperioren Instabilität führen kann. Diese Instabilität

bedingt eine Schädigung der Rotatorenmanschette von innen. Walch [108, S. 238] und später auch Jobe [53, S. 530][54, S. 98] stellten wiederum die These auf, dass eine anteroinferiore kapsulolabrale Instabilität zu einem Impingement zwischen dem posterosuperioren Labrum und der anterioren Rotatorenmanschette (artikulärseitige Supraspinatussehne) führen kann. Hieraus kann sich wiederum eine Schädigung des posterosuperioren Labrum-Bizepssehnen-Komplexes entwickeln. Higgins et al. [40, S. 77] beschrieben, dass SLAP-Läsionen häufiger mit akuten Rotatorenmanschettenrupturen bei jungen Patienten assoziiert sind, während sie bei chronischen Rotatorenmanschettenrupturen eher selten gefunden werden. Higgins führt diesen Sachverhalt auf die meist traumatische Genese der SLAP-Läsion zurück.

IV. Anatomie von Glenoid, Labrum und Bizepssehne

Die Gelenkpfanne des Schultergelenkes – Cavitas glenoidalis – ähnelt in ihrer Form der eines umgedrehten Kommas. Der superiore Anteil ist schmal, während der inferiore Teil breit ist. Sie besitzt eine leicht konkave Gelenkfläche, überzogen mit hyalinem Knorpel [74, S. 12]. Die Knorpelbedeckung nimmt von zentral nach peripher hin zu und geht am Rand in das Labrum über [82, S. 9]. Die im Zentrum der Cavitas glenoidalis oft zu beobachtende Ausdünnung der Knorpelschicht (bare area) geht, laut DePalma [26, S. 255ff.], auf den größeren Kontakt des Humeruskopfes an dieser Stelle zurück und ist altersabhängig. Die Gelenkfläche der Cavitas glenoidalis beträgt etwa 6 cm² [16, S. 260][80, S. 92][82, S. 8] und ist damit deutlich kleiner als die des Humeruskopfes mit 24 cm² [82, S. 8]. Der durchschnittliche vertikale Durchmesser beträgt 35 mm, der transverse 25 mm [74, S. 12].
Das Labrum glenoidale ist etwa 4-6 mm breit und ca. 4 mm dick [39, S. 11][80, S. 95] [82, S. 10]. Es besitzt einen dreieckigen (meniskoiden) Querschnitt [39, S. 11][74, S. 14] [80, S. 96] im superioren Anteil. In dieser Region ist das Labrum nur locker mit dem knöchernen Glenoid verbunden. Die Form des inferioren Teils ist eher rund im Querschnitt. Hier ist das Labrum fest mit der knöchernen Unterfläche verwachsen [23, S. 47]. Die Studien von Howell et al. [44, S. 124f] haben gezeigt, dass das Labrum etwa 50% der Gesamttiefe der Gelenkpfanne ausmacht. Dies bedeutet, dass beispielsweise eine Loslösung des anterioren Labrums, entsprechend einer Bankart-Läsion, die Tiefe des Gelenksockels von ca. 5,0 mm auf 2,4 mm reduziert.

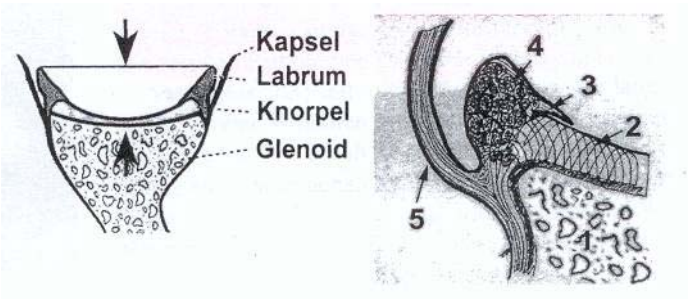

Abb. 9: Aufbau Glenoid mit Labrum und Kapsel; (1) Knochen, (2) hyaliner Knorpel, (3) meniskoide Falte, (4) Labrum mit Kollagenfaserbündeln, (5) Kapsel / Ligament. [in: 50, S. 169]

Die Morphologie des Labrums ist nicht konstant. Neben großen Variationen im anterosuperioren Bereich [6, S. A141], die mit verschiedenen nichtpathogenen Normvarianten verbunden sind (weiter unten beschrieben), bestehen auch deutliche Unterschiede zwischen dem

superioren und dem inferioren Anteil des Labrums, wie Cooper und Arnoczky [23, S. 47f] in ihrer Abhandlung über die Anatomie des Labrums darstellten. Im anterosuperioren Teil ist es über elastische Fasern locker mit dem Glenoid verbunden. Fasern gehen hier direkt in die lange Bizepssehne über und strahlen auch in das mittlere und inferiore glenohumerale Ligament ein. Das inferiore Labrum dagegen besteht vorwiegend aus unelastischem fibrösem Gewebe und ist fest mit der Unterfläche verankert. Der inferiore glenohumerale Ligamentkomplex inseriert hier fest im anteroinferioren Teil des Labrums.

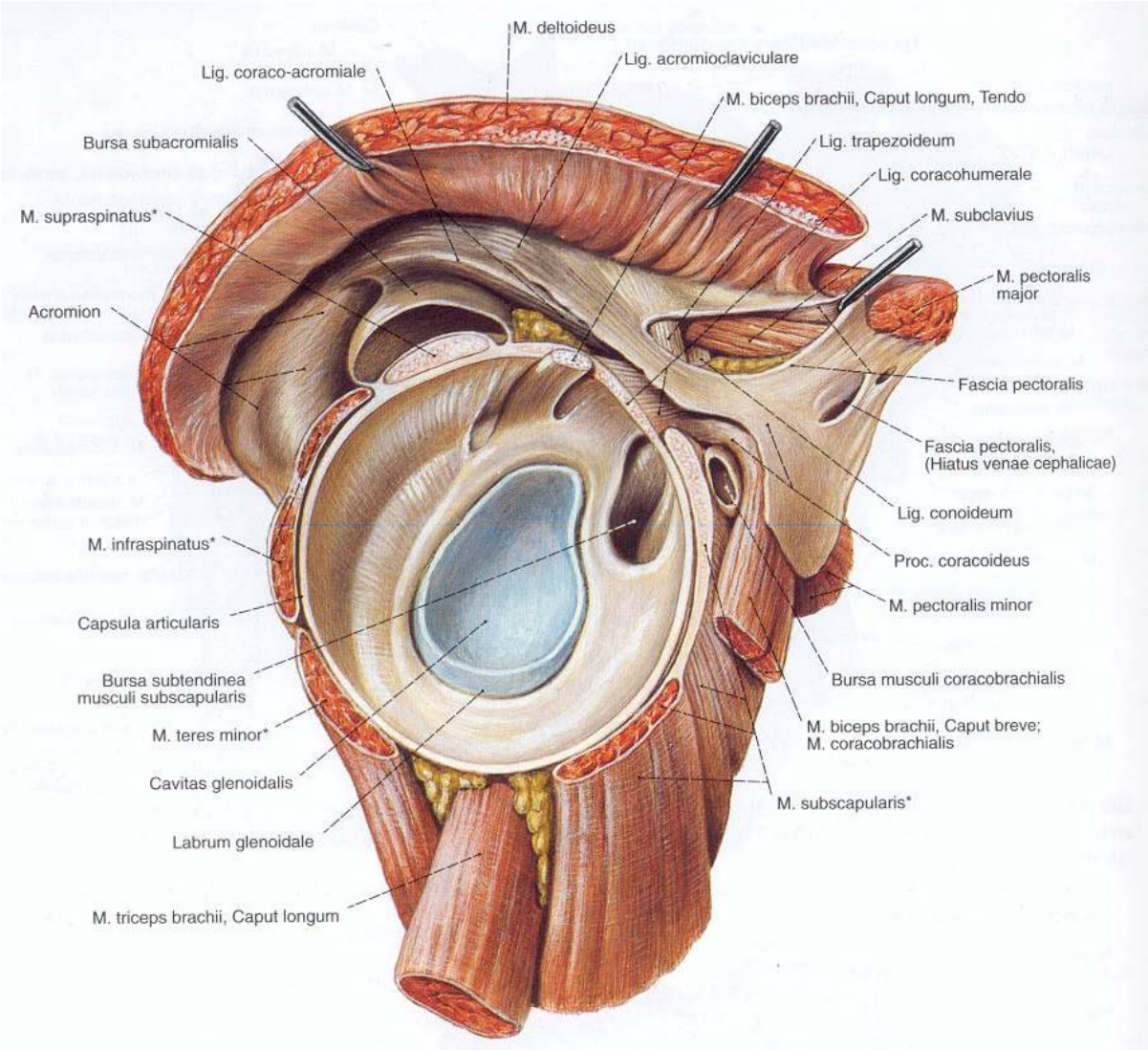

Abb. 10: Schultergelenk, Einblick nach Entfernung des Humeruskopfes. [in: Putz, R., Papst, R., Sobotta: Atlas der Anatomie des Menschen, Band I, Urban & Schwarzenberg, München-Wien-Baltimore, 1993, 20. Auflage, S. 186]

Auch histologisch stellt das Labrum keine einheitliche Struktur dar, sodass in der Literatur verschiedene Theorien über seinen Aufbau existieren. Prodromos [81, S. 1346] bezeichnete 1990 das Labrum als vorwiegend fibrokartilaginäres Gewebe. Dem gegenüber steht die klassische Abhandlung von Moseley und Overgaard [71, S. 913ff] aus dem Jahre 1962. Sie beschrieben, dass das Labrum vorwiegend aus fibrösem Bindegewebe mit einigen elastischen Fasern besteht, welches sich kaum von dem der Gelenkkapsel unterscheiden lässt. Eine fibrokartilaginäre Übergangszone (transition zone) existiert an der Grenze zum hyalinen Gelenkknorpel. Auch viele andere Autoren schließen sich dieser Meinung an und konnten in ihren Studien ähnliche Ergebnisse erzielen [39, S. 11f][59, S. 601][80, S. 95][82, S. 9f][94, S. 45]. Das fibröse Gewebe des Labrums setzt sich vorwiegend aus Bündeln dicht gepackter kollagener Fasern zusammen [82, S. 10]. Zwischen dem fibrösen Labrum und dem äußeren Glenoidrand besteht ein kontinuierlicher Übergang von fibrösem Bindegewebe über fibrokartilaginäres Gewebe zu Faserknochengewebe [39, S. 12][59, S. 601]. An der Basis der Übergangszone zeigt sich weniger organisiertes Bindegewebe, eine größere Zahl an Chondrozyten sowie auch mehr Glycosaminoglykane in der Grundsubstanz [59, S. 601]. Hier weisen die Fasern einen vermehrt gekreuzten Verlauf auf [6, S. A141]. Die Faserfibrillen des Labrums verankern sich dann über Sharpey-Fasern in der superfizialen Schicht des glenoidalen Knochens [72, S. 133].

Grundsätzlich kommen innerhalb des Labrums zwei verschiedene Faserverlaufsrichtungen vor: eine zirkuläre und eine radiäre [39, S. 11][96, S. 20f]. Der Hauptteil verläuft zirkulär und umfasst damit konzentrisch den Glenoidrand [82, S. 10]. Diese Fasern strahlen auch, wie weiter unten erläutert, in die lange Bizepssehne mit ein [96, S. 20f]. Die deutlich wenigeren radiären Fasern stammen aus der peripheren Kapsel und stellen die Verbindung zur eigentlichen Gelenkfläche sicher [39, S. 11][82, S. 10]. Nishida et al. [72, S. 133f] nahmen nach elektronenmikroskopischen Untersuchungen sogar eine Dreiteilung des Labrums vor. Eine superfiziale Schicht (artikuläre Oberfläche), bestehend aus feinen, netzartig verwobenen Fibrillen, eine mittlere geschichtete Zone sowie eine tiefe Schicht, die den Hauptteil des Labrums ausmacht. Diese setzt sich aus, prinzipiell zirkulär angeordneten, dichten kollagenen Fibrillen zusammen. Hier finden sich jedoch auch die oben beschriebenen radiären Fasern. Funktionell agieren die ersten beiden Lagen als Absorber von Kompressionskräften durch den

Humeruskopf, während die dichten Faserbündel der tiefen Schicht primär der Stabilisierung des Schultergelenkes dienen. Diese Fasern stellen hauptsächlich das Ankersystem zum Glenoid dar, sodass Verletzungen der tiefen Schicht, wie beispielsweise eine SLAP-II-Läsion, eine operative Refixation notwendig machen.
Nishidas Studien zeigten ebenfalls, dass das Labrum auch peripher keine autonome Struktur darstellt, sondern kontinuierlich in Gelenkkapsel, glenohumerale Ligamenta und lange Bizepssehne übergeht [72, S. 137]. Am Übergang zur Kapsel wird das fibröse Bindegewebe immer zellreicher und fängt an, sich in Falten zu legen, bis es letztendlich in blutgefäßreiches Synovialgewebe übergeht [39, S. 12][59, S. 601]. Huber und Putz [46, S. 687f] entwickelten den Begriff des „periarticular fiber system". Es bezeichnet die funktionelle Einheit aus Labrum, langer Bizepssehne, Trizepssehne, Lig. glenohumerale superior sowie dem anterioren Zügel des Lig. glenohumerale inferior. Diese Strukturen bilden einen fibrösen Korb um den Skapulahals, der eine Aufgabe als Widerlager gegen Dehnungsbelastungen besitzt. Außerdem trägt diese funktionelle Einheit auch zur lokalen Druckverteilung über die Gelenkpfanne bei.

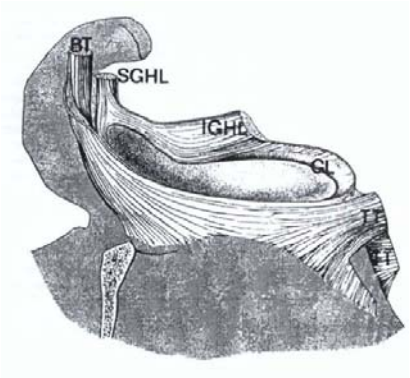

Abb. 11: Periarticular fiber system (PAFS) nach Huber und Putz. Fibröser Korb um den Hals der Skapula; (BT) lange Bizepssehne, (GL) Labrum glenoidale, (IGHL) anteriorer Zügel des inferioren glenohumeralen Ligaments, (SGHL) superiores glenohumerales Ligament, (TT) lange Trizepssehne. [in: 46, S. 690]

Wie bereits oben erwähnt, strahlen zirkulär verlaufende Fasern aus dem Hauptteil des Labrums in die lange Bizepssehne mit ein. Somit entspringt die Sehne sowohl vom Tuberculum supraglenoidale als auch direkt aus dem superioren Labrum [72, S. 133][96, S. 20f]. Wie Kreitner et al. [59, S. 602] zeigen konnten, kommt es zu einer Durchflechtung der kollagenen Fasern aus Labrum und Bizepssehne etwa einen Zentimeter distal der Insertion am Tuberculum supraglenoidale. Vangsness et al. [107, S. 951], die 100 Schulterpräparate auf den Ursprung der langen Bizepssehne untersuchten, fanden heraus, dass nur 40-60% der Fasern vom Tuberculum supraglenoidale entspringen. Der Rest geht aus dem superioren Labrum hervor.

Nach Habermeyer et al. [36, S. 448ff] entspringt die lange Bizepssehne sogar nur in 20% vom Tuberculum supraglenoidale, während sie in 50% der Fälle direkt aus dem posterosuperioren Labrumanteil hervorgeht. Vangsness [107, S. 951] unterschied, entsprechend der labralen Ursprungsregion der Fasern, vier Typen.

Typ I: Alle labralen Fasern entspringen aus dem posterioren Abschnitt.
Typ II: Die meisten Fasern entspringen posterior, wenige anterior.
Typ III: Gleichmäßige Herkunft der Fasern aus posteriorem und anteriorem Abschnitt.
Typ IV: Die meisten Fasern entspringen anterior, wenige posterior.

In seinen Studien waren die Typen I und II überproportional häufig (55%) vertreten, während sich Typ IV relativ selten (8%) nachweisen ließ. Biomechanische Untersuchungen [86, S. 129] konnten zeigen, dass die lange Bizepssehne die Drehregidität der Schulter um bis zu 32% erhöht und damit den extremen Außenrotationskräften bei der Wurfbewegung entgegenwirkt. Somit könnte sie einen deutlichen Einfluss auf die anteriore Schulterstabilität haben.

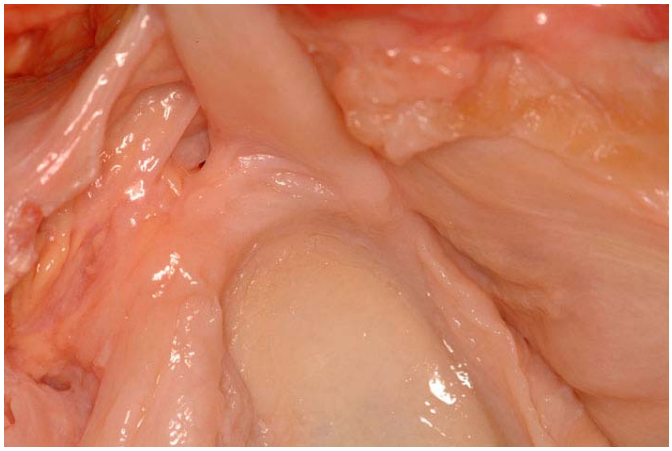

Abb. 12: Normaler Labrum-Bizepssehnen-Komplex.

Die Blutversorgung des Labrum glenoidale erfolgt über Äste der A. suprascapularis, die A. circumflexa scapulae, sowie die A. circumflexa humeri posterior [23, S. 48][39, S. 12][50, S. 170]. Ähnlich dem Meniskus am Knie wird das Labrum aus der Peripherie über die Kapsel [23, S. 48][50, S. 170][81, S. 1347] oder über periostale Gefäße versorgt. Eine Ver-

sorgung aus dem Knochen besteht jedoch nicht [50, S. 170]. Prodromos [81, S. 1347] konnte zeigen, dass die intralabral gefundenen Gefäße primär Arteriolen darstellen. Dünnwandige Kapillaren sind eher selten.

Die inferiore Hälfte des Labrums und die Insertionsstellen der Ligg. glenohumeralia besitzen eine deutlich bessere Blutversorgung als der superiore und anterosuperiore Labrumbereich, der relativ avaskulär ist [23, S. 50][50, S. 170][88, S. 595].

Wie weiter oben bereits beschrieben, unterliegt die Morphologie des Labrums vielen Varietäten. Damit gehen einige wichtige nichtpathologische Normvarianten einher, welche differentialdiagnostisch bei der SLAP-Läsion berücksichtigt werden sollten.

Prescher [80, S. 95] beschrieb, dass das Labrum im Bereich der glenoidalen Notch nicht ossär fixiert ist. Es ist hier oft durch einen sublabralen Rezessus unterminiert. Der Eingang in diesen Rezessus wird auch als sublabrales Foramen bezeichnet. Laut Prescher stellt dieser anatomische „locus minoris resistentiae“ oftmals den Startpunkt für Labrumablösungen dar [80, S. 95]. Die Häufigkeit dieses sublabralen Rezessus wird zwischen ca. 47% [6, S. A142] und über 70% [59, S. 600][91, S. 252f] angegeben. Histologische Untersuchungen ergaben, dass die oben beschriebene Übergangszone mit sich kreuzenden kollagenen Fasern im Bereich des sublabralen Foramen/Rezessus nicht nachweisbar war [6, S. A142]. Der Rezessus selber besteht laut Kreitner et al. [59, S. 601] aus zwei bis drei Lagen synovialer Zellen. Man muss jedenfalls davon ausgehen, dass der Übergang zwischen sublabralem Rezessus und einer SLAP-II-Läsion fließend ist [59, S. 604].

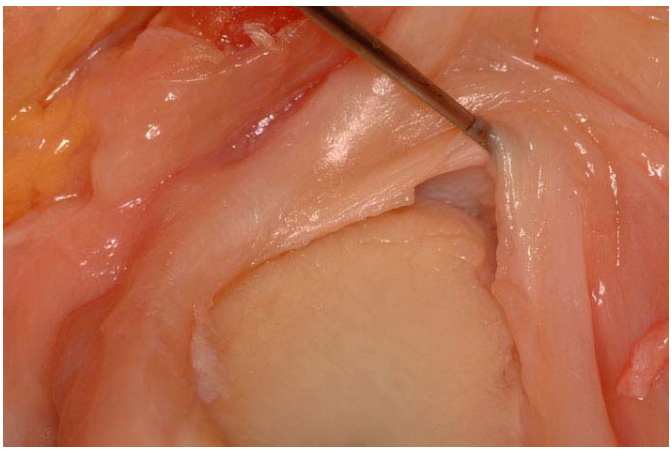

Abb. 13: Glenoid mit Labrum-Bizepssehnen-Komplex. Die Sonde befindet sich in einem großen anterioren sublabralen Rezessus.

Auch Huber und Putz [46, S. 688], die die Lochbildung zwischen Labrum und Glenoid untersuchten, rieten aufgrund dieses physiologischen Phänomens zu Vorsicht bei der Diagnose einer SLAP-Läsion.

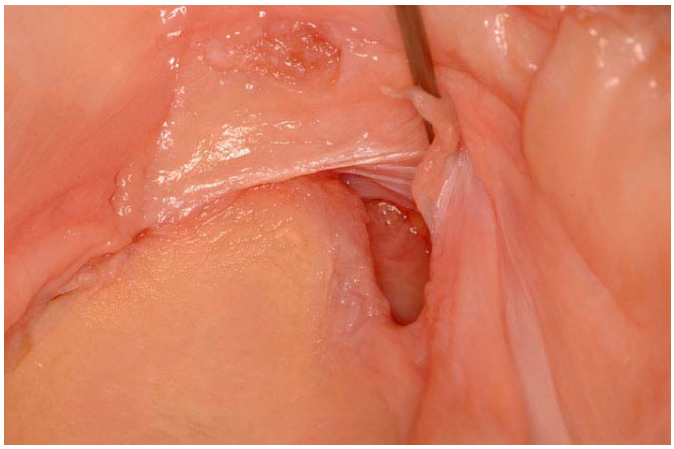

Abb. 14: Sublabrales Foramen am anterioren Glenoidrand.

Eine weitere anatomische Abnormität, welche als labrale Läsion fehlgedeutet werden kann, stellt der so genannte Buford-Komplex dar. Williams und Snyder [116, S. 243] beschrieben den Buford-Komplex als eine aus drei Teilen bestehende labrale Normvariante: 1) ein strangförmiges mittleres glenohumerales Ligament (MGHL); 2) dieses ist an der Basis der langen Bizepssehne mit dem superioren Labrum verbunden; 3) ein weiteres anterosuperiores Labrum ist nicht vorhanden. Die Häufigkeit des Buford-Komplexes wurde in ihrer retrospektiven Untersuchung mit ca. 1,5% angegeben.

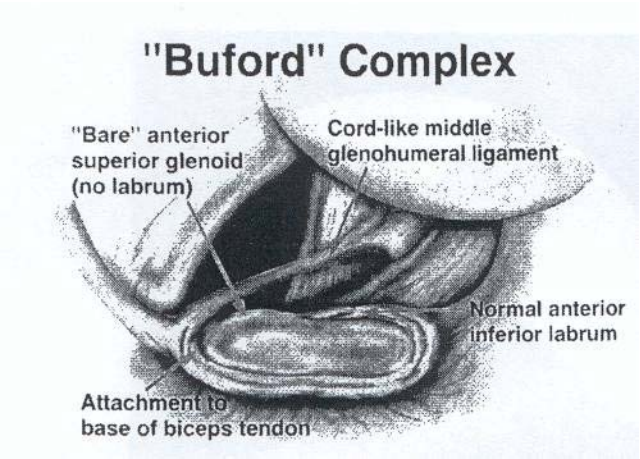

Abb. 15: Schematische Darstellung des Buford-Komplexes mit den drei typischen Elementen:
(1) strangförmiges mittleres Lig. glenohumerale,
(2) Ansatz nahe der Bizepssehneninsertion,
(3) fehlendes anterosuperiores Labrum.
[in: 116, S. 245]

Wie leicht der Buford-Komplex mit einer labralen Verletzung verwechselt werden kann, zeigt die Untersuchung von Tirman et al. [101, S. 869-871]. Sie untersuchten retrospektiv zehn Arthro-MRT von Patienten mit arthroskopisch gesichertem Buford-Komplex. Nur vier wurden korrekt diagnostiziert. Bei zwei Patienten wurde die Fehldiagnose einer labralen Ablösung gestellt und bei den restlichen vier ein labraler Riss fälschlich als Differentialdiagnose angeboten. Demgegenüber konnten jedoch Tuite et al. [104, S. 139] in einer neueren Studie von 2002 sublabrale Foramina und den Buford-Komplex mit einer Sensitivität von 94% und einer Spezifität von 80% MR-diagnostisch nachweisen.

V. Propriozeptive Rezeptoren der Gelenke

Aus funktioneller Sicht stellen die propriozeptiven sensorischen Rezeptoren neben den exterozeptiven und den interozeptiven die dritte große Rezeptorengruppe dar. Sie sind spezialisiert auf die Übermittlung von Informationen über die Tiefensensibilität und die Lage des Körpers im Raum. Außer den Rezeptoren in Sehnen, Muskeln und Gelenken zählen auch die Rezeptoren des Vestibularapparates in diese Gruppe. Aus anatomischer Sicht lassen sich die Rezeptoren in freie Nervenendigungen, „encapsulated endings“ und „expanded tip endings“ unterteilen. Im Bewegungsapparat finden sich nur die ersten beiden Typen, während der dritte Typ bevorzugt als Merkelsche Tastkörperchen und Wärmerezeptoren in der Haut vorkommt.

Freie Nervenendigungen sind Nervenendäste, welche alle Hüllen (inklusive der Schwannschen Zellen) kurz vor ihren terminalen Auftreibungen verlieren und ohne spezifische Rezeptoren im Bindegewebe enden. Sie weisen reichhaltige endständige Aufzweigungen mit einem Durchmesser von etwa 0,2 µm auf. Die Nervenfasern, aus denen sie hervorgehen, gehören vorwiegend der langsamleitenden, unmyelinisierten Gruppe C und der gering myelinisierten Gruppe Aδ an. Sie sind vor allem im Bereich des periartikulären Bindegewebes und der Gelenkkapseln zu finden und penetrieren bis in den Bereich der Membrana synovialis.

Tab. 1: Nervenfaserklassifikation nach Erlanger / Gasser

Typ	Mittlerer Faserdurchmesser	Leitungsgeschwindigkeit	Funktion
Markhaltige Nervenfasern			
Aα	15µm	70-120 m/s	Skelettmuskelefferenzen, Muskelspindelafferenzen
Aβ	8µm	30-70 m/s	Hautafferenzen für Berührung / Druck
Aγ	5µm	15-30 m/s	Muskelspindelefferenzen
Aδ	<3 µm	12-30 m/s	Hautafferenzen für Temperatur / Nozizeption
B	3µm	3-15 m/s	Sympathisch präganglionär
Marklose Nervenfasern			
C	1 µm	0,5-2 m/s	Hautafferenzen für Nozizeption Sympathisch postganglionär

Im Bewegungsapparat dienen sie primär der Nozizeption und werden bei Gewebeveränderungen bzw. –zerstörungen durch die Freisetzung von Peptiden (z.B. Substanz P), Serotonin, Histamin, etc. erregt. Freie Nervenendigungen zeigen praktisch keine Adaptation.

Bei den „encapsulated endings“ endet das terminale Axon in einer speziellen bindegewebigen Kapsel. Im Bereich der Gelenke werden drei Typen von propriozeptiven Rezeptoren unterschieden: Ruffinirezeptoren, Vater-Pacini-Lamellenkörperchen und Golgi-Organe.

Ruffini-Endkörperchen finden sich im Stratum fibrosum der Gelenkkapsel und stellen die häufigste Form an langsam adaptierenden Mechanorezeptoren dar. Sie sind spindelförmige, 0,5-2 mm lange Strukturen, die von einer dünnen bindegewebigen Kapsel umgeben sind. Das afferente Axon ist myelinisiert und besitzt einen Durchmesser von 5-12 µm. Bei Eintritt in die Kapsel verliert es seine Myelinscheide und spaltet sich in multiple Äste auf, die sich zwischen den Kollagenfaserbündeln verankern.

Die Vater-Pacini-Lamellenkörperchen dienen der Detektion von Vibrations-, Druck- und Zugkräften, sind schnell adaptierend und registrieren Bewegungen und Positionsänderungen des Gelenkes. Sie sind mit einer durchschnittlichen Weite von 2 mm und einer Länge von 4 mm die größten Mechanorezeptoren des Menschen. Gefunden werden sie vor allem im periartikulären Bindegewebe, sowie im Periost. Das afferente Axon bildet ein myelinisierter Nerv mit einem Durchmesser von 6-10µm.
Die Pacinikörperchen bestehen aus einem Außen- und einem Innenkolben. Der Außenkolben ist aus bis zu 70 Schichten flacher Zellen aufgebaut, die aus der Verlängerung des Perineuriums des afferenten Axons hervorgehen. Der Raum zwischen den Lamellen ist flüssigkeitsgefüllt. Der Innenkolben besteht aus multiplen Lamellen verzahnter Schwannscher Zellen, die das unmyelinisierte Axon halbmondförmig umgeben.

Die Golgi-Organe finden sich vor allem an muskulotendinösen Übergängen und ligamentären Strukturen, sind spindelförmig, bis zu 1 mm lang und adaptieren langsam. Sie werden durch Dehnung oder Kontraktion des zugehörigen Muskels aktiviert und inhibieren daraufhin die Motoneurone, um einer Überbeanspruchung des Muskels vorzubeugen.

In Gelenken sind sie verantwortlich für die Detektion der Bewegungsrichtung und die exakte Gelenkstellung [5, S. 18-42][125, S. 148ff]. Sie bestehen aus mehreren kollagenen Faserbündeln und sind von einer dünnen Kapsel umgeben. Das zugehörige afferente Axon hat einen Durchmesser von 12-15 µm, verliert beim Eintritt in den Rezeptor alle Hüllen und bildet mit seinen aufgezweigten freien Endigungen ein Netzwerk um die Kollagenfasern.

(Die Inhalte des vorstehenden Abschnittes sind, wenn nicht anders angegeben, sinngemäß den folgenden Quellen entnommen [55, S. 272f, 645-653][84, S. 294-300][113, S. 336-345, 351f].)

VI. Nervenversorgung des Schultergelenks

Eine erste wichtige systematische Untersuchung über das periphere Nervensystem im menschlichen Schultergelenk erfolgte 1857 durch Rüdinger [89]. Seinen Angaben zufolge wird das Gelenk durch Äste des N. axillaris und des N. suprascapularis versorgt. Ein Ast des N. axillaris entspringt in der Axilla und versorgt die anteroinferiore Kapselregion, ein weiterer Ast die posteroinferiore Kapsel. Superiore und inferiore Äste des N. suprascapularis versorgen weite Teile der Kapsel und das coracoacromiale Ligament. Diese Erkenntnisse Rüdingers wurden 1948 von Gardner [29] und ein Jahr später in einer Arbeit von Wrete [119] weitgehend bestätigt. Beide konnten in ihren Studien an fetalen Schulterpräparaten belegen, dass die anteroinferiore Region der Gelenkkapsel primär vom N. axillaris versorgt wird. Dieser zieht mit feinen Ästen jedoch auch in posteriore Kapselbezirke [29, S. 4-6]. Des Weiteren fanden sie auch noch Beteiligungen anderer Nerven an der Versorgung der vorderen Kapselhälfte. Wrete [119, S. 176-179] wies artikuläre Äste des N. muskulocutaneus und des N. subscapularis nach. Gardner [29, S. 10-12] dagegen beschrieb Äste des lateralen N. thoracicus anterior und des Faszikulus dorsalis. Dieser entspricht, laut Gardner, dem oberen axillaren Ast von Rüdinger [29, S. 11]. Weiter fand Gardner in zwei Präparaten artikuläre Äste aus dem N. radialis, die mit Ästen des N. axillaris korrespondieren [29, S. 10].

Die posteriore Hälfte der Kapsel wird, wie Gardner und Wrete zeigten, durch zwei Äste des N. suprascapularis innerviert [29, S. 13f][119, S. 180f]. Außerdem gelang beiden der Nachweis von postganglionären sympathischen Fasern in den Gelenknervenästen, die primär aus den Cervicalganglien entspringen [29, S. 12][119, S. 186]. Prinzipiell wird das Schultergelenk von relativ vielen Gelenknerven (9-12) versorgt, deren Ausbreitungsgebiete ineinander übergehen und miteinander über Anastomosen in Verbindung stehen können [119, S. 182f].

Wilhelm [114] führte 1957 präparatorische Untersuchungen an einigen Neugeborenenpräparaten durch. Er konnte die Ergebnisse von Gardner und Wrete größtenteils bestätigen, bis auf die Beteiligung des N. radialis, die von Gardner [29, S. 10] beschrieben worden war [114, S. 332]. Des Weiteren gelang es ihm, die von Gardner histologisch nachgewiesenen, sympathischen Fasern erstmals auch präparatorisch darzustellen [114, S. 334]. Auch wies er nach, dass alle drei Nn. subscapulares an der Versorgung der Gelenkkapsel beteiligt sind [114, S. 332f] und dass zwei Äste aus dem Faszikulus dorsalis zur Innervation des kaudalen und medialen humeralen Gelenkkapselbezirkes entspringen [114, S. 336].

In einer neueren Arbeit bestätigte auch Aszmann [4, S. 206] diese grundsätzliche Versorgung des Schultergelenkes.

Prinzipiell besteht aber eine große Variabilität in der nervalen Versorgung aufgrund der Plexusbildung sowie der Anastomosen zwischen den Ästen des Plexus brachialis [114, S. 368].

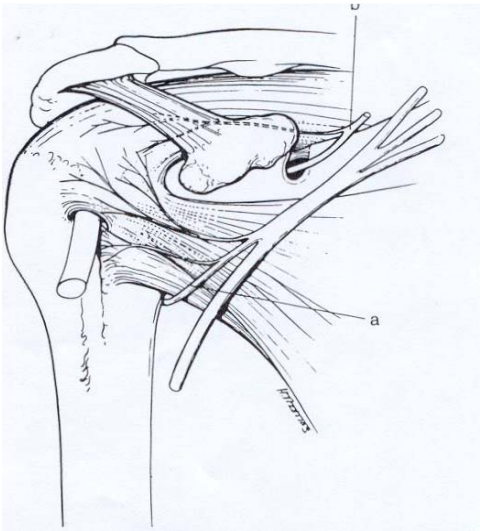

Abb. 16: Die anteriore Innervation der Schulter. Darstellung der beiden Hauptnerven: (a) N. axillaris, (b) N. suprascapularis. [in: 74, S. 30]

Abb. 17: Die posteriore Innervation der Schulter und ihre relevanten Hauptnerven: (a) N. suprascapularis, (b) N. axillaris. [in: 74, S. 31]

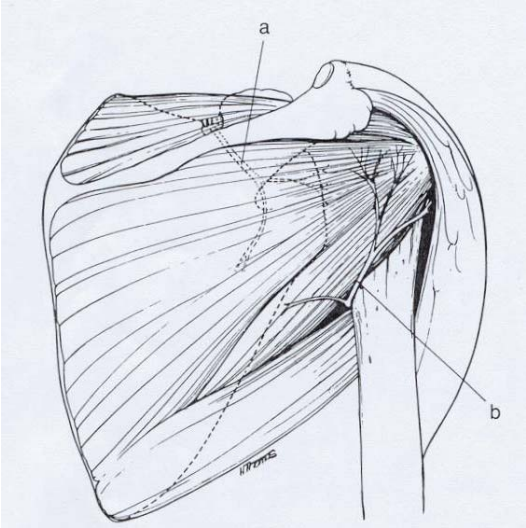

Unter Verwendung der neueren immunhistochemischen Arbeitstechniken kann nicht nur eine quantitative Aussage über die gefundenen Nervenfasern gemacht werden, sondern auch eine qualitative, zur Unterscheidung von sensiblen, motorischen oder nozizeptiven Fasern. Tarumoto [100] führte Untersuchungen an japanischen Makaken, mittels Antisera gegen Protein-Gen-Produkt 9.5 (PGP 9.5), calcitonin gene-related peptide (CGRP) und Substanz P (SP) durch. PGP 9.5 ist ein natürlich in Neuronen produziertes Protein das als genereller neuronaler Marker verwendet wird [41][102][115][117]. CGRP uns SP sind Neuromodulatoren, die vor allem in Typ-C- und Typ-Aδ-Fasern zu finden sind, weshalb diese Substanzen als Marker für nozizeptive Nerven verwendet werden [30][61][62][66][77][90].
Tarumoto konnte in der posterioren Kapsel reichlich PGP 9.5 positive dicke Nervenfasern (>10 µm) nachweisen. Diesen wurde, aufgrund der topographischen Lokalisation, eine propriozeptive Funktion zugeschrieben. Außerdem fanden sie in diesem Bereich auch reichlich dünne Nervenfasern (<10 µm). Diese Fasern waren positiv für CGRP und Substanz P und dienen damit der Nozizeption. Im inferioren Kapselanteil fanden sich Ruffinikörperchen, denen die Autoren, wegen der wichtigen propriozeptiven Funktion der inferioren Kapsel, eine Rolle bei der Schulterstabilisierung zuschrieben. [100, S. 524f]
Darstellungen der Gelenkkapsel mittels einer Goldchloridfärbung, modifiziert nach Zimny [124], zeigten Ruffinikörperchen, Vater-Pacini-Lamellenkörperchen und freie Nervenendigungen in weiten Teilen der Gelenkkapsel [35, S. 616].
Guanche und Mitarbeiter [35, S. 616f] haben auch spezifisch die glenohumeralen Ligamenta untersucht und konnten Ruffini-, Pacini-, Golgikörperchen und freie Nervenendigungen in allen drei Bändern nachweisen. Neurale Elemente fanden sich in fast 50% der von ihnen angefertigten Schnitte. Jedoch besteht eine lokal unterschiedliche Zusammensetzung. Während im SGHL Ruffini- und Golgirezeptoren dominierten, waren es im MGHL Rezeptoren vom Ruffini- und Pacinityp. Im IGHL fanden sich alle drei Typen gleichhäufig.

Auch die Bänder des akromioklavikulären Gelenkes weisen alle vier Typen von Nervenendigungen (Ruffini, Golgi, Pacini, freie Nervenendigungen) auf, wie Goldchlorid-Färbungen belegten [70, S. 104][106, S. 181]. Morisawa et al. [70, S. 104ff] beschrieben im Ligamentum coracoacromiale außerdem noch atypische Pacini- und Ruffinirezeptoren sowie unklassifizierbare Nervenendigungen. Den größten Anteil stellten jedoch die freien Nervenendigungen mit über 30% dar.

Lokalisiert waren die neuralen Elemente vorwiegend an der subakromialen Seite der Akromioninsertion (>61%) und im coracoidalen Anteil des Ligaments (>26%). Der zentrale Anteil des Lig. Coracoacromiale wies dagegen mit nur 12% relativ geringe Mengen an Rezeptoren auf. Die Autoren konnten weiterhin zeigen, dass die Anzahl der typischen Nervenendigungen über das Alter abnimmt.

Im Gegensatz zu diesen Ergebnissen konnten von Konttinnen [58, S. 343] mit immunhistochemischen Untersuchungsmethoden innerhalb des coracoacromialen Ligaments keine Nervenfasern nachgewiesen werden. Im periligamentären Fettgewebe sowie dem lockeren Bindegewebe fand er Nervenfasern, die C-flanking Peptid des Neuropeptids Y (CPON), einen Marker für postganglionäre sympathische Fasern, enthielten. Positive Reaktionen auf nozizeptive Neuropeptide (Substanz P, CGRP etc.) fanden sie nicht oder nur sehr vereinzelt. Tamai et al. [98, S. 128] gelangen jedoch der Nachweis von PGP 9.5 positiven Fasern nicht nur im periligamentären Gewebe, sondern auch perivaskulär innerhalb des Ligamentparenchyms. Im periligamentären Bursagewebe fanden sie auch calcitonin gene-related Peptid positive Schmerzfasern.

Das Gewebe der Bursa subacromialis enthält vorwiegend freie Nervenendigungen [95, S. 185][106, S. 181]. Ide und Mitarbeiter, die Präparate der Bursa sowohl mittels einer modifizierten Silberimprägnation, als auch mit immunhistochemischen Färbungen untersuchten, fanden außerdem noch Ruffinikörperchen, Pacinikörperchen und zwei Formen von unklassifizierbaren Nervenendigungen. Die meisten Rezeptoren konnten am Dach des Akromions nachgewiesen werden. Die Behandlung mit Antikörpern gegen Substanz P und CGRP zeigte, dass die Fasern von freien Nervenendigungen (Typ-C und –Aδ) positiv reagierten und damit eine nozizeptive Funktion besitzen. Dickere Nervenfasern der Mechanorezeptoren dagegen sprachen nicht an. [48, S. 373-375, 380f]
Auch Gotoh et al. [32, S. 620] fanden Substanz P positive Nervenfasern im Gewebe der Bursa subacromialis. Sie waren vorwiegend perivaskulär angeordnet.

VII. Klinik der SLAP-Läsion

Die SLAP-Läsion betrifft häufig junge Sportler, die vor allem Wurfsportarten praktizieren [3, S. 338]. Das klinische Bild der Verletzung ist relativ unspezifisch. Typisch ist, dass die meisten Patienten unter Alltagsbedingungen relativ beschwerdefrei sind, bzw. lediglich über geringe Beeinträchtigungen klagen.

Die Betroffenen geben primär Schmerzen im Schultergelenk an, die bei Überkopfbewegungen bzw. bei Wurfbewegungen noch zunehmen [3, S. 338][93, S. 275]. Dies bedeutet, dass die Schmerzsensationen vor allem bei endgradiger Aussenrotation und Abduktion ausgelöst werden können [49, S. 923]. Ebenfalls relativ häufig werden mechanische Symptome, wie ein schmerzhaftes „Klicken“ oder „Haken“ während Überkopfaktivitäten geschildert [3, S. 338][93, S. 275]. Des Weiteren wurden Schmerzen und ein Schwächegefühl im Bereich des langen Bizepskopfes beobachtet [87, S. 161].

Auch Instabilitätsgefühle, in Form einer posterioren, anterioren oder inferioren Subluxation können auftreten [3, S. 338][49, S. 923].

Eine eingeschränkte Beweglichkeit der betroffenen Schulter wurde in der Studienpopulation von Andrews et al. nur bei 3% der Patienten beobachtet [3, S. 338]. Im Patientenkollektiv von Maffet et al. fand sich ein Beweglichkeitsverlust bei 12% der Betroffenen und ein Kraftverlust im verletzten Arm in 18% der Fälle [65, S. 94].

Entscheidendes klinisches Symptom bleibt jedoch die Schmerzwahrnehmung in der Schulter. 99% aller Patienten in der Untersuchung von Maffet klagten über Schulterschmerz [65, S. 94]. Die Schmerzintensität wurde dabei von 42% der Patienten mit mäßig und von 40% als deutlich eingeschätzt. Der Rest gab nur leichte Schmerzen (1%), oder nur bei außergewöhnlichen Tätigkeiten (10%) an. Etwa 6% der Patienten fühlte sich schmerzbedingt komplett eingeschränkt. [65, S. 95]

Zusammenfassend beurteilten Imhoff und Mitarbeiter [49, S. 922] die Symptomatik als ähnlich der eines subakromialen Impingementsyndroms.

Tatsache ist jedoch, dass die Diagnosestellung einer SLAP-Läsion durch die klinische Symptomatik alleine, aufgrund der Unspezifität der Symptome nicht möglich ist. Allenfalls kann ein Verdacht geäußert werden, um die weitere Diagnostik in die entsprechende Richtung zu lenken.

VIII. Diagnostik der SLAP-Läsion

1. Körperliche Untersuchung und Tests

Die körperliche Untersuchung kann helfen, den Verdacht auf eine SLAP-Läsion zu verstärken und mögliche begleitende Verletzungen von Rotatorenmanschette und/oder Bizeps zu erkennen. Dennoch besitzt keiner der angegebenen Tests eine so hohe Sensitivität und Spezifität, dass er für sich alleine die Diagnose einer SLAP-Läsion sichern kann und deshalb eine Kombination verschiedener Tests und Methoden empfohlen wird [43].

Bei etwa 50-70% der Patienten finden sich positive Impingementzeichen nach Hawkins/Kennedy oder Neer [65, S. 95][92, S. 245]. Dies entspricht der oben beschriebenen Symptomatik eines subakromialen Impingements [49, S. 922]. Häufig finden sich auch positive Rotatorenmanschettenzeichen, wie der „Jobe-Test“, oder Druckschmerzen über dem Ansatzgebiet der Supraspinatussehne bzw. des AC-Gelenks [65, S. 95][92, S. 245]. Positive, wenn auch recht unspezifische Bizepssehnenzeichen („Speedtest“, „Yergasontest“) können einen Anhalt für die Beteiligung der langen Bizepssehne bieten. Auch der „Bizeps-tension-test“ kann eine Auskunft über die Funktion des oberen Labrum-Bizepssehnenankers geben [60, S. 451][93, S. 275][94, S. 46].

Der „Compression-rotation-test“ hat zum Ziel, das gerissene Labrum zwischen Humeruskopf und Glenoid einzuklemmen und damit Schmerzen auszulösen. Er entspricht somit dem McMurray-Test für Meniskusrisse am Kniegelenk. Man führt ihn aus, indem der auf dem Rücken liegende Patient den Arm 90° abduziert und 90° im Ellenbogengelenk beugt. Der Untersucher übt dann eine Kompressionskraft auf den Humerus aus, wodurch der Humeruskopf in die Gelenkpfanne gepresst wird. Jetzt versucht der Untersucher durch Rotationsbewegungen das gerissene Labrum zwischen Glenoid und Humeruskopf einzuklemmen. Verspürt der Patient einen Schmerz, so gilt der Test als positiv. [60, S. 451][93, S. 275][94, S. 46] Der „Compression-rotation-test“ besitzt zwar mit 80% eine recht hohe Sensitivität, jedoch liegt die Spezifität nur bei 19% [43].

Der „Crank-Test“ beinhaltet das gleiche Manöver unter maximaler Anteversion. Seine Spezifität liegt bei 67%, die Sensitivität bei 64% [97, S. 806].

Ein weiterer Test ist der „Active-Compression-„ oder „O’Brien-Test“. Hierfür steht der Untersucher hinter dem Patienten, welcher seinen Arm 90° im Schultergelenk antevertiert, 10-15° nach medial adduziert und innenrotiert, sodass der Daumen nach unten zeigt. Das Ellenbogengelenk sollte komplett gestreckt sein. Jetzt übt der Untersucher einen gleichmäßigen Druck auf den Arm nach unten aus. Anschließend wird das Manöver in der gleichen Position, jedoch mit vollständig supiniertem Unterarm (Handflächen zeigen nach oben) wiederholt. Der Test gilt als positiv, wenn beim ersten Manöver ein Schmerz im Schultergelenk auftritt, der beim zweiten Manöver wieder nachlässt, oder verschwindet. Die Wahrnehmung des Schmerzes kann eine Auskunft über die Lokalisation der Pathologie geben. Wird der Schmerz über dem Akromioklavikulargelenk oder auf der Schulteroberfläche empfunden, so liegt eine Akromioklavikulargelenksabnormität vor. Schmerzen oder schmerzhaftes „Klicken“ im Gelenk sprechen für eine labrale Läsion. [75, S. 610f]
Laut den Untersuchungen von O´Brien et al. [75, S. 612] besitzt der Test eine relativ hohe Spezifität (98,5% für labrale, 96,6% für akromioklavikulare Abnormitäten) und Sensitivität (100% für labrale und für akromioklavikulare Abnormitäten). Neuere Studien konnten diese Zahlen jedoch nicht bestätigen und ermittelten Werte von 67% bzw. 69% Sensitivität und 41% bzw. 50% Spezifität [43][97, S. 806].

In ähnlicher Weise funktioniert der „SLAPprehension-test“. Hierbei erfolgt kein Druck auf den Arm durch den Untersucher, sondern der Schmerz wird durch die Pronationsbewegung bei 90° flektiertem, leicht adduziertem und im Ellenbogengelenk gestrecktem Arm ausgelöst. Der Schmerz wird im Bereich des Sulcus bicipitalis wahrgenommen und lässt bei Supination des Unterarms nach. Unter Umständen ist auch ein hörbares oder palpables „Klicken“ diagnostizierbar. Die Sensitivität ist abhängig vom Läsionstyp. Während sie für SLAP-I-Läsionen nur mit 50% angegeben wird, liegt sie für SLAP-II-Läsionen bei 86% und für Typ III- und IV-Läsionen bei 100%. [10, S. 121f]

Der „Anterior-slide-test“ wird mit einer Spezifität von 91,5% und einer Sensitivität von 78,4% für die Detektion von labralen Läsionen angegeben. Die Durchführung erfolgt im Lie-

gen oder Stehen. Der Patient legt seine Hände an seine Hüfte, sodass die Daumen nach posterior weisen. Der Untersucher steht hinter dem Patienten und fixiert mit einer Hand das zu untersuchende Schultergelenk. Mit seiner anderen Hand hält er den Ellenbogen des Patienten und übt einen leichten Druck nach anterokranial aus. Der Patient wird gebeten dagegenzuhalten. Verspürt der Patient in der anterioren Schulterregion einen Schmerz, bzw. ein „Klicken“ oder „Ploppen“ gilt der Test als positiv. [56, S. 297f]

Liegt bei dem Patienten auch noch eine Instabilitätssymptomatik nach vorne, unten oder hinten vor, werden auch noch die entsprechenden Tests wie „sulcus-sign“, „Apprehension-„ und „reversed Apprehensiontest“ durchgeführt.

2. Bildgebende Diagnostik

Obwohl eine eindeutige Sicherung der Diagnose einer superioren labralen Läsion erst durch eine Arthroskopie erfolgen kann, gibt es einige bildgebende Verfahren, die ebenfalls zur Festlegung der Diagnose und einer ersten Graduierung herangezogen werden können.

Die Ultraschalluntersuchung eignet sich nur bedingt zur Diagnostik eines labralen Risses. Zwar kann bei einem normalen Labrum in der Sonographie ein Riss nahezu ausgeschlossen werden, jedoch ist die Sensitivität mit 67% eher als moderat anzusehen [99, S. 1720-1722].

Auch die Computertomographie mit intraartikulärer Kontrastmittelgabe (CT-Arthrographie) stellt nicht mehr die Untersuchung der Wahl dar und ist der Magnetresonanztomographie (MRT) unterlegen [67, S. 36]. Zwar erreichte sie bei Hunter et al. [47, S. 514f] eine Sensitivität von 94% und war in 88% der Fälle hilfreich zur Klassifizierung des Läsionstyps, aber in einer Vergleichsstudie von CT-Arthrographie, MRT und MR-Arthrographie schnitt sie, mit einer Sensitivität von 73% zur Detektion labraler Risse und 52% zur Detektion eines labralen Detachments, am schlechtesten ab [20, S. 1230].

Die konventionelle Magnetresonanztomographie ohne intraartikuläre Kontrastmittelinjektion besitzt zwar eine Sensitivität zwischen 93% [20, S. 1232] und 98% [21, S. 210], bei einer

Spezifität von 89,5% [21, S. 210] und wurde 1994 von Monu et al. [68, S. 1429] auch noch als hilfreich zur Diagnostik einer SLAP-Läsion eingeschätzt, jedoch gilt sie heutzutage bei dieser Indikation als eher obsolet und der MR-Arthrographie unterlegen. Limitierungen bestehen vor allem für frühe Stadien der SLAP-Läsion, bei denen das Labrum lediglich aufgefasert ist, und in der Differenzierung zwischen komplettem und partiellem labralem Detachment [42, S. 567].

Den derzeitigen „Goldstandard“ in der Diagnostik stellt die MR-Arthrographie mit intraartikulärer Gadoliniumgabe dar. Die Sensitivität liegt zwischen 89% und 100%, bei einer Spezifität zwischen 86% und 100%, je nach Lokalisation des labralen Risses [8, S. 269] [19, S. 28-30][20, S. 1232][79, S. 647]. Besonders geeignet ist das Verfahren zur Begutachtung der Beziehungen zwischen den glenohumeralen Bändern und dem Labrum, deren Integrität, sowie der Differenzierung zwischen stabilen und instabilen Läsionen [19, S. 32] [79, S. 651]. Die besten Darstellungen der Ligg. glenohumeralia erreicht man auf den axialen und schräg-sagitalen Schnittbildern [120, S. 1231]. Bezüglich der Detektion einer SLAP-Läsion besitzen die schräg-koronaren Schnitte die höchste Sensitivität, während die schräg-sagitalen die niedrigste haben [51, S. 131].
Neuere Untersuchungen zeigen, dass die Sensitivität der MR-Arthrographie durch Traktion bzw. Abduktion des außenrotierten Arms (ABER) noch erhöht werden kann [18][25].
Befunde im konventionellen MRT, die für eine SLAP-Läsion sprechen, sind vor allem Regionen mit hoher Signalintensität posterior des Bizepsankers zwischen Labrum und Glenoid [91, S. 255f], oder irreguläre bzw. nach lateral gebogene Gebiete erhöhter Signalintensität [7, S. 1403ff].
Ein drittes Zeichen wurde von Smith et al. [91, S. 256] als „double Oreo-cookie-sign“ beschrieben und stellt sich als zwei parallel angeordnete Linien erhöhter Signalintensität im superioren Labrum dar (Abb. 17). Es ist besonders zur Abgrenzung zwischen einem normalen sublabralen Rezessus und einer SLAP-Läsion geeignet. Tuite et al. [105, S. 844] stellten in ihrem Vergleich der Sensitivität der drei Zeichen fest, dass das „double oreo-cookie-sign“ zwar hochspezifisch ist, jedoch nur in etwa 20% der Fälle gefunden werden kann.

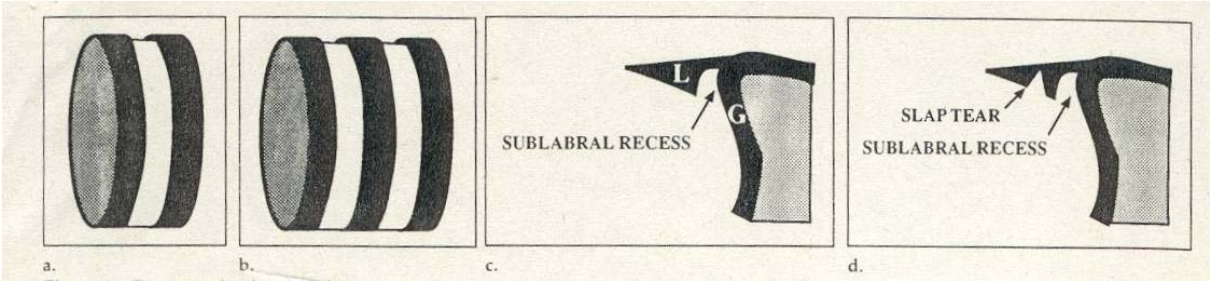

Abb. 18: Diagramm mit normalem sublabralem Rezessus versus Typ-II und –III SLAP. **(a,c)** single Oreo-cookie Konfiguration mit schwarzen (Labrum), weißen (Flüssigkeit), schwarzen (Glenoid) Regionen. **(b,d)** double Oreo-cookie Konfiguration mit schwarzen (Labrum), weißen (Flüssigkeit im labralen Riss), schwarzen (Labrum), weißen (sublabraler Rezessus) und schwarzen (Glenoid) Regionen. [in: 91, S. 256]

Die Ausprägung der Intensitätsveränderungen kann von minimalen Irregularitäten bis hin zur diffusen Erhöhung mit Ausdehnung in die Bizepssehne reichen und somit einen Hinweis auf den Typ der Läsion bieten [17, S. 789]. In einem Vergleich mit der Histologie zeigte Loredo [64, S. 38ff], dass Veränderungen der intralabralen Signalintensität mit fibrovaskulärem oder synovialem Gewebe, Degenerationen, Kalzifizierungen, Ossifikationen oder Kombinationen daraus korrelieren. Ein sublabrales Grenzband mittlerer Intensität entspricht der fibrokartilaginären Übergangszone. Durch Einsatz des intraartikulären Kontrastmittels in der MR-Arthrographie können auch Veränderungen in der Kontrastmittelanreicherung, wie ein Einfluss in die Bizeps-Ankerregion, oder zwischen Labrum und Glenoid auf axialen Schnitten eine Labrumläsion anzeigen [34, S. 282f].

3. Differentialdiagnosen

Differentialdiagnostisch müssen immer ein sublabraler Rezessus bzw. Foramen ausgeschlossen werden. Ein Rezessus zeigt sich als mediales Kontrastmitteldepot zwischen superiorem Glenoid und anteriorer Hälfte des superioren Labrums, ohne Ausdehnung nach posterior zum Bizepsanker [91, S. 255f]. Ein Foramen kann interpretiert werden bei Vorliegen eines Kontrastmittelfokus zwischen den Insertionen des mittleren und des inferioren glenohumeralen Ligaments [8, S. 269].

IX. Therapie der SLAP-Läsion

Die SLAP-Läsionen eignen sich am besten für eine arthroskopische Therapie. Offene Verfahren sind ungeeignet. Die Operation kann in Intubationsnarkose oder Regionalanästhesie mit Interskalenusblockade durchgeführt werden. Die Lagerung erfolgt in der Beach-chair Position mit ca. 70° aufgerichtetem Oberkörper und frei beweglich abgedecktem Arm.
Da das Therapieregime vom Typ der Läsion abhängt, kann bei der Arthroskopie nach einer diagnostischen Typbestimmung eine entsprechende Behandlung erfolgen [49, S. 923].

Snyder [93, S. 276f] therapierte Typ I und II durch reines Debridement bis zum blutigen Knochen. Bei den Typen III und IV erfolgte zusätzlich eine Exzision des Korbhenkels. Mehrere Studien zeigten, dass Patienten, die nur mit labralem Debridement versorgt wurden, keine gute Langzeitprognose aufweisen [1, S. 705][24, S. 429][31, S. 53][83, S. 154]. Besonders bei Vorliegen einer Instabilität des Labrum-Bizepssehnen-Komplexes führt eine fehlende Refixation zu extrem unbefriedigenden Ergebnissen nach zwei Jahren Follow-up [31, S. 53] [76, S. 207].

Typ-I-SLAP-Läsionen werden entweder rein konservativ, oder mittels eines minimalen mechanischen oder elektrothermischen Debridements behandelt [40, S. 79][49, S. 923], da der Übergang zwischen Pathologie und nichtpathologischen Normvarianten fließend ist.

Typ-II-Läsionen bedürfen aufgrund der Instabilität des Labrum-Bizepssehnen-Komplexes einer operativen Behandlung mit Refixierung des Labrums. In der Literatur wurden verschiedenste Methoden zur Refixierung beschrieben. Yoneda und Mitarbeiter [122, S. 747-749] behandelten zehn junge Athleten mit Läsionen des superioren Labrums. Sie stabilisierten den Bizepssehnenanker unter Verwendung von Metallstaples und erzielten nach 24 Monaten bei 80% gute oder exzellente Langzeitergebnisse. Weitere Operationsmethoden sind reine transossäre Nähte [27][28], Fixierung mittels kanülierten Titanschrauben und resorbierbaren Tacks, aus beispielsweise einem Polyglyconatpolymer (PGA) [83].
Alle diese Methoden zeigten gute bis sehr gute Ergebnisse. Allerdings können bei den resorbierbaren Tacks, wie dem Suretac-Anker (Acufex Microsurgical), Stücke während des Auflösungsprozesses gelockert werden und ins Gelenk gelangen [92, S. 247]. Dort können sie zu

Fremdkörperreaktionen mit einer massiven Synovitis und Phagozyteninfiltration führen, sodass Reoperationen notwendig werden [13].

Die heutzutage beste und gängigste Therapiemethode ist die Refixation mittels Fadenankern [22, S. 444f][49, S. 923][69, S. 556][94, S. 51f]. Verwendet werden resorbierbare Anker aus Poly-L-Lactid-Acid (PLLA) mit einer Resorptionszeit von zwei bis vier Jahren oder Titananker [49, S. 923]. An der Abteilung für Sportorthopädie des Klinikums rechts der Isar der Technischen Universität München wird bevorzugt der Fastak-Anker (Arthrex) aus Titan verwendet. Er besitzt einen Durchmesser von 2,8 mm, ein selbstschneidendes Gewinde und wird mit einem Fiber Wire 2 (Arthrex) kombiniert. Dieser carbonverstärkte, nichtresorbierbare Faden zeichnet sich durch eine hohe Reißfestigkeit aus. Alternativ steht auch ein biodegradabler Fastak-Anker aus PLLA zur Verfügung.

Meist setzt man einen anterioren und einen posterioren Anker. Hierfür ist neben dem posterioren Zugang, der 2-3 cm inferior und 1-2 cm medial des posterolateralen Akromionecks liegt, ein Arbeitskanal ventral des AC-Gelenks notwendig [49, S. 923][111, S. 384]. Der intraartikuläre Raum wird hierbei im Bereich des Rotatorenintervalls vor der Bizepssehne erreicht. Trusler [103, S. 367] favorisierte noch einen dritten Port lateral des posterosuperioren Akromions (Port of Wilmington). Er gab an, dass der posteriore Anker schwieriger zu setzen ist als der anteriore und eine schlechte Platzierung unter Umständen zu Komplikationen führen kann, da die pullout-Kraft mit dem Winkel des Ankers korreliert ist [103, S. 370f]. Deshalb, und aufgrund einer zunehmenden Sichtverschlechterung durch eine mögliche Schwellung während des Operationsverlaufes sollte der posteriore Anker zuerst gesetzt werden [49, S. 923].
Wenn, wie relativ häufig, das posterosuperiore Labrum ins Gelenk hineingeschlagen ist und damit die freie Sicht auf das Glenoid versperrt, kann das Labrum mittels einer PDS-Schlinge nach medial und kranial gezogen werden (Suspension Sling). Die Schlinge lässt sich am OP-Ende problemlos wieder durch das anteriore Portal entfernen.
Der posteriore Anker wird, nach Anfrischen der Glenoidkante und Bildung einer Nute mit der Kugelfräse, in einem Winkel von 45° zur Pfannenebene direkt posterior der langen Bizepssehne gesetzt. Mittels einer scharfen Fasszange, Zugfäden oder einer das Labrum penetrie-

renden PDS-Schlinge wird ein Fadenende des Ankers um bzw. durch das Labrum gezogen. In gleicher Weise erfolgt das Einbringen des anterioren Ankers. [49, S. 923f]
Die Fadenenden werden nun vom anterosuperioren Portal her unter zur Hilfenahme eines Knotenschiebers mit mindestens drei gleich- und einem gegenläufigem Knoten geknotet [49, S. 924]

Typ-III-SLAP werden lediglich mittels Debridement und Exzision des Korbhenkels therapiert [40, S. 80][49, S. 923][93, S. 277].

Bei Typ IV-Läsionen hängt die Therapie vom Grad der Bizepssehnenbeteiligung ab. Sind weniger als 30% der Sehne betroffen, erfolgt ein Debridement und Exzision des Korbhenkels. Bei Beteiligung von mehr als 30% der Sehne oder jungen Patienten wird zusätzlich eine Bizepstenodese bzw. eine arthroskopische Refixation, z.B. mittels zwei bis vier Fadenankern, durchgeführt.[15][28, S. 785f][40, S. 80f][49, S. 923f] An der Abteilung für Sportorthopädie des Klinikums rechts der Isar der Technischen Universität München werden größere Risse der Bizepssehne auch über einen perkutan eingebrachten Faden genäht.

Die Nachbehandlung erfolgt durch kurzzeitige Ruhigstellung im Gilchristverband oder Armsling. Bis zur 6. Woche sind nur Pendelübungen ohne Außenrotation, Supination, aktiver Flexion im Ellenbogen und bei einer maximalen Abduktion bis 45° gestattet. Danach langsame Steigerung der Außenrotation über weitere sechs Wochen, bei einer maximalen Abduktion bis 90°. Nach dem 3.-4. Monat dürfen Sportarten ohne Werfen wieder ausgeübt werden. Wurf- und Kontaktsportarten sollten erst nach dem 6. Monat wieder praktiziert werden. [49, S. 924]

X. Material und Methodik

1. Experimenteller Nervennachweis im Labrum

Für den experimentellen Teil der Studie wurden zehn menschliche Schulterpräparate verwendet. Das Durchschnittsalter der Spender betrug 49,2 Jahre bei einem ausgeglichenen Geschlechtsverhältnis. Die Präparate wurden sofort nach Entnahme eingefroren und nach dem Auftauen binnen 24 Stunden weiterverarbeitet.

Nach Entfernung des M. deltoideus sowie der Rotatorenmanschette wurde die Gelenkkapsel auf Höhe des Gelenkspaltes eröffnet, die Sehne des Caput longum des M. biceps brachii ca. 1-2 cm vor ihrem Ursprung am Tuberculum supraglenoidale durchtrennt und der Humeruskopf anschließend exartikuliert. Danach wurden Glenoid, Labrum und Ankerbereich der Bizepssehne dargestellt. Es erfolgte eine Einteilung in drei Sektoren: posteriorer Labrumbereich von 11-12 Uhr, zentraler Labrumbereich von 12-1 Uhr und anteriorer Labrumbereich von 1-2 Uhr. Diese Sektoren wurden, zusammen mit der perilabralen Umschlagfalte und einem angrenzenden Kapselbereich, reseziert.

Abb. 19: Übersicht über ein Präparat mit Glenoid und intaktem Labrum-Bizepssehnen-Komplex.

Bei zwei Präparaten wurde der Kapselbereich als eigenständiges Probenstück entnommen. Zusätzlich erfolgte bei zwei Präparaten eine Darstellung des N. suprascapularis in der Incisura scapulae. Anschließend wurde ein ca. 1 cm langer Teil des Nerven, repräsentativ für die periphere nervale Versorgung, als Positivkontrolle für die Goldchloridfärbung entnommen.

Für die Immunhistologie wurden die Proben von sieben Schulterpräparaten in 90% Methanol bei 4°C fixiert. Es folgte eine Inkubation in einer 5%igen Sucroselösung in phosphate buffered saline (PBS) (siehe Tabelle 2) über Nacht. Anschließend wurden mit dem Kyromikrotom (Mikrom HM 500 OM) Schnitte mit einer Schichtdicke von 12 µm angefertigt.

Tab. 2: Zusammensetzung der PBS-Lösung

Stoffname	Hersteller	pH-Wert (5%; Wasser)	Molekular-gewicht	Stoffmenge
di-Natriumhydogenphosphat-Dihydrat	Merck KgaA, Darmstadt, Dtl.	9,0 – 9,2	177,99 g/mol	1,42 g/l
Natriumdihydrogen-Phosphat	J.T. Baker Chemicals B.V., Deventer, Holland	4,25	137,99 g/mol	0,32 g/l
Natriumchlorid	Merck KgaA, Darmstadt, Dtl.	5,0 – 8,0	58,44 g/mol	9,0 g/l
Tween™ 20	Sigma-Aldrich GmbH, Taufkirchen, Dtl.			1,0 ml/l
Aqua dest.				1000 ml

Aus jedem Sektor wurden etwa 24-36 Schnitte entnommen, verteilt über alle Bereiche des Sektors. Die Schnitte wurden bis zur weiteren Verwendung bei –20°C gelagert.

Nach dem Auftauen der Objektträger wurde um jeden Schnitt ein Kreis mit Dako pen gezogen. Es folgten drei Waschschritte in PBS mit Tween™ 20 (Polyoxyethylenesorbitanmonolaurate) jeweils 5 Minuten. Danach wurde mit normalem Pferdeserum (S-2000, Vector Labs, Burlingame, CA) in einer Verdünnung von 1:20 mit PBS, 60 Minuten bei Raumtemperatur geblockt. Nach Abklopfen des normalen Pferdeserums wurde der Primärantikörper aufgetragen. Hierbei wurde RT97 [2][109][110][118][121] verwendet, ein monoklonaler IgG1 Antikörper der Maus gegen humanes Neurofilament (DSHB, Iowa City, IA) (siehe Tabelle 3) in

einer Konzentration von ~2,5 µg/ml. Die Negativkontrolle pro Sektor wurde mit PBS durchgeführt. Inkubiert wurde der Primärantikörper für 30 Minuten bei Raumtemperatur. Danach wurden erneut drei Waschschritte in PBS mit Tween™ für jeweils 5 Minuten durchgeführt. Es folgte nun der Sekundärantikörper für weitere 30 Minuten Inkubationszeit bei Raumtemperatur. Als Sekundärantikörper wurde Biotinylated Anti-Mouse IgG / Anti-Rabbit IgG (H+L) (BA-1400, Vector Labs, Burlingame, CA) in einer Konzentration von 52,5 µg/ml ausgewählt. Nach neuerlichem Waschen in PBS mit Tween™ für 3 x 5 Minuten wurde die Antikörperbindung mit Hilfe des Vectastain ABC Elite Avidin/Biotin/Peroxidase Kits (Vector Labs, Burlingame, CA) nachgewiesen. Die Inkubation mit dem ABC-Komplex erfolgte 30 Minuten bei Raumtemperatur.

Tab. 3: Eigenschaften des RT97

IMMUNOGEN		**Herkunft**	Wistar Ratte
Substanz		**Chem. Zusammensetzung:**	halbgereinigt
Name:	Neurofilament	**Entwicklungsstand:**	Erwachsen
IMMUNISIERUNGSPROTOKOLL		**Art:**	BALB/c
Spendertier		**Geschlecht:**	Weiblich
Spezies:	Maus	**Organ und Gewebe:**	Milz
FUSION		**MONOKLONALER ANTIKÖRPER**	
Spezies:	Maus	**Isotyp:**	IgG1
Bezeichnung:	X63.Ag8.653	**Spezies Spezifität:**	Mensch, Huhn, Ratte

Hiernach wurde abermals dreimal in PBS mit Tween™ für je 5 Minuten gewaschen. Schließlich erfolgte die Inkubation mit dem Chromogen für 4 Minuten unter Lichtabschluss. Als Chromogen fungierte das DAB Substrate Kit for peroxidase (Vector Labs, Burlingame, CA) auf Basis von 3,3'-Diaminobenzidin (DAB). Die Reaktion wurde durch Überführung in eine wassergefüllte Küvette beendet.

Nach Gegenfärbung mit Mayer´s Haematoxylin und Entwässerung durch eine aufsteigende Alkohol/Xylol-Reihe erfolgte die Einbettung mittels DPX Mountant for histology (Fluka Chemie GmbH, Buchs, Schweiz).

Die mikroskopische Beurteilung konnte nach einer Aushärtungszeit von wenigstens 24 Stunden vorgenommen werden.

Für die Goldchloridfärbung nach de Crinis wurden die frisch entnommenen Proben der restlichen drei Schulterpräparate sowie die beiden entnommenen Stücke des N. suprascapularis als Positivkontrollen für eine Dauer von ca. 48 Stunden in einer 25%igen wässrigen Chininhydrochloridlösung (Sigma-Aldrich GmbH, Taufkirchen, Deutschland) eingelegt. Danach erfolgte ein Auswaschen der Proben in fließendem Leitungswasser für eine Stunde und eine Fixierung der Proben in ungepuffertem 4%igem Formalin für drei Tage. Anschließend wurden am Kryomikrotom (Microm HM 500 OM) Gefrierschnitte mit einer Schichtdicke von 40 µm angefertigt. Pro Sektor sind 24 Schnitte entnommen und diese so ausgewählt worden, dass alle Bereiche der Probe repräsentiert waren. Des Weiteren wurden jeweils 8 Schnitte aus dem peripheren Nerven als Kontrollgruppe entnommen. Bis zur weiteren Verwendung erfolgte die Aufbewahrung der Objektträger bei –20°C.
Nach dem Auftauen wurden die Träger eine Stunde in Leitungswasser gewässert und im Anschluss 5 Minuten in Aqua dest. abgespült. Für die Färbung wurde ein Gemisch gefertigt aus 10 ml 1%iger Goldchloridlösung (Sigma-Aldrich GmbH, Taufkirchen, Deutschland), 8 ml 5%iger Quecksilberchloridlösung (Sigma-Aldrich GmbH, Taufkirchen, Deutschland) und 50 ml Aqua dest. In dieser Lösung erfolgte die Imprägnierung der Schnitte für 6-8 Stunden unter Lichtabschluss. Nach dieser Zeit wurde erneut für eine Stunde in Leitungswasser gewässert. Danach erfolgte eine Entwicklung in 20%iger Natriumthiosulfatlösung (Sigma-Aldrich GmbH, Taufkirchen, Deutschland) für 20 Minuten.
Nachdem die Schnitte erneut für eine Stunde in Leitungswasser gewässert worden waren, erfolgte die Entwässerung durch eine aufsteigende Alkohol/Xylol-Reihe und die anschließende Einbettung in DPX Mountant for histology (Fluka Chemie GmbH, Buchs, Schweiz).
Nach einer Aushärtungsphase von mindestens 24 Stunden konnten die gefärbten Schnitte unter dem Mikroskop beurteilt werden.

2. Klinische Follow-up Untersuchung von SLAP-Patienten

Für den klinischen Teil dieser Arbeit wurden 30 Patienten untersucht, die sich zwischen Juni 1996 und Oktober 2000 einer arthroskopischen Refixation des superioren Labrum-Bizepssehnen-Komplexes aufgrund des Vorliegens einer SLAP-Läsion unterzogen hatten. Alle operativen Eingriffe wurden in der Abteilung und Poliklinik für Sportorthopädie des Klinikums rechts der Isar der Technischen Universität München vorgenommen.
Die Studienpopulation bestand aus 11 weiblichen und 19 männlichen Patienten. Insgesamt wurden 31 Schultern untersucht. Bei einem männlichen Patienten wurden beide Seiten operiert. Es waren 21 rechte und 10 linke Schultern betroffen. Entsprechend der Klassifikation der SLAP-Läsion nach Snyder [93, S. 275f] fanden sich 25 Typ-II-, 2 Typ-III- und 4 Typ-IV-Läsionen. Patienten mit einer Typ-I-Läsion wurden aufgrund der fehlenden OP-Indikation nicht in die Studie miteingeschlossen. Bei acht Patienten bestand zusätzlich als Begleitdiagnose eine Partialruptur der Supraspinatussehne. Das durchschnittliche Alter der Patienten bei Operation betrug 29,9 Jahre, mit einer Spannweite von 17 bis 57 Jahren. Die Follow-up-Zeit lag im Durchschnitt bei 30,8 Monaten seit der Operation, mit einer Spannweite von acht Monaten bis fünf Jahren.
Entsprechend der Pathogenese fanden sich 9 makrotraumatische Verletzungen, bei 8 Patienten und 22 Mikrotraumata. 4 Patienten betrieben zum Zeitpunkt der Verletzung Sport auf einem professionellen Level, 9 waren Amateursportler. 18 Patienten gaben an, Freizeitsport zu praktizieren.

Die operative Therapie erfolgte ausnahmslos arthroskopisch, mittels biodegradablen Tacks (Suretac-Anker) und Fadenankern (Fastak-Anker, Panalok-Anker). Durchschnittlich wurde mit zwei bis drei Ankern stabilisiert. Alle Patienten, die bis März 1998 operiert wurden, erhielten eine Refixation mit resorbierbaren Suretac-Ankern. Die Patienten, bei denen der Eingriff nach März 1998 vorgenommen wurde, wurden mit Fastak-Ankern versorgt. Insgesamt wurden sieben Patienten mit Suretac- und 22 Patienten mit Fastak-Ankern refixiert. Bei einem Patienten verwendete man eine Kombination von einem Suretac- und einem Fastak-Anker. Bei einem weiteren Patienten eine Kombination eines Fastak- mit einem Panalok-Anker (Mitek). Bei vier Patienten wurde zusätzlich noch ein Shrinkage der anterioren Kapselregion mit Arthrocare (ETACS) durchgeführt

Tab. 4: Patientencharakteristika

	TYP-II (n=25)	TYP-III (n=2)	TYP-IV (n=4)	GESAMT (n=31)
Geschlecht	14 m / 10 w	2 m / 0 w	3 m / 1 w	19 m / 11 w
Alter (a)	28,1 (17-37)	47,0 (37,57)	32,3 (26-39)	29,9 (17-57)
Betroffene Seite	17 re / 8 li	2 re / 0 li	2 re / 2 li	21 re / 10 li
Follow-up (mo)	31,4 (8-60)	27,5 (14-41)	29,0 (11-39)	30,8 (8-60)
SSP-Partialruptur	7	0	1	8
Pathogenese	7 Makrotraumata 18 Mikrotraumata	1 Makrotrauma 1 Mikrotrauma	1 Makrotrauma 3 Mikrotraumata	9 Makrotraumata 22 Mikrotraumata
Refixation	7 Suretac 18 Fastak 3 + ant. Shrinkage	1 Suretac/Fastak 1 Fastak	3 Fastak 1 Fastak/Panalok 1 + ant. Shrinkage	7 Suretac 22 Fastak 1 Suretac/Fastak 1 Fastak/Panalok 4 + ant. Shrinkage
Sportlevel (präop)	3 Profi 7 Amateur 14 Freizeit	0 Profi 0 Amateur 2 Freizeit	1 Profi 2 Amateur 2 Freizeit	4 Profi 9 Amateur 18 Freizeit

Die Untersuchung erfolgte entweder persönlich in der Abteilung und Poliklinik für Sportorthopädie des Klinikums rechts der Isar der Technischen Universität München, oder den Patienten wurden die Befragungsbögen postalisch zugestellt.
Bei der persönlichen Untersuchung erhielten die Patienten neben einer orientierenden klinischen Untersuchung der operierten sowie der kontralateralen Schulter drei Bögen zur Selbstevaluierung.

Ausgewertet wurde das Modul für Disabilities of the Arm, Shoulder and Hand (DASH) des Fragebogens der American Academy of Orthopaedic Surgeons (AAOS-Score) Version 2.0 vom Oktober 1998 (siehe Seite 77 im Anhang). Der Fragebogen verlangt die Beurteilung der Fähigkeit zu bestimmten Tätigkeiten des täglichen Lebens, sowie der Beeinträchtigung im Berufs- und Freizeitleben. Bei allen drei Teilen kann eine Punktzahl zwischen 0 (keine Beeinträchtigung) und 100 (volle Beeinträchtigung) erreicht werden.

Des Weiteren erhielten die Patienten den Schulterbogen des Research Committee der American Shoulder and Elbow Surgeons (ASES-Score) von 1993 [85] (siehe Seite 79 im Anhang). Dieses Formular erhebt ebenfalls die Beeinträchtigung bei Alltagstätigkeiten und des Instabilitätsgefühls. Außerdem geht der Grad der Schmerzen in die Bewertung mit ein. Es kann eine Punktzahl zwischen 0 und 100 Punkten erreicht werden, wobei 0 Punkte eine starke Beeinträchtigung und 100 Punkte keine Beeinträchtigung anzeigen.

Der dritte Fragebogen (siehe Seite 81 im Anhang) wurde von der Abteilung und Poliklinik für Sportorthopädie des Klinikums rechts der Isar der Technischen Universität München entwickelt und gibt Auskunft über die Sportfähigkeit des Patienten. Er fragt nach den praktizierten Sportarten, dem Level, der Häufigkeit und der sportlichen Betätigung vor, während und nach der Behandlung. Des Weiteren müssen Schmerzen, Kraft, Ausdauer und Beweglichkeit beurteilt werden und die Dauer der Rehabilitation sowie die Zufriedenheit mit der Operation angegeben werden.

Die Patienten, die sich nur schriftlich an der Untersuchung beteiligten, wurden entsprechend nur nach den Ergebnissen der drei Fragebögen beurteilt.

XI. Ergebnisse

1. Experimenteller Nervennachweis im Labrum

Die mikroskopische Auswertung, der mit RT97 behandelten Proben ergaben die in Tabelle 5 dargestellten Ergebnisse:

Tab 5: Ergebnisse der mit RT97 behandelten Proben

	Sektor 1 (anterior)	Sektor 2 (zentral)	Sektor 3 (posterior)
Präparat 1	+	-	-
Präparat 2	+	+	+
Präparat 3	+	+	+
Präparat 4	+	+	+
Präparat 5	+	+	+
Präparat 6	+	+	+
Präparat 7	+	+	+
+ = positiver Nervennachweis; - = kein Nervennachweis			

Ein positiver Nachweis für Neurofilament stellte sich mikroskopisch als schwarze bzw. schwarzbraune Linie dar, die sich deutlich vom umgebenden Gewebe absetzte (Abb. 20).
Diese Linien traten einzeln oder auch als Bündelung auf. Sie besaßen eine gewellte Struktur und waren von unterschiedlicher Länge. Lokalisiert waren sie in allen Proben in einem Bereich, welcher der äußeren Capsula fibrosa unmittelbar benachbart war (Abb. 21+22). Die subsynoviale Zone war frei von Nachweisen. Ebenso wurden keine Markierungen im Labrumgewebe oder im faserigen Bizepsankergewebe nachgewiesen. Die beiden getrennt entnommenen Kapselpräparate verhielten sich entsprechend.

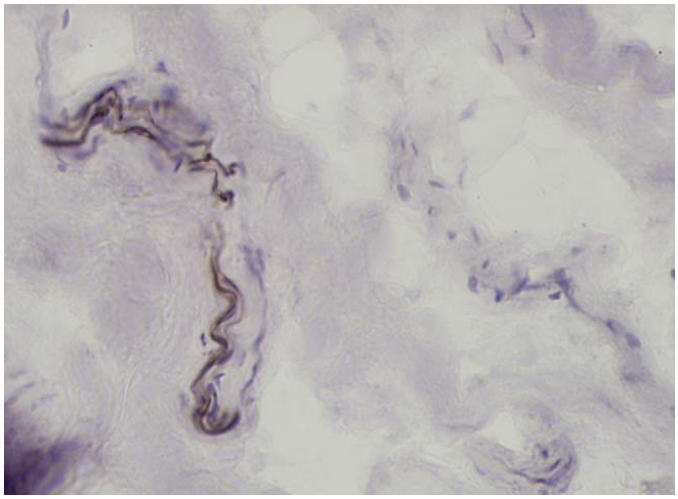

Abb. 20: Nervendarstellung mit RT97-Antikörper gefärbt (schwarze, gewellte Linien) aus dem posterioren Segment. Vergrößerung etwa x100.

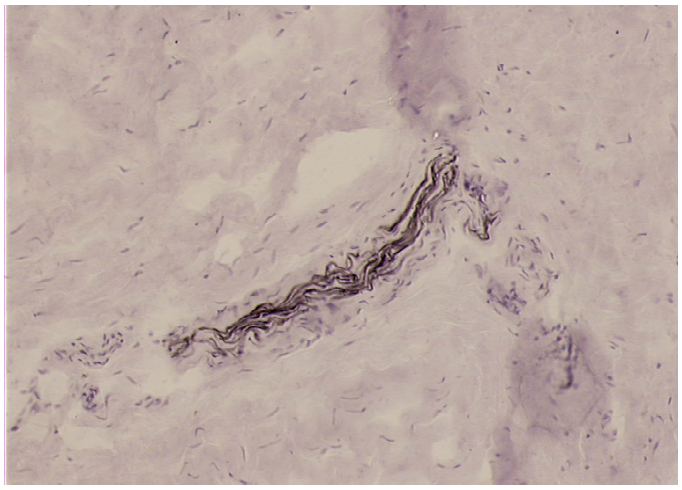

Abb. 21: Nervendarstellung mit RT97-Antikörper markiert aus dem zentralen Kapselbereich. Vergrößerung etwa x100.

.

Abb. 22: Nervendarstellung mit RT97-Antikörper markiert, aus dem anterioren Kapselbereich. Vergrößerung etwa x200.

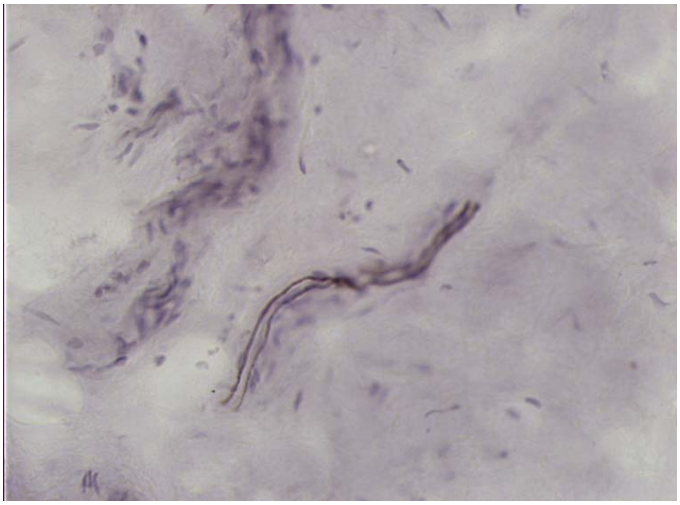

Bei den Sektoren 2 und 3 des Schulterpräparates 1, bei denen kein Nachweis von Nervengewebe gelang, war der Bereich der äußeren Kapsel nicht mit enthalten, sondern es wurde nur faseriges Labrumgewebe gefunden.
Die mitgeführten Negativkontrollen (der Primärantikörper RT97 wurde weggelassen) zeigten keine Anfärbung der mit RT97 positiv getesteten Bereiche (Abb. 23+24).

Abb. 23: Nervendarstelung mittels RT97 aus dem anterioren Segment. Vergrößerung etwa x200.

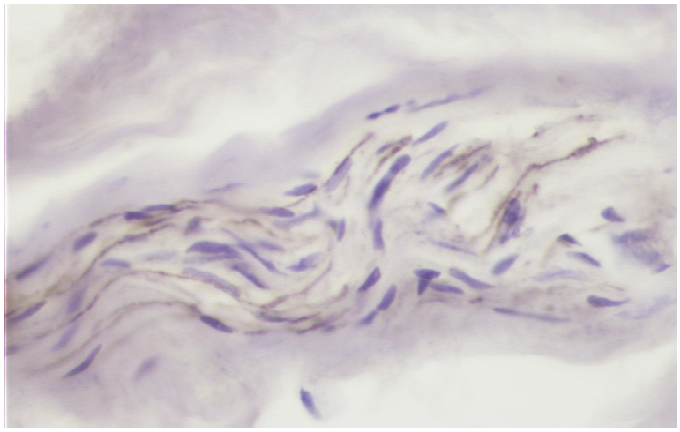

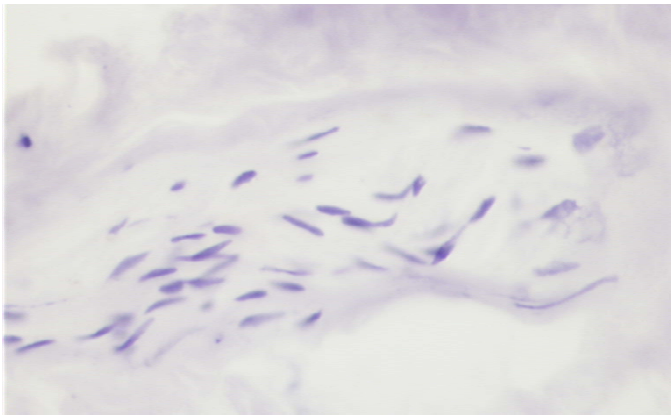

Abb. 24: Identischer Bereich wie in Abb. 23, jedoch ohne Primärantikörper RT97 (Negativkontrolle). Vergrößerung etwa x200.

Die Auswertung der mit der Goldchloridmethode nach de Crinis gefärbten Schnitte ließ wegen der weniger spezifischen Eigenschaften der Färbung keinen absolut eindeutigen Nervennachweis zu. Es zeigte sich ein enges Geflecht schwarzer bis violetter Fasern, die nicht als Nervengewebe identifizierbar waren.

Jedoch wurden Bereiche gefunden, die aufgrund ihrer Lokalisation in der Nachbarschaft der äußeren Kapsel und ihrer Beziehung zu Gefäßen sowie ihrer Morphologie als Nerven identifiziert wurden (Abb. 25+26). Hierbei wird es sich mit hoher Wahrscheinlichkeit um vegetative Nervenfasern handeln, was die enge Beziehung zu den Gefäßen erklären würde.

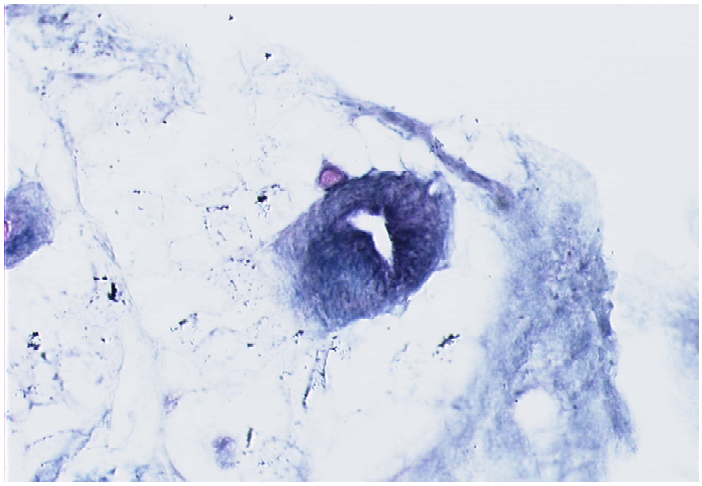

Abb. 25: Nervendarstellung mittels der Goldchloridmethode nach de Crinis. Violett gefärbter Nerv in Anlagerung an ein Gefäß. Vergrößerung etwa x100.

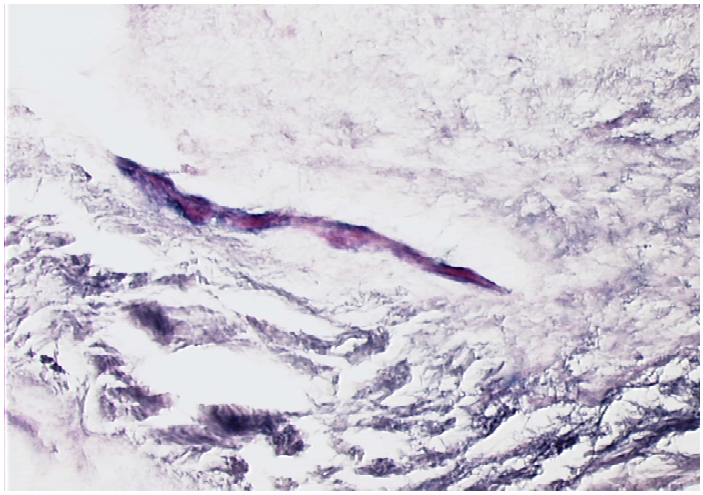

Abb. 26: Nervendarstellung mittels Goldchlorid nach de Crinis in einem Präparat des posterioren Sektors. Vergrößerung etwa x50.

Die mitgeführte Positivkontrolle des N. suprascapularis zeigt das typische Bild eines myelinisierten Nerven und seiner Hüllen in einem charakteristischen violetten Farbton (Abb. 27).

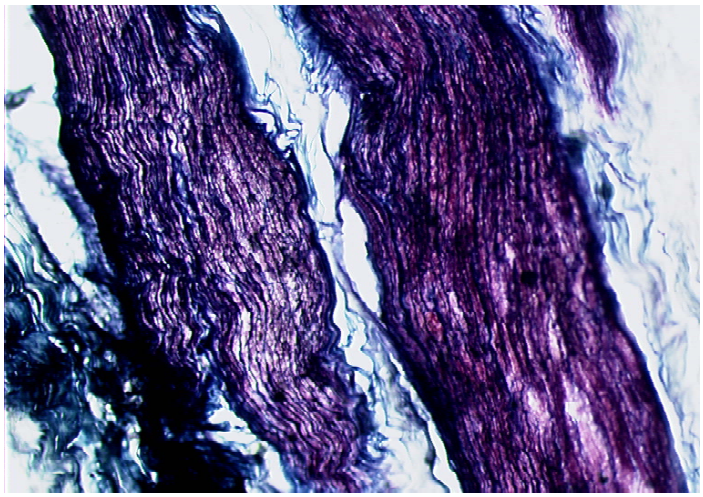

Abb. 27: N. suprascapularis, gefärbt mit Goldchlorid nach de Crinis. Vergrößerung etwa x50.

2. Klinische Follow-up Untersuchung von SLAP-Patienten

Grundsätzlich zeigen die Ergebnisse der klinischen Follow-up-Studie, dass die Mehrzahl der Patienten von der Behandlung profitierten und postoperativ eine bessere Funktion aufwiesen als während der Erkrankung.
Ein Patient entwickelte knapp zwei Monate nach Fixation mit Suretac-Ankern eine Fremdkörperreaktion mit erheblicher Synovitis. Dieser Patient konnte funktionell nicht weiter beurteilt werden und wurde daher nachträglich aus der Studienpopulation ausgeschlossen. Keiner der restlichen Patienten gab eine Verschlechterung seines Befindens und seiner Funktion durch die Therapie an.

Die Auswertung des dreiteiligen AAOS-Scores (siehe Tabelle 6) ergab für den Teil Funktion und Symptomatik einen Durchschnittswert von 16,6 Punkten präoperativ. Postoperativ sank dieser Wert für die Gesamtpopulation auf durchschnittlich 8,0 Punkte ab. Die Werte lagen in einem Bereich von 5 bis 42,5 präoperativ, bzw. 0-22,5 Punkten postoperativ. Auch für den Unterpunkt, der die Sportfähigkeit beurteilt, setzt sich dieser Trend fort. Hier lag der präoperative Mittelwert bei 69,2 Punkten und der postoperative nur noch bei 33,4 Punkten. Die Werte sind allerdings präoperativ breit gestreut zwischen 25 und 100 Punkten. Postoperativ verteilen sie sich über den gesamten Bereich von 0 bis 100 Punkten.

Betrachtet man die Angaben zur Berufsfähigkeit, so fallen zwei Dinge auf. Erstens ist die Einschränkung der Berufsfähigkeit mit im Mittel 22,5 Punkten präoperativ deutlich geringer als die der Sportfähigkeit. Zweitens zeigt sie im postoperativen Verlauf mit durchschnittlich 6,7 Punkten auch die größte Verbesserung (70%) innerhalb des gesamten Scores. Die Werte streuen über einen Bereich von 0 bis 87,5 prä- und 0 bis 56 Punkten postoperativ.

Tab. 6: Ergebnisse der AAOS-Scores für die Gesamtpopulation

	Präoperativ	**Postoperativ**
Funktion / Symptomatik *Standardabweichung*	**16,6** (5-42,5) *9,45*	**8,0** (0-22,5) *7,4*
Sportfähigkeit *Standardabweichung*	**69,2** (25-100) *18,1*	**33,4** (0-100) *33,6*
Berufsfähigkeit *Standardabweichung*	**22,5** (0-87,5) *26,2*	**6,7** (0-56) *14,5*

Auch die Auswertung des ASES-Scores spiegelt den Trend einer deutlichen funktionellen Verbesserung nach Therapie wieder. Der Durchschnittswert steigt postoperativ um über 25% von 59,8 Punkten auf 85,0 Punkte an, bei bestenfalls 100 zu erreichenden Punkten. Die Bandbreite der Werte lag vor der Therapie bei 28,3 bis 81,7 Punkten. Nach Fixierung des Labrums liegt sie zwischen 51,7 und 100 Punkten.

Die Ergebnisse des Sportfragebogens können der Tabelle 7 entnommen werden. Sie zeigen, dass auch hier in allen Untersuchungsteilen eine Verbesserung der Werte durch eine Refixation erreicht werden konnte. Allerdings belegen sie auch, dass das durchschnittliche postoperative Sportniveau immer noch unter dem, vor Eintritt der Verletzung angegebenen, liegt. Die meisten Patienten konnten nicht mehr so häufig, bzw. so lange ihrem Sport nachgehen wie vor der Verletzung, oder sie waren gezwungen, auf andere Sportarten auszuweichen. Auch das Sportlevel sank nachweislich durch die Erkrankung. Dieser Abfall ist umso deutlicher ausgeprägt, je höher das Ausgangslevel war. So konnten alle vier Profisportler nach der Erkrankung nur noch auf einem Amateur oder Freizeitlevel Sport betreiben (Tabelle 8).

Tab. 7: Ergebnisse des Sportfragebogens für die Gesamtpopulation

	Prä	Während	Post
Aktivitätsgrad (Überkopf) *Standardabweichung*	**100**	**36,4** (0-100) *30,0*	**67,9** (0-100) *34,8*
Häufigkeit Sport (pro Woche) *Standardabweichung*	**3,3** (1-6) 1,4	**1,1** (0-4) *1,1*	**2,1** (0-5) *1,4*
Dauer der Aktivität (h/d) *Standardabweichung*	**2,1** (1-5) 0,9	**0,9** (0-3) *0,9*	**1,5** (0-3) *0,9*
Schmerzen (%) *Standardabweichung*	-	**62,8** (20-100) *23,9*	**15,7** (0-70) *17,8*
Kraft (%) *Standardabweichung*	-	**60,3** (0-100) *28,5*	**85,5** (50-100) *15,5*
Ausdauer (%) *Standardabweichung*	-	**59,8** (0-100) *24,9*	**87,8** (40-100) *14,1*
Beweglichkeit (%) *Standardabweichung*	-	**62,3** (10-100) *27,5*	**90,2** (50-100) *11,5*

Tab. 8: Sportlevel vor und nach der Verletzung

Präoperativ	Postoperativ
4 Profi	3 Amateur 1 Freizeit
9 Amateur	4 Amateur 4 Freizeit 1 kein Überkopf
17 Freizeit	13 Freizeit 4 kein Überkopf

Die Länge der Rehabilitation betrug durchschnittlich 8 Monate, mit einer Spannweite von 2 bis 36 Monaten. Einschränkend muss hierbei jedoch berücksichtigt werden, dass aufgrund der großen Streuung der Follow-up-Zeit zwischen 8 und 60 Monaten bei einigen Patienten die rehabilitativen Maßnahmen zum Zeitpunkt der Untersuchung noch nicht abgeschlossen waren.

Entsprechend den Testergebnissen ist auch die Zufriedenheit mit der operativen Therapie recht deutlich ausgefallen. 86,2% der untersuchten Patientenpopulation gaben an, dass sie sich

erneut für die Operation entscheiden würden. Die vier Patienten, die sich gegen eine nochmalige Operation entscheiden würden, lagen auch im unteren Bereich des Outcomes und zeigten nur geringe oder gar keine Verbesserung gegenüber den präoperativen Untersuchungsergebnissen. Eine Verschlechterung der Symptome oder Funktion gaben sie jedoch auch nicht an.

Spaltet man die Untersuchungsergebnisse nach dem Typ der vorliegenden Läsion auf, so lässt sich die Tendenz erkennen, dass Patienten mit einer SLAP-Läsion des Typs IV nach Snyder in fast allen Kategorien einen schlechteren Ausgangswert und dafür aber ein besseres postoperatives Outcome zeigen, als Patienten mit einer Läsion vom Typ II. Allerdings ist die Gruppe der Typ-IV-Läsionen mit nur vier Patienten relativ klein. Deshalb lässt sich nur eine Tendenz erahnen. Die genauen Zahlen in den einzelnen Gruppen können der Tabelle 9 entnommen werden. Die Gruppe der Läsionen vom Typ III nach Synder besteht nur aus zwei Patienten, so dass hierüber keine validen Aussagen getroffen werden können. Die Zahlen sind jedoch der Vollständigkeit halber ebenfalls mit angegeben.

Eine genaue Auflistung der Ergebnisse und Charakteristika jedes einzelnen Patienten kann einer Tabelle entnommen werden, die im Anhang ab Seite 73 eingesehen werden kann.

Tab. 9: Ergebnisse bezogen auf die Läsionstypen

	Typ II	**Typ III**	**Typ IV**
AAOS Funktion / Symptomatik			
Präoperativ	14,4	36,3	19,8
Postoperativ	7,4	22,3	4,5
AAOS Sportfähigkeit			
Präoperativ	66,7	93,8	71,9
Postoperativ	32,8	78,5	14,0
AAOS Berufsfähigkeit			
Präoperativ	20,3	43,8	25,0
Postoperativ	4,5	19,0	14,0
ASES			
Präoperativ	61,9	53,4	50,9
Postoperativ	84,3	79,7	92,0

XII. Diskussion

Läsionen des superioren Labrums stellen zwar eine relativ seltene Verletzung in der Allgemeinbevölkerung dar [92, S. 246], allerdings nimmt die Diagnose einer Verletzung des oberen Kapsel-Band-Komplexes des Schultergelenkes besonders in der Gruppe der Sportler einen immer höheren Stellenwert ein [49, S. 924]. Vor allem die SLAP-Läsion, die zum ersten Mal von Snyder [93] 1990 beschrieben wurde, ist hierbei von Interesse. Mehrere Autoren, unter ihnen Synder [93, S. 279], Burkhard und Morgan [69, S. 562], postulierten, dass es bei einer Ablösung des superioren Labrum-Bizepssehnenankers zu einer Instabilitätssituation des Schultergelenkes kommt. Hierbei kommt unter Umständen besonders dem langen Kopf der Bizepssehne eine entscheidende Rolle zu. Warner und Mitarbeiter [112, S. 370] und Pagnani et al. [78, S. 1008f] konnten zeigen, dass Patienten mit gelöstem Ansatz der langen Bizepssehne eine signifikant höhere Translation des Humeruskopfes in anteroposteriorer sowie in superoinferiorer Richtung aufweisen, als Patienten mit intaktem Ankerbereich oder isolierter anterosuperiorer Labrumläsion. Sie schlussfolgerten, dass die lange Bizepssehne als Stabilisator des Humeruskopfes im Glenoid bei Abduktionsbewegungen dient. Diese These wird auch von Rodosky et al. [86, S. 129] bestätigt. Sie zeigten, dass die lange Bizepssehne zu einer verstärkten anterioren Stabilität bei Abduktion und Außenrotation führt und außerdem zu einer Entlastung des inferioren glenohumeralen Ligaments (IGHL) beiträgt. Daraus resultiert, dass eine SLAP-Läsion zu einer anterioren Instabilität mit Überlastung des IGHL führen kann. Burkart et al. [12, S. 61f] konnten in einer biomechanischen Untersuchung an acht Schulterpräparaten nachweisen, dass eine künstlich herbeigeführte SLAP-II-Läsion nicht nur zu einer deutlichen Zunahme der inferioren und anterioren Translation des Humeruskopfes, führt sondern auch, dass diese durch eine arthroskopische Refixation des Labrums zwar signifikant minimiert werden kann, es aber nicht zu einer vollständigen Restitution der Translation kommt.

Über den Entstehungsmechanismus der SLAP-Läsion herrscht nach wie vor Uneinigkeit. In den vergangenen Jahren wurden mehrere Thesen über die Pathogenese veröffentlicht [14] [49, S. 920][65, S. 94][93, S. 275]. Es scheint jedoch, dass grundsätzlich zwischen einem makrotraumatischen Ereignis und einer Entstehung durch multiple Mikrotraumen unterschieden werden muss.

Snyder teilte die SLAP-Läsionen entsprechend des Schweregrades der Verletzung in vier Typen ein. Besonders bezüglich des Typs I, der lediglich eine Auffaserung des superioren Labrumanteiles ohne Instabilitätszeichen beschreibt, gab es unterschiedliche Auffassungen über den Grad der Pathogenität. Während Synder in ihr noch ein operationsbedürftiges Ereignis sah [93, S. 276f], wird sie heute, nach allgemeinem Konsens, konservativ therapiert. Da Untersuchungen [57, S. 224-229] zeigten, dass Auffaserungen und kleine Risse im Labrum ein sehr häufiger Befund sind, muss postuliert werden, dass ein fließender Übergang zwischen physiologischer Degeneration und klinisch manifester Labrumpathologie besteht.
Die Typen II und IV nach Synder stellen jedoch eine eindeutige Indikation zur Operation dar, da hier durch eine Loslösung des Bizepssehnenankers die oben angesprochene Instabilitätsproblematik vorliegt. Die Therapie erfolgt arthroskopisch durch eine Refixation des superioren Labrums, am Besten mit Fadenankern [22, S. 444f][49, S. 923][69, S. 556][94, S. 51f].

Auch die Diagnostik der SLAP-Läsion hat sich in den letzten Jahren deutlich gewandelt. Heute kommt der klinischen Untersuchung und der bildgebenden Diagnostik mittels MR-Arthrographie die größte Bedeutung zu. Hiermit lassen sich bis zu 98% aller Labrumpathologien diagnostizieren [8, S. 269][19, S. 28-30][20, S. 1232] [79, S. 647].

Hauptproblematik für den Patienten, der an einer SLAP-Läsion leidet und der häufig jung und sportlich aktiv ist, ist jedoch weniger eine Instabilität, sondern primär Schmerzen im Schultergelenk. Diese nehmen bei Überkopfbewegungen noch zu.

Ziel dieser Studie war es nun, in einem ersten experimentellen Teil eine Ursache für die exquisite Schmerzsituation dieser Patienten zu finden.
Viele Untersuchungen der Schultergelenkkapsel und der Ligamenta glenohumeralia [29][89] [114, S. 332-341][119] zeigten, dass das Gelenk reich innerviert ist. Hierbei stammen die Gelenkäste vorwiegend aus dem N. axillaris und dem N. suprascapularis.
Histologische Studien belegen, dass das Labrum glenoidale hauptsächlich aus kollagenem Fasergewebe aufgebaut ist [82, S. 10], welches medial über eine fibrokartilaginäre Übergangszone in den Gelenkknorpel übergeht [39, S. 11f][59, S. 601][71, S. 913-927] und lateral einen fließenden Übergang zum fibrösen Bindegewebe der Kapsel zeigt [72, S. 137].

In dieser Studie wurden Labrum- und Bizepssehnenankerpräparate ohne Hinweis auf das Vorliegen einer SLAP-Läsion immunhistologisch untersucht. Verwendet wurde RT97, ein Marker gegen humanes Neurofilament, als primärer Antikörper. Der Nachweis der Antikörperbindung erfolgte mittels eines Avidin-Biotin-Peroxidase Komplexes (ABC). Hsu und Mitarbeiter [45, S. 578f] konnten in einer Vergleichsstudie zeigen, dass diese ABC-Methode gegenüber dem Einsatz einer Peroxidase-Antiperoxidase Methode (PAP) eine höhere Sensitivität aufweist und damit überlegen ist.

In den histologischen Beobachtungen konnte der mehrschichtige Aufbau des Labrums aus einem faserigen Bindegewebe mit fließendem Übergang in hyalinen Gelenkknorpel auf der einen Seite und in synoviales Kapselgewebe auf der anderen Seite bestätigt werden.
Die Ergebnisse zeigen, dass ein positiver Nervennachweis in nahezu allen Proben gelang. Die Lokalisation der Nervenfasern liegt im Bereich der äußeren Capsula fibrosa. Der Nachweis von nervalem Gewebe innerhalb des kollagenfaserigen Labrumgewebes selbst oder innerhalb des faserigen Bizepsankergewebes gelang nicht. Auch im Bereich der fibrokartilaginären Übergangszone wurden keine Nervenfasern gefunden.

Weitere Labrumpräparate wurden mit einer Goldchloridfärbung nach de Crinis gefärbt. Färbungen unter Verwendung von Metallionen gehören mit zu den ältesten bekannten Färbemethoden zur Darstellung von Nervengewebe. Die Qualität der Anfärbung variiert sehr stark, je nach dem verwendeten Gewebe. Deshalb wurden in der Vergangenheit verschiedene Modifikationen entwickelt, um die Goldchloridfärbung der zu untersuchenden Gewebeart anzupassen [123,124]. Boyd [11, S. 228] zeigte, dass die erfolgreiche Imprägnation von Nervengewebe mit Goldchlorid vor allem von einer adäquaten Penetration der Goldchloridlösung in das Gewebe abhängt.
Die Nachteile der Goldchloridfärbemethoden liegen in einer höheren Anzahl an nichtspezifischen Reaktionen, da auch andere Gewebe wie Retikulin und Kollagen mit angefärbt werden. Hashimoto [38, S. 280] wies in einem Vergleich zwischen immunhistologischen und Goldchloridfärbungen nach, dass letztere zum Nachweis von peripherem Nervengewebe deutlich unterlegen ist. Mit Goldchlorid konnten weniger Nervenfasern dargestellt werden, bei mehr unspezifischen Reaktionen. Daraus resultierte eine insgesamt schlechtere Beurteilbarkeit.

Diese Limitierungen ergaben sich auch in der hier vorliegenden Studie. Die Resultate zeigen, dass ein eindeutiger Nervennachweis wegen der hohen Hintergrundfärbung nicht möglich war. Allerdings konnten perivaskulär Strukturen morphologisch als Nerven identifiziert werden. Die Lokalisation entspricht, wie bei der Immunhistologie, der der peripheren Kapselregion.
Hiermit stehen die Ergebnisse in Gegensatz zu den Resultaten einiger anderer Untersucher. Steiner et al. [96, S. 21] beschrieben 1990, den Nachweis von mehreren Nerven und Gefäßen innerhalb der bindegewebigen Grundsubstanz des Labrums. Vangsness und seine Mitarbeiter [106, S. 181] konnten innerhalb des Labrums zwar keine Mechanorezeptoren finden, allerdings gelang ihnen der Nachweis von wenigen freien Nervenendigungen in der peripheren Hälfte des labralen Gewebes. Auch Guanche et al. [35, S. 616f] gelang der Nachweis von freien Nervenendigungen im labralen Gewebe und in der langen Bizepssehne. Tarumoto [100, S. 524f] beschrieb dünne, vermutlich nozizeptive Fasern im Parenchym und am Rand des Labrums, allerdings sehr wenige.

Eine mögliche Ursache für die Diskrepanz zwischen den Ergebnissen der hier vorliegenden Studie und den anderen genannten Arbeiten könnte der histologische Aufbau des Labrums bieten. Da das Labrum keine autonome Struktur darstellt, sondern einen fließenden Übergang zwischen Kapsel und Gelenkknorpel besitzt, ist eine klare Unterscheidung zwischen anatomischem und funktionellem Labrum als außerordentlich schwierig zu treffen. Die meisten Studien, die den Nachweis von Nervenfasern innerhalb des labralen Gewebes beschrieben haben, lokalisierten diese Fasern im peripheren Bereich, der direkt in die Kapsel übergeht. Es besteht somit durchaus eine hohe Wahrscheinlichkeit, dass das nervenführende Gewebe nicht dem eigentlichen Labrum angehört, sondern vielmehr den Übergang in das kapsuläre Gewebe bzw. die Kapsel selbst darstellt.

Diese Studie unterliegt jedoch einigen Limitierungen. Erstens wurden immunhistologische Färbungen nur mit einem Antikörper gegen humanes Neurofilament durchgeführt. Dadurch ist zwar der Nachweis von Nervenfasern möglich, allerdings kann keine Aussage über die Qualität der nachgewiesenen Fasern gemacht werden. Somit kann nicht beurteilt werden, ob die gefundenen Nervenfasern nozizeptiver Natur sind oder nicht. Zweitens wurden lediglich Gewebeproben von Spendern verwendet, bei denen sich kein Hinweis auf das Vorliegen einer

SLAP-Läsion fand. Dadurch lassen sich auch keine Aussagen über mögliche Veränderungen durch die Läsion treffen.
Tarumoto [100, S. 524f] dagegen konnte den Nachweis von propriozeptiven und nozizeptiven Fasern im kapsulären Gewebe führen. Er stellte auch die These auf, dass die reichlich vorhandenen Schmerzfasern der posterioren Kapsel für die pathophysiologische Transmission von Schmerz um das Schultergelenk verantwortlich sind [100, S. 527]. Daraus und aus den Erkenntnissen dieser Arbeit lässt sich die Vermutung aufstellen, dass die deutliche Schmerzwahrnehmung bei Patienten mit SLAP-Läsion über diese nozizeptiven Fasern der Kapsel erfolgt. Vermutlich kommt es durch die Loslösung des Labrum-Bizepssehnen-Komplexes zu einem Reiz auf die umgebende Kapsel und damit zu einem Anstieg von Neuromodulatoren im Gewebe und der Auslösung von Schmerzen.
Gotoh et al. [32, S. 619f] beschrieben einen ähnlichen Zusammenhang bei Patienten mit Rotatorenmanschettenrupturen und begleitender Bursitis. Sie zeigten mittels immunhistologischer Methodik, dass bei diesen Patienten signifikant mehr Substanz P im Gewebe der subakromialen Bursa nachgewiesen werden konnte als in der gesunden Kontrollgruppe. Außerdem fanden sich bei Patienten mit einer Partialruptur deutlich mehr positive Nervenfasern als bei Vorliegen einer Totalruptur. Dieser Sachverhalt spiegelt die klinischen Erkenntnisse zur Schmerzwahrnehmung durch eine visuelle Analogskala wieder.

Die in der Gelenkkapsel vorhandenen propriozeptiven Rezeptoren besitzen, wie mehrere Studien belegen, einen wichtigen Einfluss auf die Stabilität des Schultergelenkes. Jerosch [52, S. 81] konnte belegen, dass die Translation des Humeruskopfes in anteroposteriorer und inferiorer Richtung signifikant zunimmt, wenn die propriozeptiven Fähigkeiten der Gelenkkapsel durch ein Lokalanästhetikum wie Lidocain ausgeschaltet werden. Er postulierte, dass es bei Patienten mit einem labralen Detachment durch die fehlende kapsuläre Anspannung zu einer Instabilität kommen kann. Auch Blasier und Mitarbeiter [9, S. 50] konnten nachweisen, dass Patienten mit erhöhter Laxizität im Schultergelenk eine signifikant geringere propriozeptive Sensitivität aufweisen. Die Propriozeption wird dementsprechend auch durch Verletzungen und Abnormitäten erniedrigt oder unterbrochen, und das Ziel der operativen oder rehabilitativen Therapie sollte die Wiederherstellung der propriozeptiven Wahrnehmung darstellen [63, S. 130, 132]. Aufgrund dieser Erkenntnisse vermuten die Autoren, dass zum Beispiel bei Patienten mit einer anteroinferioren Instabilität durch eine Kapselraffung oder eine

kapsulolabrale Rekonstruktion die propriozeptiven Fähigkeiten wieder hergestellt werden können [9, S. 50][63, S. 134].
Man kann vermuten, dass die Propriozeption der Kapsel auch für ein Instabilitätsgefühl oder eine objektiv zu beobachtende Instabilität des Schultergelenkes bei Patienten mit einer SLAP-Läsion eine Rolle spielt. Da man, wie oben beschrieben, annehmen muss, dass die Übermittlung der sensiblen Reize bei einer Verletzung des superioren Labrum-Kapsel-Komplexes über die Nervenfasern der Gelenkkapsel erfolgt, könnte dementsprechend eine Loslösung des Labrums zu einer verminderten Propriozeption führen, mit der Folge einer Instabilität. Durch Refixation des gelösten Labrums könnte dementsprechend die propriozeptive Sensitivität wiederhergestellt werden und zur Stabilisierung des Gelenkes beitragen.

Im klinischen Teil dieser Arbeit wurde das Outcome von 31 Schultern bei 30 Patienten untersucht, die sich einer arthroskopischen Refixation des superioren Labrums mittels resorbierbaren Tacks bzw. Fadenankern, bei Vorliegen einer SLAP-II, -III, oder –IV Läsion unterzogen hatten.
Ein Patient konnte wegen einer Fremdkörperreaktion auf die verwendeten Anker nicht weiter beurteilt werden. Aber die restlichen 29 Patienten zeigten durchwegs gute bis sehr gute Resultate. Keiner der Patienten gab in den verwendeten Selbstevaluationsbögen, ASES-Score und AAOS-Score, eine Verschlechterung der Symptomatik durch den operativen Eingriff an. Der durchschnittliche Wert des ASES-Scores liegt bei 85,0 Punkten (SD, 14,4). Damit decken sich die hier erhobenen Ergebnisse mit denen von O'Brien et al. [73, S. 375f]. Sie fanden in ihrer Studienpopulation von 31 Patienten mit SLAP-II-Läsion einen Durchschnittwert des ASES-Scores von 87,2 (SD, 16,7). Auch die Resultate von Field [28, S. 786] zeigten, dass der ASES-Score bei allen Patienten postoperativ besser war als vor dem Eingriff.

Besonders im Bereich der Schmerzreduktion lassen sich die Erfolge der Operation darstellen. Während das Schmerzniveau präoperativ bei durchschnittlich 62,8% lag, wurde es nach der Operation im Mittel von den Patienten mit nur noch 15,7% angegeben. Auch in dieser Kategorie decken sich die Resultate mit denen anderer Studien [28, S. 786f][33, S. 492f].

Die Untersuchung der Sportfähigkeit zeigte, dass immerhin 16 der 29 Patienten (55%) ihren Sport auf dem gleichen Level wie vor der Verletzung betreiben können. Allerdings konnte keiner der vier Profisportler diesem Beruf weiter nachgehen und die Dauer der sportlichen Aktivität wurde von den meisten Patienten als etwas geringer angegeben. Fünf Patienten (17%) waren zum Zeitpunkt der Follow-up Untersuchung sportlich inaktiv. Diese Ergebnisse liegen ebenfalls im Bereich derer von O'Brien [73, S. 376].
Abschließend kann gesagt werden, dass die Refixation des superioren Labrum-Bizepssehnen-Komplexes durch arthroskopisch eingebrachte Anker das funktionelle und symptomatische Outcome von Patienten mit einer SLAP-Läsion deutlich verbessert und zu guten bis exzellenten Langzeitergebnissen führt. Ein Großteil der Patienten ist nach Abschluss der Rehabilitation wieder in der Lage, Sport auf dem gleichen oder einem etwas geringeren Niveau, wie vor Eintritt der Verletzung, zu betreiben. Diesen Sachverhalt spiegelt auch die hohe Zufriedenheit mit der Operation von über 86% wieder.

Allerdings ist diese Studie der Limitierung unterworfen, dass die Patientenzahlen der Typ-III- und Typ-IV-Läsionen nach Snyder relativ gering sind. Dadurch lassen sich die Ergebnisse der einzelnen SLAP-Typen nur bedingt miteinander vergleichen.

XIII. Zusammenfassung:

Das Schultergelenk bietet von allen Gelenken des menschlichen Körpers den größten Bewegungsumfang. Daraus folgt aber auch, dass es besonders anfällig ist für Verletzungen aller Art. Hierbei spielen Erkrankungen der gelenkführenden Weichteile eine große Rolle.
1990 kreierte Snyder [93] den Terminus SLAP-Läsion (Superior Labrum Anterior and Posterior lesion) und bezeichnete damit eine Verletzung des superioren Labrum-Bizepssehnenkomplexes. Das Ausmaß der Läsion kann von einer einfachen Auffaserung des superioren Labrums, bei intaktem Bizepssehnenanker (Typ I), über eine Loslösung des Ankerbereiches und einer damit einhergehenden Instabilität (Typ II) bis hin zu einem Korbhenkelriss im Labrum (III) evtl. auch mit Ausdehnung in die Bizepssehne (IV) reichen.
Als Ursache der Verletzung, welche häufig bei jungen Sportlern zu finden ist, gelten zwei prinzipielle Mechanismen. Entweder liegt ein singuläres Makrotrauma als Zug- oder Sturzverletzung vor, oder eine Reihe multipler Mikrotraumen, als Folge einer chronischen Schädigung des Labrumgewebes durch rezidivierende Wurfbewegungen.
Klinisch dominieren Schmerzen im Schultergelenk, die bei Überkopfbewegungen noch deutlich zunehmen. Des Weiteren finden sich aber auch Instabilitätssymptomatiken und mechanische Komplikationen.
Die Diagnostik erfolgt primär klinisch und mittels der Magnetresonanztomographie unter intraartikulärer Kontrastmittelgabe (MR-Arthrographie). Die endgültige diagnostische Sicherheit kann jedoch nur arthroskopisch gegeben werden.
Auch die Therapie erfolgt arthroskopisch. Sie ist abhängig von dem Typ der vorliegenden Läsion. Während bei Typ III-Läsionen nur eine Debridement des Korbhenkels notwenig ist, wird der instabile Labrum-Bizepssehnenkomplex bei Typ II und IV Läsionen mittels Fadenankern wieder am Glenoid refixiert. Typ I-Läsionen werden rein konservativ therapiert.
Histologisch weist das Labrum eine kollagenfaserige Struktur auf. Die Verlaufsrichtung der Fasern wechselt in verschiedenen Schichten. Zum Glenoid zu geht das Fasergewebe über eine fibrokartilaginäre Übergangszone in den hyalinen Gelenkknorpel der Pfanne über. Peripher besteht ein fließender Übergang vom faserigen Labrumgewebe in das lockere, synoviale Gewebe der Gelenkkapsel.

Die Nervenversorgung des Schultergelenkes wird vorwiegend über den N. axillaris und den N. suprascapularis sichergestellt. Innerhalb der Schultergelenkkapsel besteht eine gute Versorgung mit sensiblen und nozizeptiven Nervenfasern und eine Anzahl an verschiedenen Mechanorezeptoren.

In dieser Studie sollte ein möglicherweise vorhandenes nervöses Gewebe im Labrum dargestellt werden. Mittels immunhistologischer Färbemethoden und einem Antikörper gegen humanes Neurofilament (RT97) und einer Goldchloridfärbung nach de Crinis wurden zehn menschliche Labrumpräparate untersucht. Es fanden sich mit keiner der beiden Methoden Nervenfasern im Fasergewebe des anatomischen Labrums oder in der angrenzenden Bizepssehne. Allerdings konnten Nerven im äußeren Bereich der fibrösen Kapsel nachgewiesen werden. Die subsynoviale Zone war frei von Nervengewebe.

Es wird vermutet, dass die deutliche Schmerzsymptomatik bei Patienten mit einer SLAP-Läsion über diese Nerven der Gelenkkapsel übertragen wird. Unter Umständen führt die Läsion zu einem Reiz auf kapsuläres Gewebe und damit zu einer Aktivierung der nozizeptiven Fasern. Eventuell wirken die Nerven der Kapsel über eine verminderte Propriozeption auch bei der Entstehung der Instabilitätssymptomatik der SLAP-Läsion mit.

Der zweite Teil dieser Studie sollte das Outcome von Patienten nach arthroskopischer Labrumrefixation mittels resorbierbaren Tacks oder Fadenankern untersuchen. 30 Patienten mit einer SLAP-II, -III oder –IV Läsion wurden, nach einem durchschnittlichen Follow-up von 30,8 Monaten mit dem ASES-Score und dem AAOS-Score bewertet. Zusätzlich erfolgte eine Befragung über die Sportfähigkeit und –gewohnheiten prä- und postoperativ.

Die Ergebnisse zeigen, dass fast alle Patienten eine bessere Funktionalität nach der Behandlung aufwiesen. Ein Patient musste wegen einer Fremdkörperreaktion nachträglich ausgeschlossen werden. Besonders in der Schmerzreduktion ergaben sich exzellente postoperative Resultate. Die Mehrzahl der Patienten war auch wieder in der Lage, Sport auf dem gleichen Niveau zu betreiben wie vor der Verletzung. Somit stellt die arthroskopische Refixation des Labrum-Bizepssehnenkomplexes eine gute Methode zur Therapie einer SLAP-Läsion dar. Dies spiegelt sich auch in einer hohen Zufriedenheit mit der Operation von über 86% wider.

XIV. Literaturverzeichnis

1. Altcheck, D.W., Warren, R.F., Wickiewicz, T.L., Oritz, G.
Arthroscopic labral debridment: A three year follow-up study.
Am J Sport Med, 20 (1992) 702-705

2. Anderton, B.H., Breinburg, D., Downes, M.J., Green, P.J., Tomlinson, B.E., Ulrich, J., Wood, J.N., Kahn, J.
Monoclonal antibodies show that neurofibrillary tangles and neurofilaments share antigenic determinants.
Nature, 298 (1982) 84-86

3. Andrews, J.R., William, G.C. Jr., McLeod, W.D.
Glenoid labrum tears related to the long head of the biceps.
Am J Sport Med, 13 (1985) 337-341

4. Aszmann, O.C., Dellon, A.L., Birely, B.T., McFarland, E.G.
Innervation of the human shoulder joint and its implications for surgery
Clin Orthop, 330 (1996) 202-207

5. Barrack R.L., Skinner, L.P.
Knee joint proprioception revisted.
Journal of Sport Rehabilitation, 3 (1994) 18-42

6. Barthel, T., König, U., Gohlke, K.
Anatomie des antero-superioren Labrum-Kapsel-Komplexes
Z Orthop, 136 (1998) A141-A142

7. Beltran, J., Bencardino, J., Mellado, J., Rosenberg, Z.S., Irish, R.D.
MR Arthrography of the shoulder: variants and pitfalls.
RadioGraphics, 17 (1997) 1403-1412

8. Bencardino, J.T., Beltran, J., Rosenberg, Z.S., Rokito, A., Schahmann, S., Mota, J., Mellado, J.M., Zuckerman, J., Cuomo, F., Rose, D.
Superior labrum anterior posterior lesions: Diagnosis with MR Arthrography of the shoulder
Radiology, 214 (2000) 267-271

9. Blasier, R.B., Carpenter, J.E., Huston, L.J.
Shoulder proprioception.
Effect of joint laxity, joint position, and direction of motion.
Orthop Rev, 23 (1994) 45-50

10. Berg, E.E., Ciullo, J.V.
A clinical test for superior glenoid labral or 'SLAP' lesions.
Clin J Sport Med, 8 (1998) 121-123

11. Boyd. I.A.
Uniform staining of nerve endings in skeletal muscle with gold chloride.
Stain Technol, 37 (1962) 225-230

12. Burkart, A., Debski, R.E., Musahl, V., McMahon, P.J.
Glenohumeral translations are only partially restored after repair of a simulated type II superior labral lesion.
Am J Sports Med, 31 (2003) 56-63

13. Burkart, A., Imhoff, A.B., Roscher, E.
Foreign-body reaction to the bioabsorbable Suretac device.
Arthroscopy, 16 (2000) 91-95

14. Burkhart, S.S., Morgan, C.D.
The peel back mechanism: Its role in producing and extending posterior type II SLAP lesions and its effect on SLAP repair rehabilitation.
Arthroscopy, 14 (1998) 637-640

15. Burkhart, S.S., Fox, L.D.
Case report: Athroscopic repair of a type IV SLAP lesion- The red-on-white lesion as a component of anterior Instability.
Arthroscopy, 9 (1993) 488-492

16. Braus, H.
„Anatomie des Menschen: Ein Lehrbuch für Studierende und Ärzte“
Band I.: Bewegungsapparat
Spezielle Bewegungsapparate der oberen Extremität: Schulter
Springer Verlag, Berlin-Göttingen-Heidelberg, 1954, 3. Auflage, 203-269

17. Cartland, P.J., Crues, J.V. III, Stauffer, A., Nottage, W., Ryu, R.K.N.
MR Imaging of the evalution of SLAP injuries of the shoulder:
Findings in 10 patients.
AJR, 195 (1992) 787-792

18. Chan, K.K., Muldoon, A.K., Yeh, L., Boutin, R., Pedowitz, R., Skaf, A., Trudell, D.J., Resnik, D.
Superior labral anteroposterior lesions: MR Arthography with arm traction.
AJR, 173 (1999) 1117-1122

19. Chandnani, V.P., Gagliardi, J.A., Murnane, T.G., Bradley, Y.C., DeBerardino, T.A., Spaeth, J., Hansen, M.F.
Glenohumeral ligaments and shoulder capsular mechanism: Evaluation with MR Arthrography.
Radiology, 196 (1995) 27-32

20. Chandnani, V.P., Yeager, T.D., DeBerardino, T., Christensen, K., Gagliardi, J.A., Heitz, D.R., Baird, D.E., Hansen, M.F.,
Glenoid labral tears: Prospective evaluation with MR Imaging, MR Arthrography, and CT Arthrography.
AJR, 161 (1993) 1229-1235

21. Connell, D.A., Potter, H.G., Wickiewicz, T.L., Altcheck, D.W. Warren, R.F.
Noncontrast Magnetic Resonance Imaging of superior labral lesions.
Am J Sports Med, 27 (1999) 208-213

22. Conway, J.E.
Arthroscopic repair of partial-thickness rotator cuff tears and SLAP lesions in professional baseball players.
Orthop Clin North Am, 32 (2001) 443-456

23. Cooper, D.E., Arnoczky, S.P., O'Brien, S.J., Warren, R.F., DiCarlo, E., Allen, A.A.
Anatomy, histology, and vascularity of the glenoid labrum.
J Bone and Joint Surg, 74-A (1992) 46-52

24. Cordasco, F.A., Steinmann, S., Flatow, E.L., Bigliani, L.U.
Arthroscopic treatment of glenoid labral tears.
Am J Sports Med, 21 (1993) 425-431

25. Cvitanic, O., Tirman, P.F.J., Feller, J.F., Bost, F.W., Minter, J., Carroll, K.W.
Using abduction and external rotation of the shoulder to increase the sensitivity of MR Arthrography in revealing tears of the anterior glenoid labrum.
AJR, 169 (1997) 837-844

26. DePalma, A.F., Callery, G., Bennett, G.A.
Shoulder joint: variational anatomy and degenerative lesions of the shoulder joint
AAOS Instructional Course Lectures, 6 (1949) 255-281

27. Fleega, B.A.
Overlap endoscopic SLAP lesion repair.
Arthroscopy, 15 (1999) 796-798

28. Field, L. D., Savoie, F.H. III
Athroscopic suture repair of superior labral detachment lesions of the shoulder.
Am J Sports Med, 21 (1993) 783-790

29. Gardner, E.
The innervation of the shoulder joint.
Anat Rec, 102 (1948) 1-18

30. Gibbins, L., Furness, J.B., Costa, M., MacIntyre, I., Hillyard, C.J., Girgis, S.
Co-localization of calcitonin gene-related peptide-like immunoreactivity with substance P in cutaneous, vascular and visceral sensory neurons of guinea pigs.
Neurosci Lett, 57 (1985) 125-130

31. Glasgow, S.G., Bruce, R.A., Yacobucci, G.N., Torg, J.S.
Arthroscopic resection of glenoid labral tears in the athlete: A report of 29 cases.
Arthroscopy, 8 (1992) 48-54

32. Gotoh, M., Hamada, K., Yamakawa, H., Inoue, A., Fukuda, H.
Increased substance P in subacromial bursa and shoulder pain in rotator cuff diseases.
J Orthop Res, 16 (1998) 618-621

33. Grauer, J.D., Paulos, L.E., Smutz, P.
Biceps tendon and superior labral injuries.
Arthroscopy, (1992) 488-497

34. Grigorian, M., Genant, H.K., Tirman, P.F.J.
Magnetic Resonance Imaging of the glenoid labrum.
Semin Roentgenol, 35 (2000) 277-285

35. Guanche, C.A., Noble, M.S.,Wink, C.S.
Periarticular neural elements in the shoulder joint.
Orthopedics, 22 (1999) 615-617

36. Habermeyer, P., Brunner, U., Wiedemann, E., Wilhelm, K.
Kompressionssyndrome an der Schulter und deren Differentialdiagnose
Orthopäde, 16 (1987) 448-457

37. Handelberg, F., Willems, S., Shahabpour, M., Huskin, J.P., Kuta, J.
SLAP lesions: A retrospective multicenter study.
Arthroscopy, 14 (1998) 856-862

38. Hashimoto, T., Hamada, T., Sasaguri, Y., Suzuki, K.
Immunohistochemical approach for the investigation of nerve distribution in the shoulder joint capsule.
Clin Orthop, 305 (1994) 273-282

39. Hertz, H., Weinstabl, R.
Struktur und Gefäßversorgung des Limbus glenoidalis.
Hefte zur Unfallheilkunde, 186 (1987) 11-14

40. Higgins, L.D., Warner J.P.
Superior labral lesions.
Clin Orthop, 390 (2001) 73-82

41. Hirasawa, Y., Ide, C., Tokioka, T.
Osteoarthritis of the knee: Pain factors and innervation of joint capsule and synovium.
J Jpn Orthop Assoc, 68 (1994) 2-3

42. Hodler, J., Brahme-Kursunoglu, S., Flannigan, B., Snyder, S.J., Karzel, R.P., Resnik, D.
Injuries of the superior portion of the glenoid labrum involving the insertion of the biceps tendon: MR Imaging findings in nine cases.
AJR, 159 (1992) 565-568

43. Holovacs, T.F., Osbahr, D.C., Singh, H., Kirkendall, D.T., Speer, K.P.
The sensitivity and specificity of the physical examination to detect glenoid labrum tears.
vorgetragen auf dem 67th Annual Meeting der American Academy of Orthopaedic Surgeons, Orlando, 15.-19. März 2000
verfügbar: http://www.aaos.org/wordhtml/anmt2000/sciprog/208.htm (03.06.2003)

44. Howell, S.M., Galinat, B.J.
The glenoid-labrum socket.
Clin Orthop, 243 (1989) 122-125

45. Hsu, Su-Ming., Raine, L., Fanger, H.
Use of Avidin-Biotin-Peroxidase Complex (ABC) in imunoperoxidase techniques: A comparison between ABC and Unlabeled Antibody (PAP) Procedures.
J Histochem Cytochem, 29 (1981) 577-580

46. Huber, W., Putz, R.V.
Periarticular fiber system of the shoulder joint.
Arthroscopy, 13 (1997) 680-691

47. Hunter, J.C., Blatz, D.J., Escobedo, E.M.
SLAP lesions of the glenoid labrum: CT Arthrographic and Arthroscopic correlation.
Radiology 184 (1992) 513-518

48. Ide, K., Shirai, Y., Ito, H., Ito, H.
Sensory nerve supply in the human subacromial bursa.
J Shoulder Elbow Surg, 5, (1996) 371-382

49. Immhoff, A.B., Agneskirchner, J.D., König, U., Temme, C., Öttl, G., McFarland, E.G.
Obere Labrumpathologie beim Sportler.
Orthopäde, 29 (2000) 917-927

50. Jansen, T., Thorns, C., Oestern, H.-J.
Anatomie des Schultergelenkes
Zentralbl Chir, 126 (2001) 168-176

51. Jee, W., McCauley, T.R., Katz, L.D., Matheny, J.M., Ruwe, P.A., Daigneault, J.P.
Superior labral anterior posterior (SLAP) lesions of the glenoid labrum: Reliability and accuracy of MR Arthrography for diagnosis.
Radiology, 218 (2001) 127-132

52. Jerosch, J., Castro, W.H.M., Halm, H., Drescher, H.
Does the glenohumeral joint capsule have proprioceptive capability?
Knee Surg Sports Traumatol Arthroscopy, 1 (1993) 80-84

53. Jobe, C.M.
Posterior superior glenoid impingement: Expanded spectrum.
Arthroscopy, 11 (1995) 530-536

54. Jobe, C.M.
Superior glenoid impingement: Current concepts.
Clin Orthop, 330 (1996) 98-107

55. Junqueira, L.C., Carneiro, J.
Histologie: Zytologie, Histologie und mikroskopische Anatomie des Menschen unter Berücksichtigung der Histophysiologie.
Nervengewebe / Sinnesorgane
Springer, Berlin-Heidelberg-New York, 1996, 3. Auflage, 242-282 / 645-692

56. Kibler, W.B.
Specificity and snsitivity of the anterior slide test in throwing athletes with superior glenoid labral tears.
Arthroscopy, 11 (1995) 296-300

57. Kohn, D.
The clinical relevance of glenoid labrum lesions.
Arthroscopy, 3 (1987) 223-230

58. Konttinen, Y.T., Santavirta, S., Paavolainen, P., Antti-Poika, I., Tiainen, T., Nordström, Hukkanen, M.
Immunoreactive neuropeptide nerves in ligamentous tissue in chronic shoulder pain.
Arch Orthop Trauma Surg, 111 (1992) 341-344

59. Kreitner, K.-F., Botchen, K., Rude, J., Bittinger, F., Krummenauer, F., Thelen, M.
Superior labrum and labral-bicipital complex: MR Imagimg with pathologic-anatomic and histologic correlation.
AJR, 70 (1998) 599-606

60. LaBan, M., Gurin, T.L., Maltese, J.T.
Slip of the lip- Tears of the superior glenoid labrum-anterior to posterior (SLAP) syndrome: A report of four cases
Am J Phys Med Rehabil, 74 (1995) 448-452

61. Lee, Y., Takami, L.Y., Kawai, Y., Girgis, S., Hillyard, C.J., MacIntyre, I., Emson, P.C., Tohyama, M.
Distribution of calcitonin gene-related peptide in the rat peripheral nervous system with reference to its coexistence with substance P.
Neuroscience, 15 (1985) 1227-1237

62. Lembeck, F., Donnerer, J., Colpaert, F.C.
Increase of substance P in primary afferent nerves during chronic pain.
Neuropeptides, 1 (1981) 175-180

63. Lephart, S.M., Pincivero, D.M., Giraldo, J.L., Fu, F.H.
The role of proprioception in the management and rehabilitation of athletic injuries.
Am J Sports Med, 25 (1997) 130-137

64. Loredo, R., Longo, C., Salonen, D., Yu, J., Haghighi, P., Trudell, D., Clopton, P., Resnik, D.
Glenoid Labrum: MR Imaging with histologic corellation.
Radiology, 196 (1995) 33-41

65. Maffet, M.W., Gartsman, G.M., Moseley, B.
Superior labrum-biceps tendon complex lesions of the shoulder.
Am J Sports Med, 23 (1995) 93-98

66. Mason, R.T., Peterfreund, R.A., Sawchenko, P.E., Corrigan, A.Z., Rivier, J.E., Vale, W.W.
Release of the predicted calcitonin gene-related peptide from cultured rat trigeminal ganglion cells.
Nature, 308 (1984) 653-655

67. McCauley, T.R., Pope, C.F., Jokl, P.
Normal and abnormal glenoid labrum: Assessment with Multiplanar Gradient-Echo MR Imaging.
Radiology, 183 (1992) 35-37

68. Monu, J.U.V., Pope, T.L. Jr., Chabon, S.J., Vanarthos, W.J.
MR diagnosis of superior labral anterior posterior (SLAP) injuries of the glenoid labrum: Value of routine imaging without intraarticular injection of contrast material.
AJR, 163 (1994) 1425-1429

69. Morgan, C.D., Burkhart, S.S., Palmeri, M., Gillespie, M.
Type II SLAP lesions: three subtypes and their relationsships to superior instability and rotator cuff tears.
Arthroscopy, 14 (1998) 553-565

70. Morisawa, Y.
Morphological study of mechanoreceptors on the coracoacromial ligament.
J Orthop Sci, 3 (1998)102-110

71. Moseley, H.F., Overgaard, B.
The anterior capsular mechanism in recurrent anterior dislocation of the shoulder.
J Bone Joint Surg, 44-B (1962) 913-927

72. Nishida, K., Hashizume, H., Toda K., Inoue, H..
Histologic and scanning electron microscopic study of the glenoid labrum.
J Shoulder Elbow Surg, 5 (1996) 132-138

73. O'Brien, S.J., Allen, A.A., Coleman, S.H., Drakus, M.C.
The trans-rotator cuff approach to SLAP lesions: Technical aspects for repair and clinical follow-up of 31 patients at a minimum of 2 years.
Arthroscopy, 18 (2002) 372-377

74. O'Brien, S.J., Arnoczky, S.P., Warren, R.F., Rozbruch, S.R.
Developmental anatomy of the shoulder and anatomy of the glenohumeral joint in "The Shoulder",
Rockwood, Jr., C.A., Matsen III., F.A. (Hrsg.)
W.B. Saunders Company, Philadelphia, 1990, 2. Auflage, 1-33

75. O'Brien, S.J., Pagnani, M.J., Fealy, S., McGlynn, S.R., Wilson, J.B.
The active compression test: A new and effective test for diagnosing labral tears and acromioclavicular joint abnormality.
Am J Sports Med, 26 (1998) 610-613

76. Ogilvie-Harris, D.J., Wiley, A.M.
Arthroscopic surgery of the shoulder: A general appraisal.
J Bone Joint Surg, 68-B (1986) 201-207

77. Oku, R., Satoh, M., Fujii, N., Otaka, A., Yajima, H., Takagi, H.
Calcitonin gene-related peptide promotes mechanical nociception by potentiating release of substance P from the spinal dorsal horn in rats.
Brain Res, 403 (1987) 350-354

78. Pagnani, M.J., Deng, X.-H, Warren, R.F., Torzilli, P.A., Altcheck, D.W.
Effect of lesions of the superior portion of the glenoid labrum on glenohumeral translation.
J Bone Joint Surg, 77-A (1995) 1003-1010

79. Palmer, W.E., Brown, J.H., Rosenthal, D.I.
Labral-ligamentous complex of the shoulder: Evaluation with MR Arthrography.
Radiology, 190 (1994) 645-651

80. Prescher, A.
Anatomical basics, variations, and degenerative changes of the shoulder joint and shoulder girdle.
EJR, 35 (2000) 88-102

81. Prodromos, C.C., Ferry, J.A., Schiller, A.L., Zarins, B.
Histological studies of the glenoid labrum from fetal life to old age.
J Bone and Joint Surg, 72-A (1990) 1344-1348

82. Putz, R.
Topographie und funktionelle Anatomie des Schultergürtels und des Schultergelenkes
In:“Schulterchirurgie“
Habermeyer, P. (Hrsg.),
Urban & Fischer, München-Jena, 2002, 3. Auflage, 1-20

83. Resch, H., Gosler, K., Thoeni, H., Sperner, G.
Arthroscopic repair of superior glenoid labral detachment (the SLAP lesion)
J Shoulder Elbow Surg, 2 (1993) 147-55

84. Rhodin, J.A.G.
“Histology:A text and atlas”
Oxford University Press, New York, London, 1974, 1. Auflage 294-311

85. Richards, R.R., An, K.-N., Bigliani, L.U., Friedman, Gartsman, G.M., Gristina, A.G., Ianotti, J.P., Mow, V.C., Sidles, J.A., Zuckerman, J.D.
A standardized method for the assessment of shoulder function.
J Shoulder Elbow Surg, 3 (1994) 347-352

86. Rodosky, M.W., Harner, C.D., Fu, F.H.
The role of the long head of the biceps muscle and superior glenoid labrum in anterior stability of the shoulder.
Am J Sports Med, 22 (1994) 121-130

87. Rodosky, M.W., Rudert, M.J., Harner, C.H., Luo, L., Fu, F.H.
The role of the biceps-superior glenoid labrum complex in anterior stability of the shoulder.
Arthroscopy, 6 (1990) 160-161

88. Rouse, L.M., Burkhead, W.Z., Meril, S.
Vascularity of the human glenoid labrum.
Orthop Trans, 14 (1990) 595

89. Rüdinger, N.
„Die Gelenknerven des menschlichen Körpers.“
Verlag von Ferdinand Enke, Erlangen, 1857

90. Santavirta, S., Grönblad, M., Konttinen, Y.T., Hukkanen, M., Rees, R.V., Polak, J.M.
Neuropeptides implicated in pain perception and neurogenic inflammation in joint disease.
J Orthop Rheumatol, 3 (1990) 35-44

91. Smith, D.K., Chopp, T.M., Aufdemorte, T.B., Witkowski, E.G., Jones, R.C.
Sublabral recess of the superior glenoid labrum: Study of cadavers with conventional nonenhanched MR Imaging, MR Arthrogaphy, Anatomic Dissection, and Limited Histologic Examination.
Radiology, 201 (1996) 251-256

92. Snyder, S.J., Banas, M.P., Karzel, R.P.
An analysis of 140 injuries to the superior glenoid labrum.
J Shoulder Elbow Surg, 4 (1995) 243-248

93. Snyder, S.J., Karzel, R.P., Del Pizzo, W., Ferkel, R.D., Friedman, M.J.
SLAP lesions of the shoulder.
Arthroscopy, 6 (1990) 274-279

94. Snyder, S.J., Rames, R.D., Wolbert, E.
Labral lesions.
In: "Operative arthroscopy"
McGinty J.B. (Hrsg.),
Raven Press, New York, 1991, 491

95. Soifer, T.B., Levy, H.J., Miller-Soifer, F., Kleinbart, F., Vigorita, V., Bryk, E.
Neurohistology of the subacromial space.
Arthroscopy, 12 (1996) 182-186

96. Steiner, D., Hermann, B.
Zur Topographie des oberen Bicepssehnenabschnittes.
Langenbecks Arch Chir, 375 (1990) 19-23

97. Stetson, W.B., Templin, K.
The crank test, the O'Brien test, and routine magnetic resonance imaging scans in the diagnosis of labral tears.
Am J Sports Med, 30 (2002) 806-809

98. Tamai, M., Okajima, S., Fushiki, S., Hirasawa, Y.
Quantitative analysis of neural distribution in human coracoacromial ligaments.
Clin Orthop, 373 (2000) 125-134

99. Taljanovic, M.S., Carlson, K.L., Kuhn, J.E., Jacobson, J.A., Delany-Sathy, L.O., Adler, R.S.
Sonography of the glenoid labrum: A cadaveric study with arthroscopic correlation.
AJR, 174 (2000)1717-1722

100. Tarumoto, R., Murakami, M., Imai, S., Maeda, T., Hukuda, S.
A morphometric analysis of protein gene product 9.5-, substance P-, and calcitonin gene- related peptide immunoreactive innervation in the shoulder joint of the japanese macaque.
J Shoulder Elbow Surg, 7 (1998) 522-528

101. Tirman, P.F.J., Feller, J.F., Palmer, W.E., Carroll, K.W., Steinbach, L.S., Cox, I.
The Buford Complex - A variation of normal shoulder anatomy: MR Arthrographic imaging features.
AJR, 166 (1996) 869-873

102. Thompson, R.J., Doran, J.F., Jackson, P., Dhillon, A.P., Rode, J.
PGP 9.5: A new marker for vertebrate neurons and neuroendocrine cells.
Brain Res, 278 (1983) 224-228

103. Trusler, M.L., Bryan, W.J., Ilahi, O.A.
Anatomic and radiographic analysis of arthroscopic tack placement into the superior glenoid.
Arthroscopy, 18 (2002) 366-371

104. Tuite, M.J., Blankenbaker, D.G., Seifert, M., Ziegert, A.J., Orwin, J.F.
Sublabral foramen and Buford Complex: Inferior extent of the unattached or absent labrum in 50 patients.
Radiology, 223 (2002) 137-142

105. Tuite, M.J., Cirillo, R.L., De Smet, A.A., Orwin, J.F.
Superior labrum anterior-posterior (SLAP) tears: Evaluation of three MR signs on T2-weighted images.
*Radiolog*y, 215 (2000) 841-845

106. Vangsness, T.C. Jr., Ennis, M., Taylor, J.G., Atkinson, R.
Neural anatomy of the glenohumeral ligaments, labrum, and subacromial bursa.
Arthroscopy, 11 (1995) 180-184

107. Vangsness, T. C. Jr., Jorgenson, S.S., Watson, T., Johnson, D.L.
The origin of the long head of the biceps from the scapula and glenoid labrum.
An anatomical study of 100 shoulders.
J Bone Joint Surg, 76-B (1994) 951-954

108. Walch, G., Boileau, P., Noel, E., Donell, S.T.
Impingement of the deep surface of the supraspinatus tendon on the posterosuperior glenoid rim: An arthroscopic study.
J Shoulder Elbow Surg, 1 (1992) 238-245

109. Walro, J.M., Wang, J., Story, G.M.
Afferent-inherent regulation of myosin heavy chain isoforms in rat muscle spindles.
Muscle Nerve, 20 (1997) 1549-1560

110. Wang, J., McWhorter, D.L., Walro, J.M.
Stability of myosin heavy chain isoforms in selectively denervated adult rat muscle spindles.
Anat Rec, 249 (1997) 32-43

111. Warner, J.J.P., Kann, S., Marks, P.
Arthroscopic repair of combined Bankart and superior labral detachment anterior and posterior lesions: Technique and preliminary results.
Arthroscopy, 10 (1994) 383-391

112. Warner, J.J.P., McMahon, P.J.
The role of the long head of the biceps brachii in superior stability of the glenohumeral joint.
J Bone Joint Surg, 77-A (1995) 366-372

113. Weiss, L.
"Histology: Cell and tissue biology"
The Macmillan Press, London, Basingsstoke, UK, 1983, 5. Auflage

114. Wilhelm, A.
Zur Innervation der Gelenke der oberen Extremität.
Z Anat, 120 (1958) 331-371

115. Wilkinson, K.D., Lee, K., Deshpande, S., Duerksen-Hughes, P., Boss, J.M., Pohl, J.
The neuro-specific protein PGP 9.5 is a ubiquitin carboxyl-terminal hydrolase.
Science, 246 (1989) 670-673

116. Williams, M.M., Snyder, S.J., Buford, D. Jr.
The Buford Complex – The „cord-like" middle glenohumeral ligament and absent anterosuperior labrum complex: A normal anatomic capsulolabral variant.
Arthroscopy, 10 (1994) 241-247

117. Wilson, P.O.., Barber, P.C., Hamid, Q.A., Power, B.F., Dhillon, A.P., Rode, J., Day, I.N., Thompson, R.J., Polak, J.M.
The immunolocalization of protein gene product 9.5 using rabbit polyclonal and mouse monoclonal antibodies.
Br J Exp Pathol, 69 (1988) 91-104

118. Wood, J.N., Anderton, B.H.
Monoclonal antibodies to mammalian neurofilaments.
Bioscience Reports, 1 (1981) 263-268

119. Wrete, M.
The innervation of the shoulder-joint in man.
Acta Ana, 7 (1949) 173-190

120. Yeh, L., Kwak, S., Kim, Y., Pedowitz, R., Trudell, D., Muhle, C., Resnik, D.
Anterior labroligamentous structures of the glenohumeral joint: Correlation of MR Arthrography and anatomic dissection in cadavers.
AJR, 171 (1998) 1229-1236

121. Young, H.E.,Duplaa, C., Young, T.M., Floyd, J.A., Reeves, M.L., Davis, K.H., Mancini, G.J., Eaton, M.E., Hill, J.D., Thomas, K., Austin, T., Edwards, C., Cuzzourt, J., Parikh, A., Groom, J., Hudson, J., Black, Jr., A.C.
Clonogenic analysis reveals reserve stem cells in postnatal mammals: I. Pluripotent mesenchymal stem cells.
Anat Rec, 263 (2001) 350-360

122. Yoneda, M., Hirooka, A., Yamamoto, T., Ochi, T., Shino, K.
Arthroscopic stapling for detached superior glenoid labrum.
J Bone Joint Surg, 73-B (1991) 746-750

123. Zimny, M.L., St. Onge, M.F., Albright, D.J.
The use of agents which improve staining of fresh human fibrocartilage.
Stain Technol, 62 (1987) 341-348

124. Zimny, M.L., St. Onge, M., Schutte, M.
A modified gold chloride method for the demonstration of nerve endings in frozen sections.
Stain Technol, 60 (1985) 305-306

125. Zimny, M.L., Wink, C.
Neuroreceptors in the tissues of the knee joint.
Journal of Elektromyography Kinesiology, 1 (1991) 148-157

XV. Abbildungsverzeichnis

Abb. 1	Typ-I-SLAP	Seite 2
Abb. 2	Typ-II-SLAP	Seite 3
Abb. 3	Typ-III-SLAP	Seite 3
Abb. 4	Typ-IV-SLAP	Seite 3
Abb. 5	Drei Subtypen der SLAP-II-Läsion nach Morgan.	Seite 4
Abb. 6	Typ-V-SLAP	Seite 4
Abb. 7	Typ-VI-SLAP	Seite 5
Abb. 8	Typ-VII-SLAP	Seite 5
Abb. 9	Aufbau Glenoid mit Labrum und Kapsel.	Seite 8
Abb. 10	Schultergelenk, Einblick nach Entfernung des Humeruskopfes.	Seite 9
Abb. 11	Periarticular fiber system (PAFS) nach Huber und Putz .	Seite 11
Abb. 12	Normaler Labrum-Bizepssehnen-Komplex.	Seite 12
Abb. 13	Glenoid mit Labrum-Bizepssehnen-Komplex. Die Sonde befindet sich in einem großen anterioren sublabralen Rezessus.	Seite 13
Abb. 14	Sublabrales Foramen am anterioren Glenoidrand.	Seite 14

Abb. 15 Schematische Darstellung des Buford-Komplexes mit den drei typischen Elementen. Seite 14

Abb. 16 Die anteriore Innervation der Schulter. Seite 20

Abb. 17 Die posteriore Innervation der Schulter. Seite 20

Abb. 18 Diagramm mit sublabralem Rezessus versus Typ-II und –III SLAP. Seite 28

Abb. 19 Übersicht über ein Präparat mit Glenoid und intaktem Labrum-Bizepssehnen-Komplex. Seite 32

Abb. 20 Nervendarstellung mit RT97 Antikörper gefärbt aus dem posterioren Segment. Vergrößerung etwa x100. Seite 40

Abb. 21 Nervendarstellung mit RT97 Antikörper markiert aus dem zentralen Segment. Vergrößerung etwa x100. Seite 40

Abb. 22 Nervendarstellung mit RT97 Antikörper markiert aus dem anterioren Segment. Vergrößerung etwa x200. Seite 40

Abb. 23 Nervendarstellung mittels RT97 aus dem anterioren Segment Vergrößerung etwa x200. Seite 41

Abb. 24 Identischer Bereich, wie in Abb. 23, jedoch ohne Primäranti-Körper RT97 (Negativkontrolle). Vergrößerung etwa x200. Seite 41

Abb. 25 Nervendarstellung mittels der Goldchloridmethode nach de Crinis. Violett gefärbter Nerv in Anlagerung an ein Gefäß. Vergrößerung etwa x100. Seite 42

Abb. 26 Nervendarstellung mittels Goldchlorid nach de Crinis in einem Präparat des posterioren Sektors. Vergrößerung etwa x50. Seite 42

Abb. 27 N. suprascapularis, gefärbt mit Goldchlorid nach de Crinis. Vergrößerung etwa x50. Seite 43

XVI. Tabellenverzeichnis

Tab. 1	Nervenfaserklassifikation nach Erlanger/Gasser	Seite 16
Tab. 2	Zusammensetzung der PBS-Lösung	Seite 33
Tab. 3	Eigenschaften des RT97	Seite 34
Tab. 4	Patientencharakteristika	Seite 37
Tab. 5	Ergebnisse der mit RT97 behandelten Proben	Seite 39
Tab. 6	Ergebnisse des AAOS-Scores für die Gesamtpopulation	Seite 44
Tab. 7	Ergebnisse des Sportfragebogens für die Gesamtpopulation	Seite 45
Tab. 8	Sportlevel vor und nach der Verletzung	Seite 45
Tab. 9	Ergebnisse bezogen auf die Läsionstypen	Seite 46

XVII. Anhang

Tabelle: Übersicht der Patienten mit SLAP-Läsion, operativ therapiert an der Abteilung und Poliklinik für Sportorthopädie, TU München

OP-Diagnose	Name	Geb.-Datum	OP-Datum	Alter	Ätiologie	Sportart	Refixation	SSP-Partialruptur
SLAP-II	**N.M.**	10.03.1971	06.12.1996	25	Microtrauma	Speerwurf	3x Suretac	
	T.M.	19.02.1962	27.06.1996	34	Microtrauma	Handball	3x Suretac	
	R.A.	11.05.1966	08.10.1996	30	Microtrauma	Klettern	3x Suretac	
	G.C.	04.10.1965	16.05.1997	31	Macrotrauma	Pferdesport	2x Suretac	ja
	R.P.	05.02.1962	03.07.1997	35	Microtrauma	Kraftsport	3x Suretac	
	M.E.	18.10.1968	07.08.1997	30	Microtrauma	Schwimmen	2x Suretac	
	S.A.	19.04.1974	09.03.1998	23	Macrotrauma	Handball, Speer	2x Suretac	ja
	G.S.	11.04.1974	27.03.1998	23	Microtrauma	Schwimmen	2x Fastak	ja
	K.V.	13.11.1969	31.03.1998	28	Microtrauma	Tennis	2x Fastak	
	B.V.	13.02.1972	10.07.1998	26	Microtrauma	Badminton	1x Fastak	ja
	S.N.	29.01.1981	21.07.1998	17	Macrotrauma	Handball	2x Fastak	
	P.A.	23.01.1975	07.10.1998	23	Microtrauma	Volleyball	2x Fastak, Shrinkage ant.	
	F.J.	03.06.1961	04.11.1998	37	Microtrauma	Schwimmen	2x Fastak	ja
	J.M.	26.09.1965	08.12.1998	33	Microtrauma	Volleyball	2x Fastak	
	H.C.	27.08.1981	02.03.1999	17	Microtrauma	Tennis, Rudern	2x Fastak	ja
	G.K.	21.11.1963	04.03.1999	35	Microtrauma	Tennis, Schwimmen	2x Fastak	
	F.B.	25.12.1974	16.03.1999	24	Microtrauma	Schwimmen	3x Fastak	
	H.P.	13.01.1968	04.11.1999	31	Microtrauma	Schwimmen	2x Fastak	
	B.F.	01.03.1973	04.11.1999	26	Microtrauma	Baseball	2x Fastak	
	Sch.G.	07.07.1964	26.01.2000	35	Macrotrauma	Schwimmen	2x Fastak	
	E.R.	30.11.1965	25.04.2000	34	Macrotrauma	Kraftsport	3x Fastak, Shrinkage ant.	
	U.A.	09.03.1969	26.04.2000	31	Microtrauma	Tennis	3x Fastak	
	E.R.	30.11.1965	25.07.2000	34	Macrotrauma	Kraftsport	3x Fastak, Shrinkage ant.	
	F.R.	21.03.1978	24.08.2000	22	Macrotrauma	Fußball	2x Fastak	
	D.B.	15.09.1975	31.10.2000	25	Microtrauma	Baseball	2x Bio-Fastak	ja
SLAP-III	**H.R.**	29.01.1960	02.01.1998	37	Macrotrauma	Tennis, Kraftsport	1x Suretac, 1x Fastak	
	S.P.	24.12.1942	07.04.2000	57	Microtrauma	Tennis, Volleyball	2x Fastak	
SLAP-IV	**H.H.**	23.01.1959	03.03.1998	39	Microtrauma	Tennis	2x Fastak	
	Sch.S.	25.01.1972	02.09.1998	26	Microtrauma	Schwimmen	2x Fastak	ja
	L.T.	17.09.1968	22.09.1998	30	Macrotrauma	Klettern	2x Fastak, Shrinkage RI	
	K.A.	05.07.1966	19.07.2000	34	Microtrauma	Kajak	2x Panalok, 1x Fastak	
Mittelwert			**Fu = 30,8 Monate**	**30**				**8**
STD-Abweichung								

Sport-Level		Aktivitätsgrad (Überkopf)			Häufigkeit Sport (pro Woche)			Dauer der Aktivität (h/d)		
prä	postop	prä	während	postop	präop	während	postop	prä	während	postop
Amateur	Amateur	100	50	70	4	3	3	3	2	2
Amateur	Freizeit	100	80	60	2	2	1	3	3	1
Profi	Amateur	100	60	70	6	4	3	2	2	2
Freizeit	kein Überkopf	100	1	100	3	0	4	2	0	2
Freizeit	Fremdkörper-reaktion	100		Fremdkörper-reaktion			Fremdkörper-reaktion			Fremdkörper-reaktion
Freizeit	Freizeit	100	60	80	2	1	2	1	0,5	0,5
Amateur	Freizeit	100	1	80	4	0	4	3	0	3
Freizeit	Freizeit	100	50	90	3	1	3	2	1	2
Freizeit	Freizeit	100	30	100	1	1	1	2	1	2
Amateur	Amateur	100	1	80	2	0	2	2	0	2
Freizeit	kein Überkopf	100	20	1	3	1	0	2	2	0
Freizeit	kein Überkopf	100	1	1	2	0	0	2	0	0
Freizeit	Freizeit	100	30	60	2	2	0	1	0	0
Amateur	Freizeit	100	100	10	3	1	1	1	1	1
Amateur	kein Überkopf	100	20	1	5	2	0	3	1	0
Freizeit	Freizeit	100	80	100	3	2	3	2	1	2
Profi	Amateur	100	50	90	5	2	4	3	2	3
Freizeit	Freizeit	100	50	80	3	1	2	2	2	2
Profi	Amateur	100	1	60	6	1	2	3	1	2
Freizeit	Freizeit	100	50	80	3	1	2	2	1	1
Freizeit	Freizeit	100	30	80	2	0	1	1	0	1
Freizeit	Freizeit	100	1	100	2	0	2	2	0	2
Freizeit	Freizeit	100	30	100	2	0	1	1	0	1
Amateur	Amateur	100	50	100	5	1	5	2	0,5	2
Freizeit	Freizeit	100	75	90	4	4	4	2,5	2,5	2,5
Freizeit	kein Überkopf	100	0	5	2	0	0	1,5	0	0
Freizeit	Freizeit	100	30	60	4	1	2	1	0,5	1
Freizeit	Freizeit	100	70	100	2	1	2	2	2	2
Amateur	Amateur	100	70	100	5	2	4	1,5	1	1,5
Amateur	Freizeit	100	0	80	5	0	3	2	0	2
Profi	Freizeit	100	0	10	5	0	1	5	0	2
		100	**36,4**	**67,9**	**3,3**	**1,1**	**2,1**	**2,1**	**0,9**	**1,5**
			30	34,8	1,4	1,1	1,4	0,9	0,9	0,9

Schmerzen (%)		Kraft (%)		Ausdauer (%)		Beweglichkeit (%)			
praeop	postop	praeop	postop	praeop	postop	prä	postop	Länge der Reha	Würden Sie OP wiederholen?
40	20	70	90	70	90	100	100	8	ja
50	30	100	100	50	80	50	50	6	ja
80	20	50	70	40	70	60	80	8	ja
100	30	50	90	60	100	70	90	24	ja
	Fremdkörper-reaktion		Fremdkörper-reaktion		Fremdkörper-reaktion		Fremdkörper-reaktion	Fremdkörper-reaktion	Fremdkörper-reaktion
50	5	70	100	70	100	80	100	4	ja
90	30	30	80	70	90	40	80	6	nein
50	10	70	95	60	95	100	100	9	ja
80	0	60	100	20	100	30	100	9	ja
40	5	60	80	60	90	60	90	2	ja
90	10	10	60	20	40	20	80	7	ja
40	40	80	80	80	80	70	70	36	nein
60	50	50	50	60	60	80	90	10	ja
50	50	100	100	100	100	80	80	7	nein
70	70	70	70	80	80	80	100	3	nein
30	0	80	100	70	95	100	100	6	ja
40	0	70	95	60	90	100	100	8	ja
80	0	40	90	40	95	40	100	3	ja
80	20	50	70	80	90	70	90	3	ja
70	10	100	100	50	80	20	90	4	ja
60	20	90	90	40	80	100	100	9	ja
90	5	50	95	50	100	50	95	4	ja
60	0	90	100	40	100	100	100	6	ja
80	10	50	90	65	100	50	90	3	ja
25	10	90	100	100	100	75	90	11	ja
80	5	10	60	90	90	10	90	5	ja
30	5	10	50	30	70	30	90	18	ja
50	0	100	100	100	100	50	100	4	ja
20	5	60	90	90	90	80	100	6	ja
100	0	0	90	0	100	25	80	9	ja
100	10	50	80	50	80	50	80	4	ja
62,8	**15,7**	**60,3**	**85,5**	**59,8**	**87,8**	**62,3**	**90,2**	**8,1**	**4 nein**
23,9	17,8	28,5	15,5	24,9	14,1	27,5	11,5	7	

AAOS Funktion / Symptome		AAOS Sportfähigkeit		AAOS Berufsfähigkeit		ASES	
präop	postop	präop	postop	präop	postop	präop	postop
9	7	50	25	0	0	73,3	90
13	3	63	0	0	0	63,3	76,7
18	3	81	0	25	0	50	96,6
33	21	69	44	25	13	58	71,7
	Fremdkörper-reaktion		Fremdkörper-reaktion		Fremdkörper-reaktion		Fremdkörper-reaktion
14	8	50	25	25	0	68,3	96,6
8	5	50	100	25	0	43,3	73,3
10	5	50	0	0	0	71,6	95
8	0	75	0	0	0	56,6	100
9	2	25	0	0	0	71	90
28	19	69	50	0	0	75	93,3
23	21	100	100	56	38	50	51,7
25	17	75	50	75	25	55	56
7	4	75	50	0	0	63,3	63,3
8	4	100	100	0	0	60	61,6
11	5	50	0	25	0	78,3	100
14	3	75	25	63	6	70	98,3
14	4	75	0	25	0	68,3	100
19	11	88	75	25	0	48,3	83,3
15	6	50	25	19	0	58,3	95
13	8	75	25	25	0	60	80
8	2	56	19	0	0	70	98,3
13	3	75	25	25	0	60	95
21	13	50	25	50	25	40	81,7
5	4	75	25	0	0	73,3	76,6
42,5	22,5	100	88	87,5	38	35	73,3
30	22	87,5	69	0	0	71,7	86
16	0	75	0	0	0	61,7	100
7	0	50	0	0	0	81,7	100
22	1	87,5	0	25	0	31,7	95
34	17	75	56	75	56	28,3	73
16,6	**8**	**69,2**	**33,4**	**22,5**	**6,7**	**59,8**	**85**
9,4	7,4	18,1	33,6	26,2	14,5	13,9	14,4

Patientenfragebogen (AAOS)

Name: Vorname:

Geb.-Datum:

Bitte geben Sie Ihre Fähigkeit zur Bewältigung folgender Tätigkeiten an:
(Zutreffende Ziffer bitte markieren!)

	keine Probleme	**leichte Probleme**	**mittelmäßige Probleme**	**ernste Probleme**	**unmöglich**
Öffnen eines neuen Marmeladenglases	1	2	3	4	5
Schreiben	1	2	3	4	5
Schloss aufschließen	1	2	3	4	5
Essen zubereiten	1	2	3	4	5
schwere Türe aufstoßen	1	2	3	4	5
einen Gegenstand auf ein Regal über Kopfhöhe platzieren	1	2	3	4	5
schwere Hausarbeit (z.B. Boden schrubben)	1	2	3	4	5
Gartenarbeit	1	2	3	4	5
Bettenmachen	1	2	3	4	5
Tragen einer Einkaufstüte/Aktenkoffer	1	2	3	4	5
Tragen schwerer Gegenstände (über 5 kg)	1	2	3	4	5
Auswechseln einer Glühbirne über Kopf	1	2	3	4	5
Haare waschen oder föhnen	1	2	3	4	5
Rücken waschen	1	2	3	4	5
Pullover anziehen	1	2	3	4	5
mit Messer schneiden	1	2	3	4	5
Freizeitaktivitäten mit geringer Anstrengung (z.B. Karten spielen, Stricken, etc.)	1	2	3	4	5
Freizeitaktivitäten, die mit Kraftaufwand oder Stößen verbunden sind (z.B. Golf, Tennis, Hämmern)	1	2	3	4	5
Freizeitaktivitäten mit freier Armbewegung (z.B. Frisbee, Badminton)	1	2	3	4	5
Fortbewegung bewältigen	1	2	3	4	5
sexuelle Aktivitäten	1	2	3	4	5

	gar nicht	**leicht**	**mittelmäßig**	**deutlich**	**extrem**
In wie weit haben sich Ihre Schulter-, Arm-, Handbeschwerden **in der vergangenen Woche** auf Ihre normalen sozialen Aktivitäten mit Familie, Freunde, Nachbarn, Vereine, ausgewirkt?	1	2	3	4	5

In wie weit waren Sie **in der vergangenen Woche** durch Ihre Beschwerden in Ihrem Beruf bzw. anderen täglichen Aktivitäten eingeschränkt?	1	2	3	4	5

Bitte geben Sie die Ausprägung folgender Symptome **in der vergangenen Woche** an:
(Zutreffende Ziffer bitte markieren!)

	gar nicht	**leicht**	**mittelmäßig**	**stark**	**extrem**
Schmerzen an Arm, Schulter bzw. Hand	1	2	3	4	5
Schmerzen an Arm, Schulter oder Hand bei bestimmten Tätigkeiten	1	2	3	4	5
Kribbeln in Arm, Schulter bzw. Hand	1	2	3	4	5
Schwäche in Arm, Schulter bzw. Hand	1	2	3	4	5
Steifheit in Arm, Schulter bzw. Hand	1	2	3	4	5

	keine Probleme	**leichte Probleme**	**mittelmäßige Probleme**	**ernste Probleme**	**Schlaflosigk.**
Wie starke Schlafprobleme hatten Sie **in der vergangenen** Woche aufgrund Ihrer Beschwerden	1	2	3	4	5

	stimme gar nicht zu	**stimme nicht zu**	**weiß nicht**	**stimme zu**	**stimme stark zu**
„Ich fühle mich weniger tüchtig, weniger zuversichtlich bzw. weniger nützlich aufgrund meiner Beschwerden.“	1	2	3	4	5

Die folgenden Fragen beziehen sich auf Ihre Fähigkeit ein **Musikinstrument zu spielen, Sport zu treiben, bzw. beides**.
Sollten Sie mehr als eine Sportart betreiben oder mehr als ein Instrument spielen (oder sowohl als auch), antworten Sie bitte bezüglich der Ihnen wichtigsten Tätigkeit (bitte angeben):_____

Bitte markieren Sie die Ziffer, die am besten Ihre körperliche Fähigkeit in der vergangenen Woche beschreibt. Hatten Sie Probleme...

	keine Probleme	**leichte Probleme**	**mittelmäßige Probleme**	**ernste Probleme**	**unmöglich**
...mit Ihrer üblichen Technik in Musik/Sport?	1	2	3	4	5
...in Musik/Sport, aufgrund von Arm-, Schulter-,Handschmerzen?	1	2	3	4	5
...so gut Musik/Sport zu betreiben wie sie möchten?	1	2	3	4	5
...Musik/Sport so lange, wie gewohnt zu betreiben?	1	2	3	4	5

Die folgenden Fragen beziehen sich auf die Auswirkungen Ihrer Beschwerden auf **Ihren Beruf**.
Bitte markieren Sie die Ziffer, die am besten Ihre körperliche Fähigkeit in der vergangenen Woche beschreibt. Hatten Sie Probleme...

	keine Probleme	**leichte Probleme**	**mittelmäßige Probleme**	**ernste Probleme**	**unmöglich**
...mit Ihren üblichen Arbeitsabläufen?	1	2	3	4	5
...im Beruf, aufgrund von Arm-, Schulter-,Handschmerzen?	1	2	3	4	5
...Ihren Beruf so gut auszuüben, wie sie möchten?	1	2	3	4	5
...Ihren Beruf so lange, wie gewohnt auszuüben?	1	2	3	4	5

ASES-Score

Name: Vorname:

Geb.Datum:

Patientenfragebogen: Instabilität

Haben Sie ein Instabilitätsgefühl in Ihrer Schulter (Angst der Dislokation)	Ja	Nein
Wie instabil ist Ihre Schulter (Linie markieren)? 0 _____1_____2_____3_____4_____5_____6_____7_____8_____9_____ 10 sehr stabil sehr instabil		

Patientenfragebogen: Aktivitäten des täglichen Lebens

Markieren Sie bitte die Ziffer die Ihrer Fähigkeit zur Bewältigung der folgenden Tätigkeiten entspricht: 0 = unmöglich; 1 = starke Probleme; 2 = leichte Probleme; 3 = keine Probleme

Tätigkeit	**Rechter Arm**	**Linker Arm**
1. Jacke anziehen	0 1 2 3	0 1 2 3
2. Auf der betroffenen Seite schlafen	0 1 2 3	0 1 2 3
3. Rücken waschen / BH hinter dem Rücken öffnen	0 1 2 3	0 1 2 3
4. Körperpflege	0 1 2 3	0 1 2 3
5. Haare kämmen	0 1 2 3	0 1 2 3
6. Hohes Regal erreichen	0 1 2 3	0 1 2 3
7. 5kg auf Schulterhöhe heben	0 1 2 3	0 1 2 3
8. Ball über Kopf werfen	0 1 2 3	0 1 2 3
9. Beruf ausüben (bitte angeben):	0 1 2 3	0 1 2 3
10. Sport treiben (bitte angeben):	0 1 2 3	0 1 2 3

Ärztliche Untersuchung: Bewegungsausmaß

Bewegungsausmaß	**Rechts**		**Links**	
Totale Schulterbeweglichkeit	Aktiv	Passiv	Aktiv	Passiv
Anteversion (max. Arm-Rumpf-Winkel)				
AR (Arm angelegt)				
AR (bei 90° Abduktion)				
IR (höchster mit Daumen erreichbarer Punkt)				
Cross-body Adduktion (Fossa antecubitalis zum gegenseitigen Akromiaon)				

Ärztliche Untersuchung: Zeichen

0 = kein; 1 = leicht; 2 = mäßig; 3 = stark

Zeichen	**Rechts**	**Links**
Supraspinatus-/Tuberculum mayus-Beschwerden	0 1 2 3	0 1 2 3
Beschwerden im AC-Gelenk	0 1 2 3	0 1 2 3
Beschwerden der Bicepssehne (oder Ruptur)	0 1 2 3	0 1 2 3
Andere Beschwerden (bitte angeben):	0 1 2 3	0 1 2 3
Impingement I (passive Anteversion in leichter IR)	Ja / Nein	Ja / Nein
Impingement II (passive IR bei 90° Flexion)	Ja / Nein	Ja / Nein
Impingement III (90° aktive Abduktion – klass. Schmerzbogen)	Ja / Nein	Ja / Nein
Subacromiale Krepitation	Ja / Nein	Ja / Nein
Narben (Lokalisation):	Ja / Nein	Ja / Nein
Atrophie (Lokalisation):	Ja / Nein	Ja / Nein
Deformitäten (Lokalisation):	Ja / Nein	Ja / Nein

Ärztliche Untersuchung: Kraft (MRC Einteilung)

0 = keine Kontraktion; 1 = sichtbare Kontraktion ohne Bewegung; 2 = Bewegung unter Ausschaltung der Schwerkraft; 3 = Bewegung gegen Schwerkraft; 4 = Bewegung gegen leichten Widerstand; 5 = normale Kraft

	Rechts	**Links**
Untersuchung durch Schmerz beeinträchtigt	Ja / Nein	Ja / Nein
Anteversion	0 1 2 3 4 5	0 1 2 3 4 5
Abduktion	0 1 2 3 4 5	0 1 2 3 4 5
AR (Arm angelegt)	0 1 2 3 4 5	0 1 2 3 4 5
IR (Arm angelegt)	0 1 2 3 4 5	0 1 2 3 4 5

Ärztliche Untersuchung: Instabilität

0 = keine; 1= leicht (0-1 cm Verschieblichkeit);
2 = mäßig (1-2 cm Verschieblichkeit oder Verschiebung bis Glenoidrand);
3 = stark (>2 cm Verschieblichkeit oder über Glenoidrand hinaus)

Anteriore Verschieblichkeit	0 1 2 3	0 1 2 3
Posteriore Verschieblichkeit	0 1 2 3	0 1 2 3
Innere Verschieblichkeit (Sulcus-Zeichen)	0 1 2 3	0 1 2 3
Anteriore Apprehension	0 1 2 3	0 1 2 3
Reproduzierbarkeit der Symptome?	Ja / Nein	Ja / Nein
Willkürliche Instabilität?	Ja / Nein	Ja / Nein
Relocation-Test positiv?	Ja / Nein	Ja / Nein
Generalisierte ligamentöse Laxizität	Ja / Nein	
Weitere Befunde:		
Name des Untersuchers: _____	Datum: _____	

Patientenfragebogen

Name: **Vorname:**

Geb. Datum:

Sportart(en):_____

	Vor der Erkrankung	während der Erkrankung	nach Abschluß der Behandlung
LEVEL der sportlichen Aktivität Aktivitätsgrad	O Profi O Amateur O Freizeit **100 %**	O Profi O Amateur O Freizeit **_____%**	O Profi O Amateur O Freizeit **_____%**
Häufigkeit der sportspezifischen Aktivität	_____ Tage pro Woche	_____ Tage pro Woche	_____ Tage pro Woche
Dauer der sportspezifischen Aktivität	_____ Stunden pro Tag	_____ Stunden pro Tag	_____ Stunden pro Tag
Schmerzen	**0 %**	**____ %**	**____ %**
Kraft	**100 %**	**____ %**	**____ %**
Ausdauer	**100 %**	**____ %**	**____ %**
Beweglichkeit	**100 %**	**____ %**	**____ %**

Wie lange dauerte die Physiotherapie bis zum Endergebnis? _____ Monate

Würden Sie die Operation nochmals durchführen lassen ? **JA / NEIN**

Restbeschwerden / Anmerkungen:

XVIII. Danksagung

Mein ganz besonderer Dank gilt Herrn Dr. A. Burkart von der Abteilung und Poliklinik für Sportorthopädie des Klinikums Rechts der Isar der TU München, für die freundliche Überlassung des Themas und die gute und kompetente Betreuung während der ganzen Arbeit.

Ebenfalls gilt mein besonderer Dank Herrn Dr. S. Milz vom Institut für Anatomie der LMU München, für die fachliche Betreuung und Hilfe bei der Durchführung der histologischen Untersuchungen.

Weiterhin vielen Dank auch an Herrn Guido Engel, Abteilung und Poliklinik für Sportorthopädie des Klinikums Rechts der Isar der TU München, für die freundliche Unterstützung bei der klinischen Untersuchungsreihe.

Außerdem möchte ich mich noch bei den Medizinisch-Technischen-Assistentinnen der Immunhistologischen Abteilung des Instituts für Anatomie der LMU München bedanken, die immer mit Rat und Tat zur Seite standen.

Schließlich gilt mein Dank noch meiner Freundin Alexandra Kirsten, die mich zu jeder Zeit unterstützt hat und den einen oder anderen Rat zur Hand hatte, sowie Nina Ruppert, für das Korrekturlesen.