

# TECHNISCHE UNIVERSITÄT MÜNCHEN

Klinik und Poliklinik für Augenheilkunde  
am Klinikum rechts der Isar der  
Technischen Universität München

Direktor: Prof. Dr. Dr. Chr. P. Lohmann

Mikrostrukturelle retinale Veränderungen nach  
pharmakologischer Vitreolyse mit Ocriplasmin (Jetrea®)  
- eine SD-OCT gestützte Analyse

***Sofia Groselli***

Vollständiger Abdruck der von der Fakultät für Medizin der  
Technischen Universität München zur Erlangung des akademischen Grades eines

Doktors der Medizin

genehmigten Dissertation.

Vorsitzender: Prof. Dr. Wolfgang Weber

Prüfer der Dissertation:

1. apl. Prof. Dr. Mathias M. Maier

2. Prof. Dr. Susanne Kossatz

Die Dissertation wurde am 03.11.2020 bei der Technischen Universität München eingereicht  
und durch die Fakultät für Medizin am 13.04.2021 angenommen.

# Inhalt

---

Inhalt.....	2
Abkürzungsverzeichnis .....	4
Einleitung.....	5
Anatomische Grundlagen.....	9
Der Glaskörper.....	9
Die Makula.....	10
Pharmakologische Vitreolyse .....	11
Agentien für die pharmakologische Vitreolyse .....	12
Tissue Plasminogen Activator (tPA).....	12
Plasmin.....	13
Ocriplasmin - Jetrea® .....	14
Methoden.....	18
OCT- optische Kohärenztomografie .....	20
Patientenauswahl.....	22
Kontraindikationen .....	23
Ergebnisse.....	24
Diskussion .....	27
Warum wird Ocriplasmin im klinischen Alltag immer weniger verwendet? .....	27
Pneumatische Vitreolyse: die bessere Alternative? .....	28
Schlussfolgerung.....	31
Zusammenfassung.....	32
Hintergrund.....	32
Methodik.....	32
Ergebnisse .....	32

Schlussfolgerungen .....	33
Literaturverzeichnis .....	34
Abbildungsverzeichnis .....	38
Tabellenverzeichnis .....	39
Danksagung .....	40
Eidesstattliche Erklärung .....	41

## Abkürzungsverzeichnis

---

BCVA	Best corrected visual acuity
CC	Choriocapillaris
DCP	Deep capillary plexus
ELM	External limiting membrane
ERM	Epiretinale Membran
EZ	Ellipsoide Zone
FAZ	Foveale avaskuläre Zone
FTMH	Full thickness macular hole
ILM	Internal limiting membrane
IOD	Intraokularer Druck
IVOM	Intravitreale operative Medikamenteneingabe
MF	Makulaforamen
MÖ	Makulaödem
OCT	Optical coherence tomography
PVD	Posterior vitreous detachment
PVL	Pneumatische Vitreolyse
PVR	Proliferative Retinopathie
SCP	Superficial capillary plexus
SRF	Subretinale Flüssigkeit
VMA	Vitreomakuläre Adhäsion
VMT	Vitreomakuläre Traktion

## Einleitung

---

Das Medikament Ocriplasmin wird unter dem Handelsnamen Jetrea® vom Biopharmaunternehmen ThromboGenics N.V.® hergestellt und ist seit 2013 zur Behandlung von vitreomakulärer Traktion (VMT) und damit assoziierte durchgreifende Makulaforamen (FTMH) zugelassen. Es handelt sich dabei um eine rekombinante Serinprotease, die Laminin und Fibronectin hydrolysiert. An der vitreoretinalen Schnittstelle fixieren Laminin und Fibronectin die Kollagenfibrillen des hinteren Glaskörpers an die ILM (innere limitierende Membran). Bei intravitrealer Injektion induziert Ocriplasmin eine Glaskörperverflüssigung und die Lösung von vitreoretinalen Adhäsionen an der Makula und der peripapillären Netzhaut. (Rossi et al., 2015, Groselli et al., 2019)

Die hintere Glaskörperabhebung (PVD) ist eine Erkrankung des alternden Auges. Die Glaskörperverflüssigung und dessen Zusammenbruch, die im Laufe des Alterungsprozesses auftreten können, führen häufig zu einer kompletten vitreoretinalen Ablösung. PVD ist ein natürlicher Prozess, der als harmlos einzustufen ist. (Mec-Slomska et al., 2017, Groselli et al., 2019)

In den letzten 10 Jahren wurde besonderes Augenmerk auf die vitreomakuläre Traktion (VMT) gelegt, deren Behandlung und Management durch das zunehmende Verständnis des molekularen und anatomischen Verhaltens des Glaskörpers am vitreoretinalen Übergang ständig an den aktuellen Wissenstand angepasst wurde. (Prospero Ponce et al., 2016) Die VMT wird auch als symptomatische vitreomakuläre Adhäsion (VMA) bezeichnet und ist charakterisiert durch eine inkomplette hintere Glaskörperablösung mit persistierender VMA, die eine Deformation der fovealen Anatomie verursacht. (Lescrauwaet et al., 2017)

Die VMT ist somit ein potenziell sehgefährdender Zustand, der einhergeht mit Metamorphopsien, verschwommenem Sehen und verminderter Sehschärfe. Sie kann zu verschiedenen retinalen Defekten führen, wie zum Beispiel foveale Pseudozysten, Makulaödeme (MÖ), durchgreifende Makulaforamina (FTMH), subretinale Flüssigkeit (SRF), Netzhautblutungen, Retinoschisis (Netzhautspaltung) oder Netzhautablösungen. Das FTMH bezeichnet einen Durchbruch aller Netzhautschichten, von der ILM bis hin zu den äußeren Photorezeptorsegmenten. (Mec-Slomska et al., 2017, Groselli et al., 2019)

Die VMT kann eine mikroskopische Schädigung der Netzhaut verursachen, dessen Heilungsprozess eine fibrogliale Narbengewebebildung und eine Proliferation von Myofibrozyten und Astrozyten induzieren kann. Dies kann zu einer Verdickung der ILM und zur Entstehung epiretinaler Membranen führen. Dieser Prozess wird wahrscheinlich gleichermaßen durch die persistierende VMA selbst, als auch durch den Verbleib von Glaskörperkollagen auf der ILM im Rahmen der inkompletten PVD verursacht. (Klaas et al., 2017) Die ILM trägt einen entscheidenden Beitrag zu Starrheit der Netzhaut bei. Durch dessen Entfernung kann man eine Steigerung der MF Schließungsrate erzielen. (Steel et al., 2016)

Die „Vitreomacular Study Group“ schlug eine Klassifikation der VMA basierend auf den Durchmesser des an der Retina haftenden Glaskörpers vor, gemessen mittels Spectral-Domain-OCT (SD-OCT). Adhäsionen  $\leq 1500 \mu\text{m}$  wurden als fokal und  $\geq 1500 \mu\text{m}$  als breit definiert. (Duker et al., 2013)

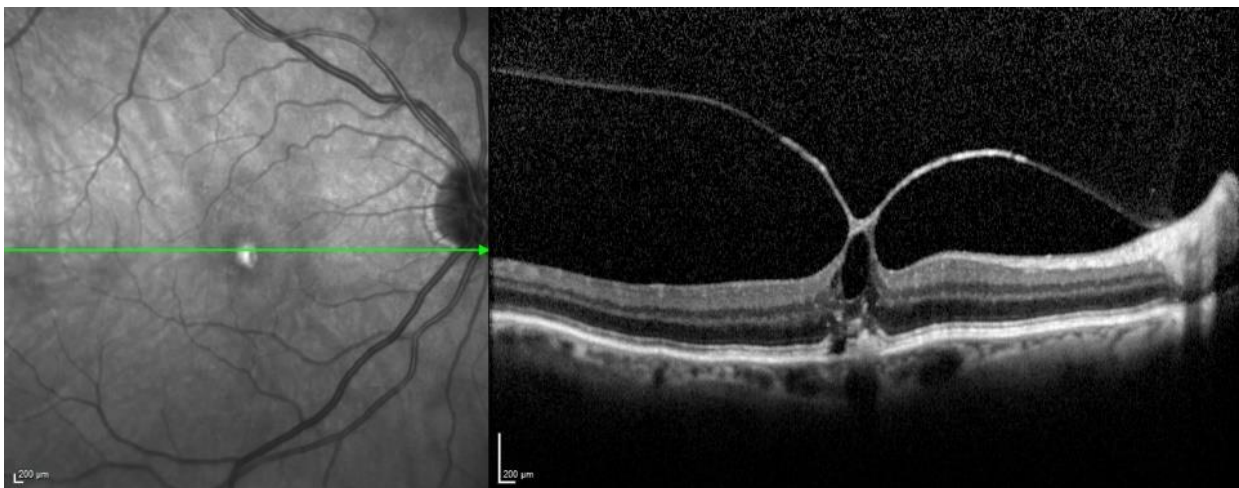


Abb. 1: fokale vitreomakuläre Traktion mit einer Breite von  $211 \mu\text{m}$ .<sup>1</sup>

Eine VMT ist dann behandlungsbedürftig, wenn sich der Patient durch verminderte Sehschärfe oder Metamorphopsien gestört fühlt. (Maier et al., 2017) Bis vor Kurzem war bei schweren Fällen von VMT die operative Lösung der Traktion (pars plana Vitrektomie, PPV) die einzige Behandlungsmöglichkeit. (Mec-Slomska et al., 2017, Song and Smiddy, 2014) Bei stabilen VMT's, welche die Risiken einer operativen Lösung nicht rechtfertigen, wurde bis jetzt meist nur beobachtet und auf eine Spontanlösung der VMT gewartet. In einer von Stalmans et al. retrospektiv durchgeführten Studie wurde die vitreoretinale Schnittstelle von 556 Augen über

---

<sup>1</sup> Klinik und Poliklinik für Augenheilkunde am Klinikum rechts der Isar, TU

einen mittleren Zeitraum von 10,9 Monaten beobachtet. In nur 22,7% der Fälle kam es zu einer spontanen Lösung der VMT. In 5,4 % der Fälle kam es zu einem Fortschreiten hin zum Makulaforamen. (Stalmans, 2016, Groselli et al., 2019)

Die PPV (Abb. 2) ist nach wie vor das am häufigsten angewandten Verfahren für klinisch relevante VMT's. Wenn folgende Zulassungskriterien für Jetrea® nicht erfüllt werden, ist eine PPV indiziert:

- Makulaforamen > 400 µm
- vitreomakuläre Adhäsion (VMA) < 1500 µm

Beim Vorliegen einer epiretinalen Membran (ERM) ist eine PPV inklusive Entfernung der ERM mittels Membrane Peeling obligat, da in diesen Fällen die Vitreolyse eine sehr geringe Erfolgsquote zeigt. Dies konnte auch in einer durch Stalmans, Benz et al. durchgeführten Studie beobachtet werden, in der Patienten mit ERM eine geringere Lösungsrate zeigten (8,7 %) als Patienten ohne ERM (37,4 %). Die operative Lösung trägt jedoch das Risiko von intra- und postoperativen Komplikationen mit nur mäßiger Verbesserung der Sehschärfe. (Lescrauwaet et al., 2017, Groselli et al., 2019, Stalmans et al., 2012)

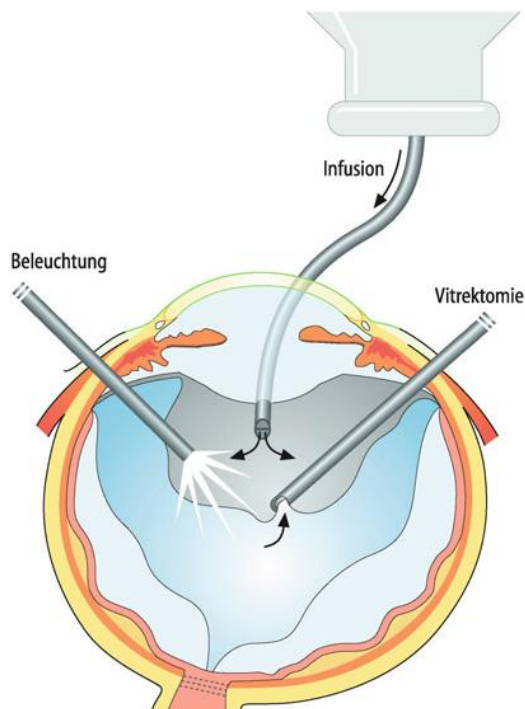


Abb. 2: Pars Plana Vitrektomie (ppV), schematische Zeichnung. Rechts im Bild das Vitrektom, links die Beleuchtungsquelle, in der Mitte die Infusionskanüle zum Konstanthalten des Augeninnendrucks. Die Linse ist zur besseren Übersicht nicht dargestellt.<sup>2</sup>

<sup>2</sup> Grehn, Franz: Augenheilkunde. 31. Auflage Berlin Heidelberg: Springer Verlag, 2012, S. 282.

Die enzymatische Vitreolyse steht derzeit weltweit im Fokus der Aufmerksamkeit in Bezug auf die Behandlung von VMT und assoziierten MF. Die Induktion einer hinteren Glaskörperabhebung ist ein wichtiger Bereich der klinischen Arbeit und der Grundlagenforschung. (Prospero Ponce et al., 2016)

Ziel dieser Arbeit ist, die Wirksamkeit und das Wirkprofil der pharmakologischen Vitreolyse mit Jetrea® auf den vitreoretinalen Übergang und die retinale Mikrostruktur im klinischen Einsatz mit Hilfe des Spectral-Domain-OCT's zu erfassen. Über den Zeitraum eines Jahres beobachteten wir insgesamt 70 Patienten vor und nach der intravitrealen Behandlung mit Jetrea®. Im Anschluss wurden die erhobenen Befunde anhand mehrerer morphologischer Kriterien ausgewertet und analysiert. Die Ergebnisse werden in den folgenden Kapiteln vorgestellt. Die Ethikkommission an der Technischen Universität München erhebt keine Einwände gegen die Durchführung der Studie. (Ethikvotum vom 10.01.2018)



## Anatomische Grundlagen

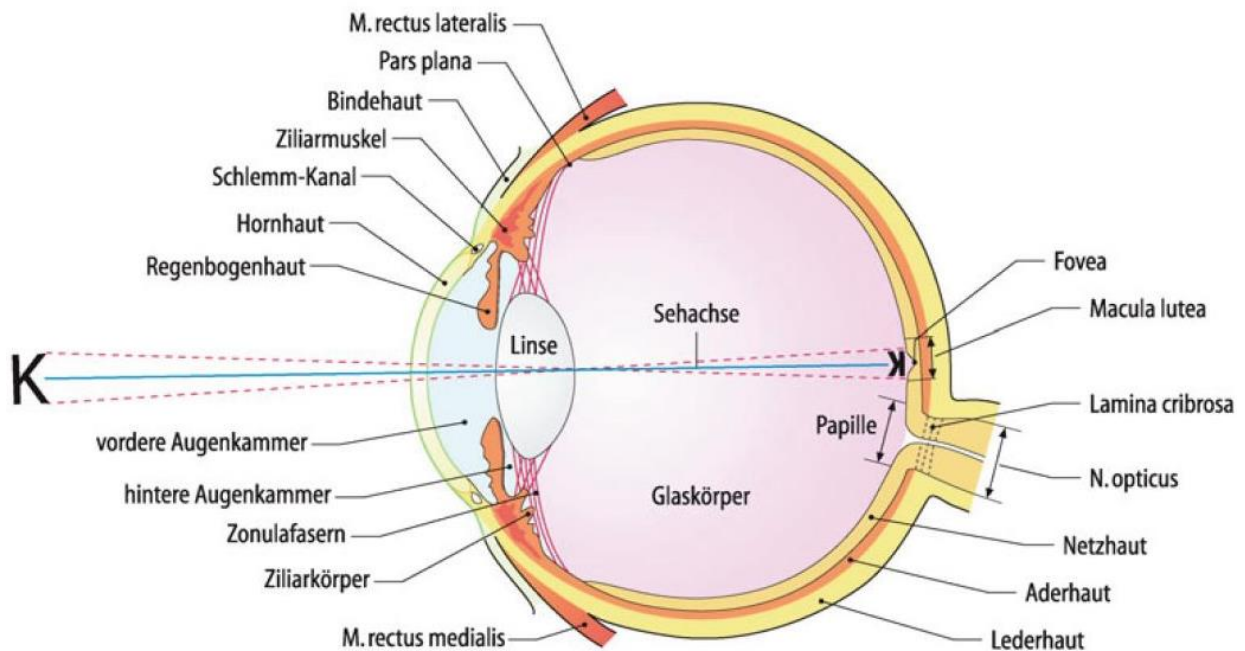


Abb. 3: Waagrechtlicher schematischer Schnitt durch einen Augapfel.<sup>3</sup>

### Der Glaskörper

Der Glaskörper (Corpus vitreum) besteht zu 99% aus Wasser, welches an Hyaluronsäure gebunden ist und durch Kollagenfasern stabilisiert wird. Er wird von der Membrana hyaloidea umhüllt und haftet an der Papille und an der Ora serrata vermehrt an der Netzhaut. Bei der Geburt ist der Glaskörper nur an der Ora serrata befestigt. Später dehnt er sich über die verbliebene Netzhaut aus und wird dabei durch die Kollagenproduktion der Netzhautzellen unterstützt.

Der Glaskörper ist an der Papille, an den Gefäßen und in der Peripherie der Netzhaut angeheftet. Besonders starke Befestigungszonen befinden sich vor allem an den Stellen, wo die ILM dünner ist, zum Beispiel in der Foveola.

Im Alter kommt es zur Degeneration des Corpus vitreum, bis zum 80. Lebensjahr hat sich der Glaskörper um etwa 50% verflüssigt. Dieser Prozess wird als Syneresis bezeichnet. Der

<sup>3</sup> Grehn, Franz: Augenheilkunde. 31. Auflage Berlin Heidelberg: Springer Verlag, 2012, S. 18

Glaskörper löst sich hierbei von der Netzhaut und der dadurch entstehende Zwischenraum füllt sich mit Flüssigkeit. Durch die Degeneration des Glaskörpers können gewisse Stellen mit der Netzhaut verwachsen und eine Traktion ausüben. Dadurch können Netzhautrisse und als Folge Netzhautablösungen entstehen. (Dahlmann, Patzelt 2014)

## Die Makula

Die Makula ist der Bereich des schärfsten Sehens. Dessen Zentrum bildet eine trichterförmige Einsenkung, die Fovea centralis, die ausschließlich Zapfen als Lichtrezeptoren zur Farbwahrnehmung enthält. Durch die foveale Depression sind die inneren Schichten der Retina seitwärts verlagert, sodass das einfallende Licht die Sinneszellen im Zentrum direkt und ohne Streuung durch andere Zellschichten erreicht. Dadurch wird in diesem Bereich eine hohe räumliche Auflösung erreicht.

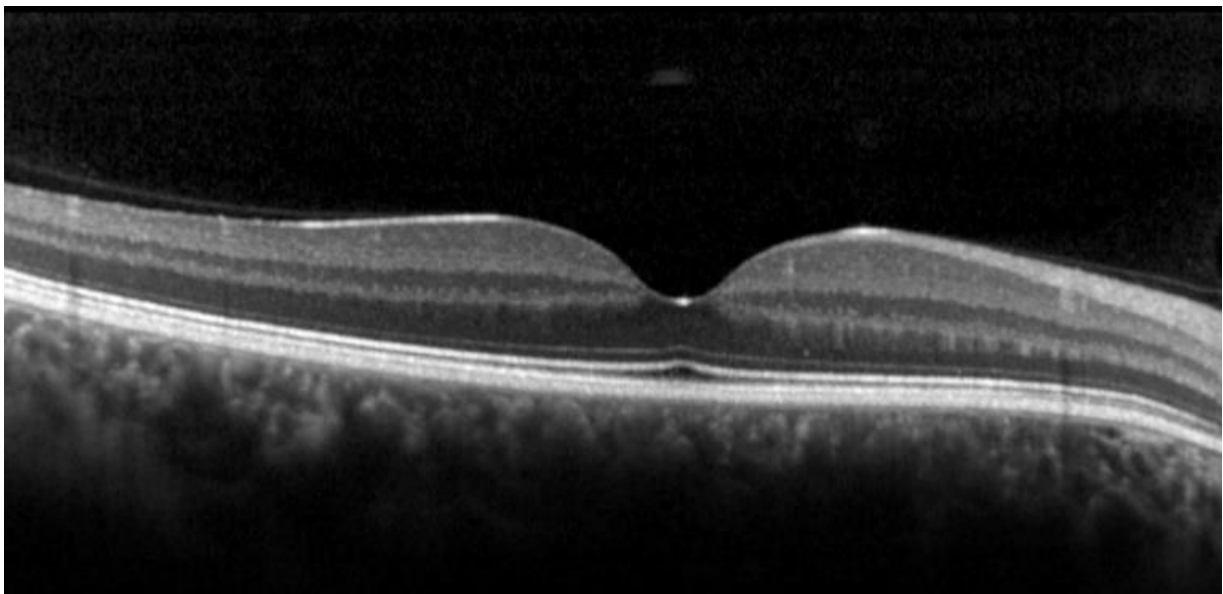


Abb. 4: SD-OCT (Spectral Domain - Optical coherence tomography) der Makula im Normalbefund.<sup>4</sup>

---

<sup>4</sup> Klinik und Poliklinik für Augenheilkunde, Klinikum rechts der Isar, TUM

## Pharmakologische Vitreolyse

Eine vollständige und atraumatische Lösung der Glaskörperadhäsion und das Erreichen einer glatten und Glaskörper-freien ILM ist ein wesentliches Ziel der vitreoretinalen Chirurgie. Dies verbessert die Sauerstoffversorgung der Netzhaut und reduziert unter anderem die Entstehung von PVR Membranen (proliferative Retinopathie). (Nazari et al., 2010)

Bei einer PPV wird der hintere Teil des Glaskörpers mechanisch durch passive oder aktive Absaugung vom Sehnervenkopf und der ILM getrennt. Aufgrund der anatomischen Nähe der Nervenfaserschicht und der ILM kann es im Bereich der vitreoretinalen Grenzfläche durch Manipulation mit einem chirurgischen Instrument (z.B. Pinzette) zu einer Schädigung der Netzhaut kommen. Diese wird auch durch die Anwendung von kontrastierenden Farbstoffen im Rahmen einer PPV gefährdet. (Haritoglou and Kampik, 2013) Es kann dabei zu Komplikationen wie Schäden an den Nervenfaserschichten, Netzhautforamen oder sogar Netzhautablösungen kommen. Die Komplikationsrate ist bei Augen mit einer starken Adhärenz des Glaskörpers an die Netzhaut höher. Die pharmakologische Lyse ist für Kliniker und Forscher seit langem eine vielversprechende Alternative zur chirurgischen Lösung der vitreoretinalen Adhäsion. (Nazari et al., 2010)

PVD-induzierende pharmakologische Verfahren wurden erstmals 1998 von Sebag vorgestellt, seitdem wurden mehrere vitreolytische Medikamente eingesetzt und untersucht. (Bandello et al., 2013)

Die Agentien für eine pharmakologische Vitreolyse werden in enzymatisch und nicht-enzymatisch eingeteilt. Die Mehrheit der verwendeten Mittel sind enzymatisch, wie zum Beispiel Gewebespezifischen Plasminogen Aktivator (tPA), Plasmin, Mikroplasmin, Dispase oder Hyaluronidase. Ein nicht-enzymatisches Mittel wäre z.B. Arginin-Glycin-Aspartat-Peptid. (Nazari et al., 2010)

Sebag et al. erstellten ein Klassifizierungssystem, welches vitreolytische Agentien nach ihrer biologischen Wirkung einteilt (Tab.1):

1. „**liquefactants**“: induzieren eine Verflüssigung des Glaskörpers
2. „**interfactants**“: induzieren die Lösung des adhärennten Glaskörpers von der ILM

Pharmacologic vitreolysis classification based on biologic activity
<b>Liquefactants</b> (agents that liquefy the gel vitreous) Nonspecific: tPA, plasmin, microplasmin, nattokinase, vitreosolve* Substrate specific: chondroitinase, hyaluronidase <b>Interfactants</b> (agents that alter the vitreoretinal interface) Nonspecific: tPA, plasmin, microplasmin, nattokinase, vitreosolve* Substrate specific: dispase, chondroitinase <b>RGD-peptides*</b> tPA, plasmin, microplasmin, nattokinase, and vitreosolve are believed to be both liquefactants and interfactants.
*Nonenzymatic agent. tPA, tissue plasminogen activator; RGD, Arginine-Glycine-Aspartate.

Tab. 1: Klassifizierungssystem für vitreolytische Agentien nach Sebag et al.<sup>5</sup>

## Agentien für die pharmakologische Vitreolyse

### *Tissue Plasminogen Activator (tPA)*

Beim Gewebespezifischen Plasminogen Aktivator (tPA) handelt es sich um eine Serinprotease, die durch Proteolyse an der enzymatischen Umwandlung von Plasminogen zu Plasmin beteiligt ist. Es handelt sich dabei um einen autologen Aktivator der Fibrinolyse. tPA wird von Endothelzellen oder Leukozyten nach Gefäßdehnung oder auch durch eine erhöhte Serum-Katecholamin-Konzentration freigesetzt.

In einer von Hesse et al. durchgeführten Studie wurde eine intravitreale Injektion von 25 µg tPA vor PPV bei 10 Patienten mit einer diabetischen Retinopathie durchgeführt. Es kam dabei zu einer Glaskörperverflüssigung und dies erleichterte die operative Versorgung der Augen ohne schwere Nebenwirkungen hervorzurufen. In der Folge gelieferte Studien, in denen tPA zur Behandlung von subretinalen Blutungen eingesetzt wurden, berichteten jedoch von Komplikationen wie z.B. Glaskörperblutungen. (Nazari et al., 2010)

<sup>5</sup> NAZARI, H., MODARRES-ZADEH, M. & MALEKI, A. 2010. Pharmacologic vitreolysis. *J Ophthalmic Vis Res*, 5, 44-52.

## *Plasmin*

Plasmin ist eine Serinprotease, welche die Hydrolyse von Peptidbindungen katalysiert. Es entsteht aus dem Vorläuferprotein Plasminogen und spielt in mehreren biologischen Prozessen, wie z.B. Fibrinolyse, Neovaskularisierung und Aktivierung anderer Enzyme eine wichtige Rolle. Plasmin ist in der Lage eine PVD zu induzieren und gleichzeitig den Glaskörper zu verflüssigen und gehört demnach sowohl zur Gruppe der „liquefactants“ als auch zu den „interfactants“ (Tab.1). (Nazari et al., 2010, Haritoglou and Kampik, 2013)

Die intravitreale Injektion von Plasmin wurde in mehreren Fallserien zur Untersuchung eines Effektes bei therapierefraktären diabetischen Makulaödem, traktivem diabetischen Makulaödem oder Makulaödem im Zusammenhang mit Gefäßverschlüssen eingesetzt. Es wurde eine Abnahme der Netzhautdicke und eine Verbesserung der Sehleistung beobachtet, dies bestätigte die Effektivität des intravitreal injizierten autologen Plasmin. Weiters wurden mehrere Untersuchungen mit intravitrealen Plasmin vor oder nach Vitrektomie zur Behandlung von Makulaforamen Stadium 3, traumatischen Makulaforamen oder bei Retinopathia praematurorum mit traktiver Ablatio eingesetzt. (Nazari et al., 2010, Haritoglou and Kampik, 2013)

Azzolini et al. untersuchten die intraoperative Verwendung von Plasmin zur Induktion von PVD bei diabetischem Makulaödem. Es wurde kein signifikanter Unterschied in der endgültigen Netzhautdicke festgestellt, aber es kam zu einer signifikant besseren Sehschärfe. Azzolini et al. kamen zu dem Schluss, dass autologes Plasmin für die Induktion von PVD nützlich sein und als Adjuvant bei der PPV eingesetzt werden kann. Die komplexe Enzymstruktur und die fehlende Verfügbarkeit können jedoch für die Anwendung von autologen Plasmin im klinischen Alltag problematisch sein. (Nazari et al., 2010, Haritoglou and Kampik, 2013)

## *Ocriplasmin - Jetrea®*

Ocriplasmin, früher als Microplasmin bezeichnet, ist, wie bereits in den vorherigen Kapiteln beschrieben, ein rekombinantes Produkt der Serinprotease Plasmin. Obwohl es sich um ein verkürztes Produkt handelt, behält es die gleiche proteolytische Aktivität wie Plasmin. Es arbeitet ebenfalls über einen zweistufigen Mechanismus, der eine enzymatische Lösung der Glaskörperfibrillen von der inneren, vitrealen Seite der ILM und die Glaskörperverflüssigung beinhaltet und ist somit nach Sebag gleichzeitig ein „liquefactant“ und „interfactant“ (Tab. 1). (Bandello et al., 2013, Haritoglou and Kampik, 2013)

Ocriplasmin hat gegenüber Plasmin einige Vorteile. So ermöglicht die geringere Größe des Enzyms (1/4 der Größe von Plasmin), eine leichtere Durchdringung des Glaskörpers. Außerdem ist die Herstellung von Ocriplasmin weniger aufwendig als die Präparation von autologem Plasmin. Ocriplasmin ist darüber hinaus auch ein stabileres Produkt als Plasmin und ermöglicht somit eine leichtere Konservierung und Handhabung des Medikaments. (Bandello et al., 2013)

Fast die gesamte aktuelle Forschung zur enzymatischen Vitreolyse konzentriert sich auf Ocriplasmin, andere Wirkstoffe wurden aufgrund ihrer Nebenwirkungen und der begrenzten Wirksamkeit vernachlässigt. (Bandello et al., 2013)

Basierend auf der MIVI-TRUST Studie wurde Ocriplasmin 2012 in den USA und im Januar 2013 in Europa für die Behandlung von Vitreomakulärer Traktion (VMT) und damit assoziierter FTMH lizenziert.

Die von der FDA (Food and Drug Administration) empfohlene Dosis entspricht 0,125 mg/ 0,1ml intravitreale Injektion. (Chod et al., 2015) (Abb.5) Sowohl in Europa als auch in den USA ist die Indikation VMT, inklusive MF bis zu 400 µm apikalen Durchmesser, die als symptomatische VMT zusammengefasst wird. Mehrere Analysen von Untergruppen ergaben, dass die Wirksamkeit von Ocriplasmin für fokale VMA bei Abwesenheit einer epiretinaler Membran und bei MF ≤ 250 µm mit fokaler VMT am höchsten ist. (Lescrauwaet et al., 2017, Groselli et al., 2019)

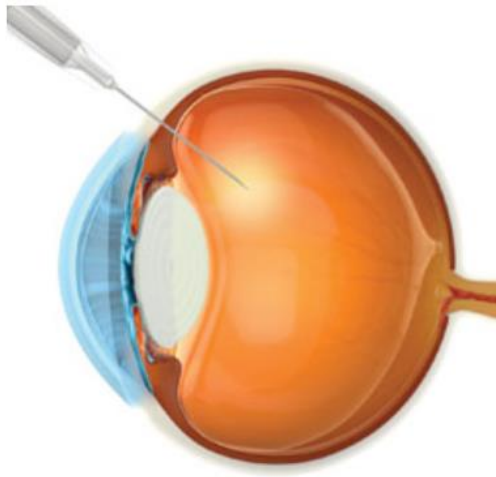


Abb. 5: Schema einer intravitrealen operative Medikamenteneingabe (IVOM) von Ocriplasmin (125 µg).<sup>6</sup>

Ocriplasmin entfaltet seine Wirkung indem es die Spaltung von Peptidmolekülen auf der carboxyterminalen Seite von Lysin- und Argininmolekülen in den Adhäsionsmolekülen Laminin und Fibronectin katalysiert, die den Glaskörper mit der ILM verbinden. Einer der Vorteile der intravitrealen Gabe von Ocriplasmin ist es, dass die enzymatische Vitreolyse eine molekulare Lösung der VMT induziert im Vergleich zur PPV oder spontanen Lösung. (Steel et al., 2015) Die Auflösung von VMA wurde typischerweise innerhalb von 28 Tagen nach Injektion von Ocriplasmin beobachtet. (Garcia et al., 2016, Groselli et al., 2019)

Um die Wirksamkeit und die Sicherheit des Medikaments bei Patienten mit symptomatischer VMT einschließlich assoziierter MF zu belegen, wurden als Teil des Programms „Microplasmin for Intravitreal Injection - Traction Release without Surgical Treatment“ (MIVI-TRUST), zwei multizentrische, randomisierte und doppelmaskierte Phase-3-Studien (TG-MV-006 und TG-MV-007) entwickelt. Die Studien ergaben, dass eine einzige Ocriplasmin Injektion einem Placebo in Bezug auf eine nicht operative Auflösung der VMA überlegen war, dies wurde am Tag 28 nach Injektion durch optische Kohärenztomographie (OCT) verifiziert. Zusätzlich wurde beobachtet, dass bei der Induktion einer totalen PVD, MF-Verschluss und Verbesserung der bestkorrigierten Sehschärfe (BCVA) Ocriplasmin ebenfalls eine erhöhte Wirkung aufwies als das Placebo. Bei der MIVI-TRUST Studie wurde eine Gesamt-FTMH-Verschluss-Rate von 40,6 % (43 von 106 Patienten) bei Patienten beobachtet, die mit Ocriplasmin behandelt wurden. Im Vergleich dazu zeigte sich in der Kontrollgruppe eine Verschlussrate von 10,6 % (5 von 47 Patienten). Dabei

---

<sup>6</sup> <https://www.reviewofophthalmology.com/article/current-and-potential-uses-of-ocriplasmin>; zuletzt aufgerufen am 23.03.2020

wurde eine höhere Verschlussrate bei Patienten mit einem MF von < 250 µm, 58,3 %, im Vergleich zu Patienten mit mittelgroßen Löchern (250-400 µm), 38,6 %, beobachtet. In der Studie erreichte keiner der 19 Patienten mit großen Foramina (> 400 µm) einen vollständigen Verschluss. (Varma et al., 2015, Groselli et al., 2019, Steel et al., 2016)

Die Phase 3 Studie „Ocriplasmin for Treatment for Symptomatic Vitreomacular Adhesion Including Macular Hole“ (OASIS) hat ebenfalls die Wirksamkeit von Ocriplasmin für VMT und FTMH erwiesen. Die OASIS Studie hatte längere Follow-Ups als die MIVI-TRUST Studie sowie mehr visuelle Funktionstest und eine höhere Auflösung der OCT Aufnahmen. (Lescrauwaet et al., 2017, Groselli et al., 2019)

Als ein „First in Class“ Medikament, wurde Ocriplasmin und dessen Nebenwirkungen sorgfältig von der vitreoretinalen Gemeinschaft überwacht. Folgende unerwünschte Wirkungen wurden bereits in mehreren Case Reports beschrieben: (Khan and Haller, 2016, Itoh et al., 2014, Jonckx et al., 2017, Zhang et al., 2018, Madi et al., 2016)

- akute Reduktion der Sehschärfe
- Dyschromatopsie
- Netzhautablösungen
- Linsensubluxationen und Phakodonesis
- ERG Veränderungen
- abnorme Pupillenreflexe
- Zunahme der SRF
- retinale Gefäßveränderungen
- Veränderungen der EZ

In der Packungsbeilage von Jetrea® wird eine transiente Amplitudenabnahme der a- und b-Welle im ERG bei ca. 50 % der Patienten beschrieben. Dies wurde beispielsweise auch in einem durch Abraham et al. veröffentlichten Fall beobachtet. Ob es sich in diesem Fall nur um eine transiente Veränderung des ERG handelte, konnten Abraham et al. aufgrund des kurzen Nachbeobachtungszeitraums nicht nachweisen. (Abraham et al., 2016)

In einer durch Singh RP et al. im Jahr 2014 durchgeführten Studie wurden bereits signifikante anatomische Wirkungen von Ocriplasmin begleitet von vorübergehenden Veränderungen der äußeren Netzhautstrukturen dokumentiert, die durch SD-OCT Aufnahmen sichtbar wurden.



(Khan and Haller, 2016, Itoh et al., 2014, Jonckx et al., 2017, Zhang et al., 2018, Groselli et al., 2019, Singh et al., 2014, Madi et al., 2016)

In einer durch Iuliano et al. durchgeführten Studie, wurde die Wirkung von Ocriplasmin auf den oberflächlichen retinalen Kapillarplexus mittels OCT-Angiographie (OCT-A) analysiert. In dieser Studie wurde beobachtet, dass Augen mit einer idiopathischen VMT anfangs eine vergleichbare Perfusionsdichte wie die gesunde Kontrollgruppe aufwiesen, jedoch eine kleinere foveale avaskuläre Zone (FAZ). Nach der Ocriplasmin Injektion war die Perfusionsdichte in dem oberflächlichen Gefäßplexus (SCP) reduziert. Die anderen Plexus (tiefer Gefäßplexus (DCP) und Choriocapillaris (CC)) blieben insgesamt stabil. Die FAZ Flächenveränderung könnte auf die Anwesenheit der VMT zurückzuführen sein, die den Bereich durch Verengung der fovealen Ränder mechanisch verändert. Nach Injektion mit Ocriplasmin konnte eine leichte Vergrößerung der FAZ festgestellt werden. Iuliano et al. gehen davon aus, dass die VMT mechanischen Stress auf eine breitere Makularegion ausübt, der sich in den retinalen Plexus als Gefäßverengung widerspiegelt. (Iuliano et al., 2019)

Als eine weitere, jedoch seltene Komplikation von Ocriplasmin wurde in einem von Zhang et al. veröffentlichten Case Report ein transientes Hornhautödem nach intravitrealer Injektion beschrieben. In Zusammenschau aller klinischen Studien entwickelten 0,7 % der Patienten, die Ocriplasmin Injektionen erhielten, ein Hornhautödem. Ein schneller und vorübergehender Anstieg des intraokularen Drucks (IOD) unmittelbar nach der Ocriplasmin Injektion könnte eine Erklärung für ein akutes Hornhautödem nach IVOM (Intravitrealer operativer Medikamenteneingabe) sein. Eine weitere Ursache für ein Hornhautödem nach Ocriplasmin Injektion könnte ein direkter toxischer Effekt des Medikaments auf das Hornhautendothel sein oder ein indirekter Schaden durch Proteolyse der Basalmembran des Endothels. (Zhang et al., 2018)

Es gibt noch einige unerforschte Bereiche, wo enzymatische Vitreolyse möglicherweise verwendet werden könnte, wie zum Beispiel bei diabetischen Makulaödemen. Jüngste Studien beschäftigen sich mit Kombinationen von enzymatischen Ansätzen und neuen synthetischen Molekülen, die außer einer vollständigen PVD auch antiangiogenetische Effekte erzielen können. (Prospero Ponce et al., 2016, Groselli et al., 2019)

## Methoden

---

In unserer Studie haben wir die Mikrostruktur der Netzhaut anhand der klinischen Befunde und mit Hilfe des SD-OCT Verfahrens vor und nach der intravitrealen Injektion mit Ocriplasmin bei 70 Patienten mit VMT im Zeitabstand von 1 Woche, 1 Monat, 3 Monate, 6 Monate und 1 Jahr beobachtet und analysiert. Die Schichtaufnahmen wurden mit einem Spectralis® OCT2 Gerät der Firma Heidelberg Engineering GmbH erstellt. Dabei haben wir foveale Volumenscans mit 19 Scans erstellt. Zum sicheren Ausschluss eines Makulaforamens haben wir zusätzlich Sternscans durchgeführt, die auf das foveale Zentrum gerichtet wurden. Es ist jedoch nicht auszuschließen, dass trotz der zentralen Verdichtung ein Foramen nicht erfasst werden konnte, da die Auflösung der Aufnahmen mit der Exzentrizität rasch abnimmt. Die Größe des Makulaforamens wurde anhand der erstellten SD-OCT-Scans ermittelt, dabei wurde der kleinste Durchmesser des Foramens parallel zum retinalen Pigmentepithel bestimmt. (Groselli et al., 2019)

Die folgenden Kriterien wurden präoperativ und postoperativ aufgezeichnet und verglichen:

- Makulaforamen Größe (MF) (Abb. 6a)
- Makulaödem (MÖ) (Abb. 6b)
- subretinale Flüssigkeit (SRF) (Abb. 7a)
- Veränderungen in der Ellipsoidzone (EZ) und der äußeren limitierenden Begrenzungsmembran (ELM) (Abb. 7b)

Bei 20 der insgesamt 70 Patienten (28,57 %) zeigte sich präoperativ ein durchgreifendes Makulaforamen. 60 Patienten (85,71 %) wiesen präoperativ ein Makulaödem auf und bei 40 Patienten (57,14 %) konnten wir eine subretinale Flüssigkeitsansammlung feststellen. 52 Patienten (74,29 %) wiesen präoperativ Veränderungen an der ELM auf und bei 54 Patienten (77,14 %) zeigten sich Veränderungen in der EZ. (Groselli et al., 2019)

Zusätzlich wurden prä- und postoperativ anhand der SD-OCT Bilder die durchschnittliche Dicke der Netzhaut und die Ausdehnung der VMT in  $\mu\text{m}$  gemessen. Postoperativ wurden außerdem Visus und funktionelle Veränderungen erhoben wie Photopsien, Metamorphopsien,

Dyschromatopsien und Nachsehschwäche, die bereits in anderen Studien dokumentiert wurden. (Groselli et al., 2019)

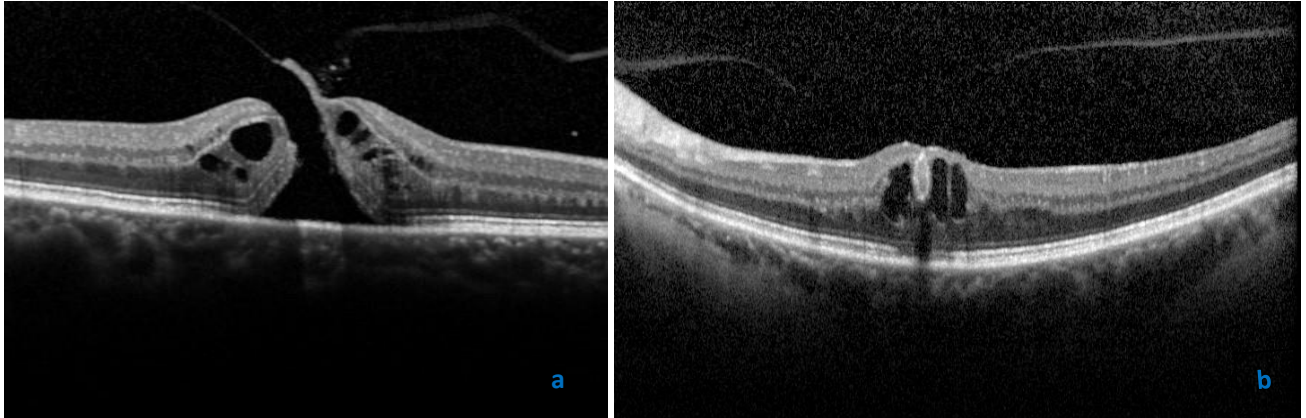


Abb. 6: Analyierte Kriterien: a. Vitreomakuläre Traktion mit Makulaforamen (255  $\mu\text{m}$ ), b. Makulaödem.<sup>7</sup>

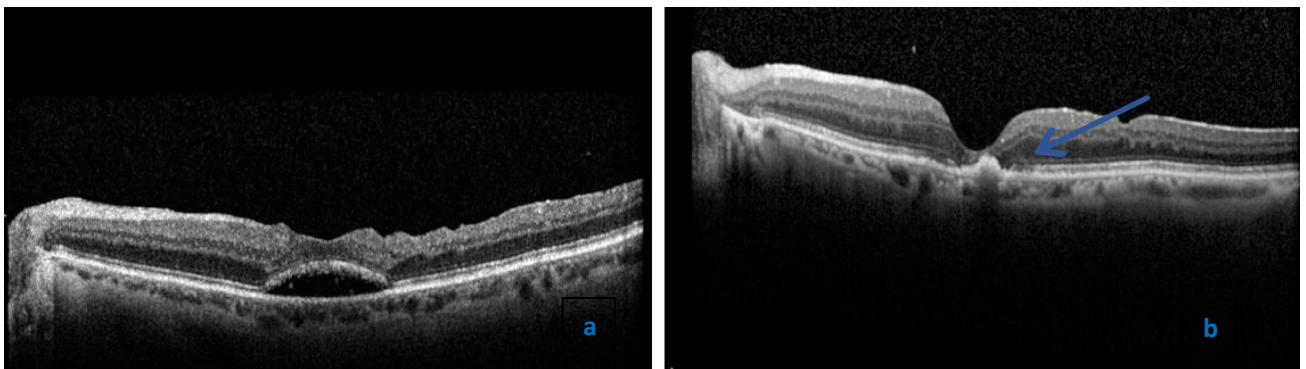


Abb. 7: Analyierte Kriterien: a. subretinale Flüssigkeit, b. Veränderungen in der Ellipsoidzone und der limitierenden Begrenzungsmembran (Pfeil).<sup>8</sup>

<sup>7,8</sup> Klinik und Poliklinik für Augenheilkunde am Klinikum Rechts der Isar, TUM

## OCT- optische Kohärenztomografie

Wie bereits im vorherigen Kapitel erwähnt, verwendeten wir für die Schichtaufnahmen unserer Studie ein Spectralis® OCT2 Gerät der Firma Heidelberg Engineering GmbH.

Das Haupteinsatzgebiet optischer Kohärenzverfahren ist die Medizin, vor allem in der Augenheilkunde findet dieses Verfahren zur Untersuchung der Netzhaut Verwendung, aber auch in der Dermatologie zum Beispiel beim Krebscreening.

Es handelt sich dabei um ein Untersuchungsverfahren, bei dem Licht geringer Kohärenzlänge mithilfe eines Interferometers zur Messung von Entfernungen in streuendem Material eingesetzt wird. Ein Interferometer wird zur Präzisionsmessung von Längen, Brechungsindizes, Winkel oder in der Spektroskopie eingesetzt.

Die Untersuchung mit dem OCT ist nicht invasiv und kann bei manchen Befunden die Fluoreszenzangiographie ersetzen. Durch unterschiedliche Reflexion des Lichtes an der Grenzfläche erscheinen die Schichten der Netzhaut wie im histologischen Schnitt. (Abb.8) So werden intraretinale Veränderungen wie Ödeme oder Zysten, subretinale Neovaskularisationsmembranen oder oberflächliche Membranen und ihre Verbindungen zum Glaskörper präzise darstellbar. (Grehn, 2012)

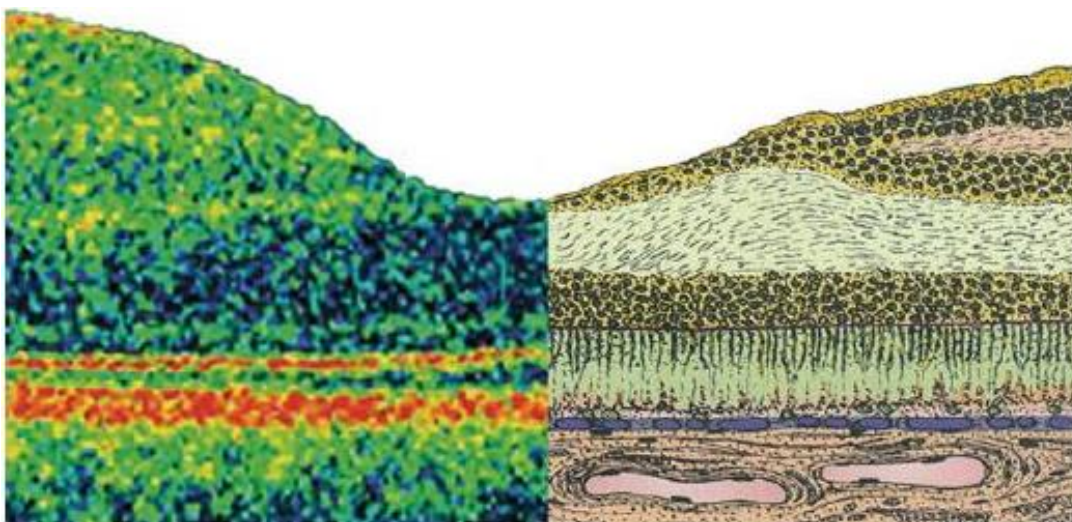


Abb. 8: Schnitt durch die Makula. Auf der linken Bildhälfte findet man ein Bild der Netzhaut, wie sie sich im OCT (optical coherence tomography) Bild darstellen lässt, rechts ist der histologische Schichtaufbau dargestellt.<sup>9</sup>

<sup>9</sup> Grehn, Franz: Augenheilkunde. 31. Auflage Berlin Heidelberg: Springer Verlag, 2012, S.225

Vor etwa drei Jahrzehnten waren Augenärzte in der Lage drei ähnliche vitreoretinale Krankheitszustände zu identifizieren: Epiretinale Membran, idiopathisches MF und drohendes MF. Diese Zustände wurden 1988 von Gass klinisch beschrieben und klassifiziert. Durch die Einführung der optischen Kohärenztomographie wurde diese Klassifikation objektiver. (Prospero Ponce et al., 2016)

Die optische Kohärenztomographie liefert detaillierte Einblicke in die Netzhautstruktur und den vitreoretinalen Übergang. (Abb.9) Verschiedene Anomalien, die zuvor mittels Ophthalmoskopie nicht sichtbar gemacht werden konnten, wie die VMT, können nun schnell und genau diagnostiziert werden. Dies ist von entscheidender Bedeutung, da VMA und als Folge VMT Hauptursachen für viele vitreoretinale Pathologien sind. (Mec-Slomska et al., 2017)

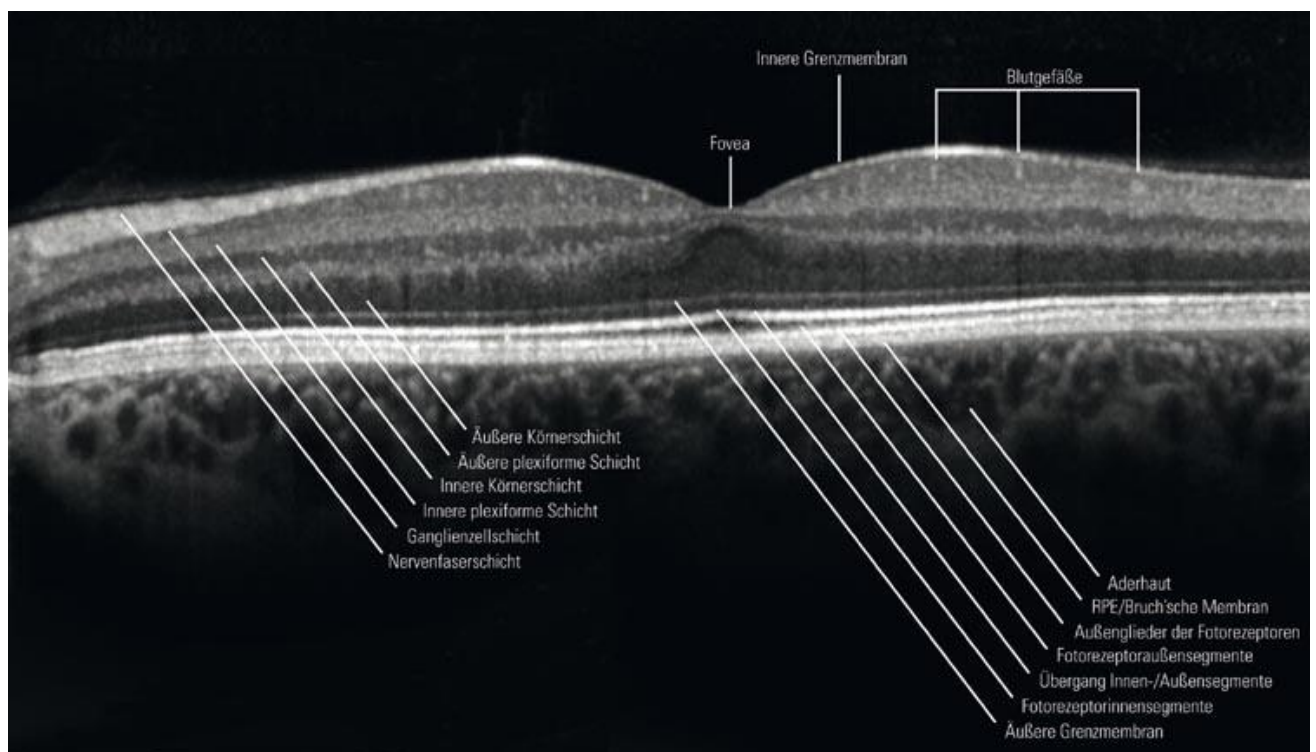


Abb. 9: Darstellung des Netzhautaufbaus anhand einer SD-OCT (spectral domain – optical coherence tomography) Schichtaufnahme.<sup>10</sup>

<sup>10</sup> <http://www.auge-online.de/Diagnostik/Spezialdiagnostik/OCT/oct.html>; zuletzt aufgerufen am 27.10.2017

## Patientenauswahl

Zentraler Aspekt der in dieser Arbeit durchgeführten Untersuchungen war die Fragestellung nach der Auswahl des am besten geeigneten Patientengruppe.

In einer durch Haller et al 2015 durchgeführten Studie wurde eine Untergruppe von Patienten der-Studie untersucht, um zu beurteilen, welche Patienten in einem Zeitraum von 6 Monaten nach IVOM mit Jetrea® die besten Resultate darlegten. Die Analyse ergab, wie Tabelle 2 zeigt, dass Patienten < 65 Jahren, in Abwesenheit einer epiretinalen Membran, mit phaken Augen, VMT < 1500 µm und FTMH < 250 µm das beste Outcome nach Ocriplasmin Injektion hatten. (Prospero Ponce et al., 2016) Nach diesen positiven Prädiktoren wählten auch wir unser Patientenkollektiv aus.

Für das Vorhersagen von einem Behandlungserfolg ist das Anwenden des SD-OCT von großer Bedeutung, da es durch die bessere Auflösung die Identifizierung der ERM mit höherer Prävalenz ermöglicht. Außerdem ist durch das SD-OCT eine detailliertere Klassifizierung der Makulaforamen und der VMT möglich, dadurch kann eine genauere Patientenauswahl vorgenommen werden. (Grinton and Steel, 2019) Weitere Studien ergaben, dass junge, weibliche Patienten mit spezifischen OCT Veränderungen, wie zum Beispiel V-förmige VMT oder kleines Adhäsions-Areal, eine höhere VMT-Lösungsrate erzielten. (Prospero Ponce et al., 2016)

Für viele vitreoretinale Spezialisten bleibt die Verwendung von Ocriplasmin in der Praxis umstritten. Dies könnte auf die unterschiedlichen Erfahrungen bei der Anwendung des Medikaments zurückzuführen sein. Einer der Gründe hierfür könnte die Auswahl des Patientenkollektivs sein. (Steel and Wong, 2016)

Ein weiterer Grund könnte die Anwendungsweise des Medikaments sein. Ocriplasmin wird bei einer Temperatur von -25°C und bei einem pH Wert von 3.1 gelagert. Dadurch soll eine Deprotonierung des Serins und eine Interaktion des Medikaments mit seinen Substraten verhindert werden. Daher gilt die Empfehlung nicht gepufferte Kochsalzlösung (pH 5.5) zu verwenden, um die Interaktion wiederherzustellen und um die Wirkung des Arzneimittels zu verlängern. Nachdem man das Medikament wieder aufgetaut hat sollte es sofort verwendet werden, um seine Wirksamkeit nicht zu beeinträchtigen. Um die gewünschte Wirkung der VMT-Lösung zu erzielen, muss eine gewisse Dosis die vitreomakuläre Traktionsstelle erreichen. Dies wird von verschiedenen Faktoren beeinflusst, einschließlich der Injektionstiefe und der



Glaskörperstruktur. Dies beeinflusst nicht nur die Wirksamkeit, sondern möglicherweise auch die Häufigkeit der Nebenwirkungen außerhalb des Zielbereichs, nämlich in den äußeren Netzhautschichten. (Steel and Wong, 2016)

Table 2  
Proposed indication for ocriplasmin

---

**Best candidates for ocriplasmin injection**

---

1	Phakic eyes
2	Age $\leq 65$ years
3	No previous surgeries
4	No diabetic retinopathy
5	No ERM
6	VMA $< 1,500 \mu\text{m}$
7	No macular pucker
8	FTMH $< 250 \mu\text{m}$

Relative Indications:  
FTMH  $> 250 \mu\text{m}$  but  $< 400 \mu\text{m}$   
Females  
Specific OCT characteristics (small area of adhesion, "V-shaped" VMT with wide angles)

---

**Abbreviations:** ERM, epiretinal membrane; FTMH, full-thickness macular hole; OCT, optical coherence tomography; VMA, vitreomacular adhesion; VMT, vitreo-macular traction.

Tab. 2: Vorgeschlagene Indikationen für die Anwendung von Ocriplasmin. <sup>11</sup>

## Kontraindikationen

Zu den relativen Kontraindikationen für die Anwendung von Jetrea® gehören vorherige Vitrektomie, operative Eingriffe am Auge 3 Monate vor Anwendung, intravitreale Injektionen in den vorherigen 6 Monaten, ERM, fibrozelluläre Proliferation auf der ILM Ebene, rhegmatogene Netzhautablösung in der Vorgeschichte, schwere periphere Netzhautdegenerationen, Myopie  $> 5$  dpt, FTMH  $> 400 \mu\text{m}$  und proliferative Vitreoretinopathien. In der MIVI-Studie wurden Patienten mit Glaukom, unkontrollierter systemischer Hypertonie, Augenentzündungen oder Traumata von der Studie ausgeschlossen. (Prospero Ponce et al., 2016)

<sup>11</sup> PROSPERO PONCE, C. M., STEVENSON, W., GELMAN, R., AGARWAL, D. R. & CHRISTOFORIDIS, J. B. 2016. Ocriplasmin: who is the best candidate? *Clin Ophthalmol*, 10, 485-95.

## Ergebnisse

---

Bei 20 der 70 (28,57 %) untersuchten Patienten stellten wir präoperativ ein FTMH < 400 µm und eine VMA < 1500 µm fest. Eine Woche nach intravitrealer operativer Medikamenteneingabe (IVOM) mit Ocriplasmin waren 8 der 20 FTMHs (40 %) bereits verschlossen. Insgesamt zeigten 12 Patienten nach der Injektion einen FTMH-Verschluss, somit erzielten wir eine Verschlussrate von 60%. (Abb.10) 4 Patienten mit VMT entwickelten nach Ocriplasmin IVOM ein neues FTMH. Auch diese wurden mittels PPV und ILM-Peeling versorgt. Somit benötigten 12 der insgesamt 24 MF-Patienten (50 %) nach Ocriplasmin eine operative Schließung des FTMH. (Groselli et al., 2019)

Bei persistierenden MF und/oder persistierenden VMT wurde frühestens nach 4 Wochen eine PPV mit ILM-Peeling und Gas Tamponade durchgeführt, die bei allen MF zu einem postoperativen Verschluss führte. Zum Kontrollzeitpunkt 3 Monate waren bereits 12 von den insgesamt 17 Patienten vitrektomiert. (Groselli et al., 2019)

Bei 53 Patienten (75,71 %) konnten wir eine Lösung der VMA feststellen (Abb. 10), dabei kam es bei 39 dieser 53 Patienten (73,58 %) zu einer Reduktion der Netzhautdicke. 3 Patienten (4,29 %) entwickelten nach erfolgreicher Ocriplasmin Injektion und Lösung der VMT eine rhegmatogene Netzhautablösung. Nach der Behandlung mit Ocriplasmin wurden bei 8 Patienten (11,43 %) Veränderungen in der EZ und ELM festgestellt (Abb. 11) (Groselli et al., 2019)

Insgesamt kam es bei 13 Patienten (18,57 %) postoperativ zu einer persistierenden Visusminderung, 3 dieser Patienten wiesen Veränderungen in der EZ und ELM auf. Bei 31,43 % bestand eine persistierende SRF (Abb. 12), bei 18 Patienten (25,71 %) Photopsien, 2 Patienten (2,86 %) wiesen Dyschromatopsien auf und 2 weitere Patienten (2,86 %) klagten über Nachtsehschwäche. (Abb. 13) (Groselli et al., 2019)



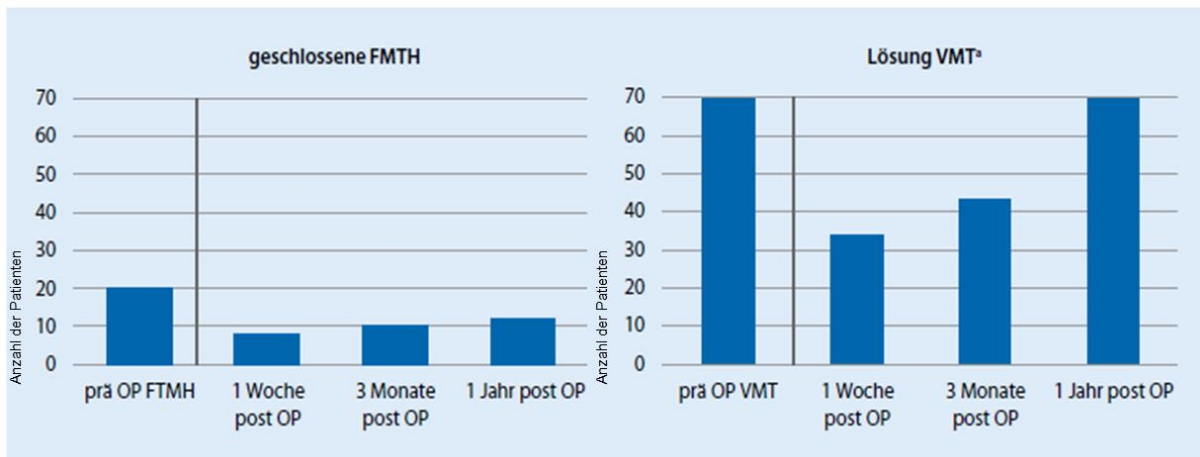


Abb. 10: Geschlossene durchgreifende Makulaforamen (FMTH) und Lösung der vitreomakulären Traktion (VMT) prä- und postoperativ; a. 17 Patienten benötigten post OP eine operative Lösung der VMT.<sup>12</sup>

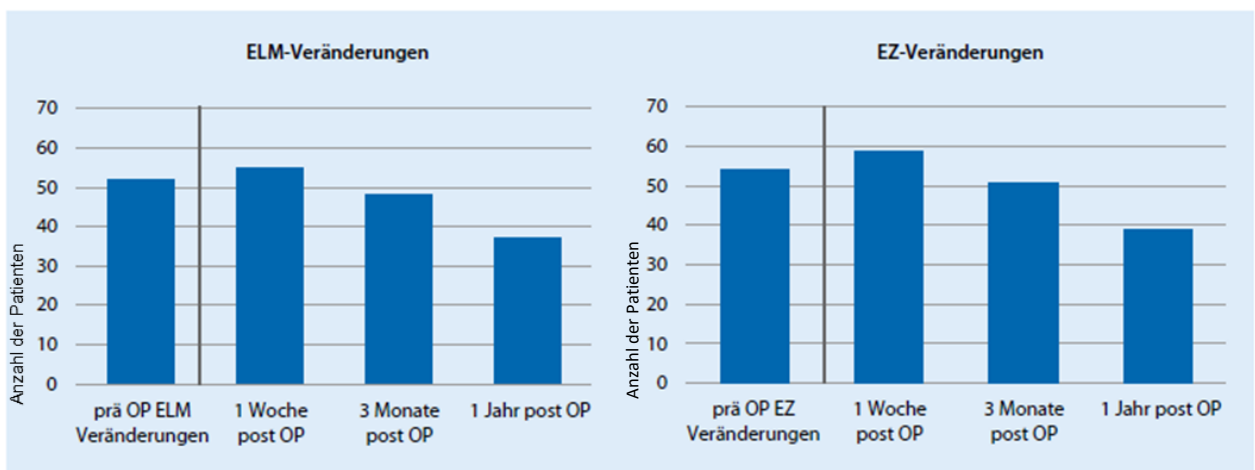


Abb. 11: Veränderungen membrana limitans externa (ELM) und der Ellipsoidzone (EZ) prä- und postoperativ.<sup>13</sup>

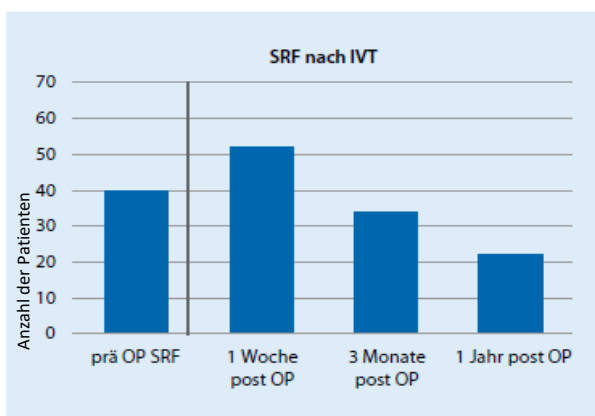


Abb. 12: Subretinale Flüssigkeit (SRF) prä- und postoperativ.<sup>14</sup>

<sup>12,13,14</sup> Klinik und Poliklinik für Augenheilkunde am Klinikum Rechts der Isar, TUM

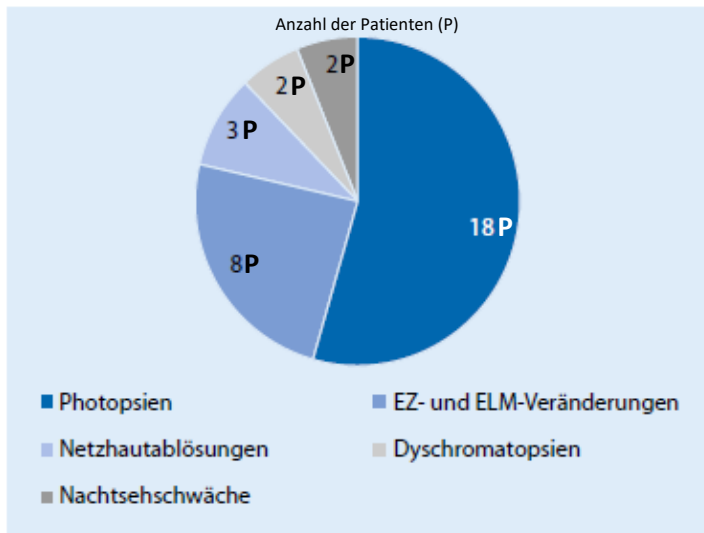


Abb. 13: Ocriplasmin-assoziierte Nebenwirkungen. <sup>15</sup>

### Nebenwirkungen post IVT

VMT post IVT gelöst	Anzahl	VMT post IVT nicht gelöst	Anzahl
Photopsien	13 (18,57 %)	Photopsien	5 (7,14 %)
Dyschromatopsie	2 (2,85 %)	Dyschromatopsie	0
Nachtsehschwäche	1 (1,42 %)	Nachtsehschwäche	1 (1,42 %)
Makulaforamen	2 (2,85 %)	Makulaforamen post IVT	2 (2,85 %)
Subretinale Flüssigkeit	7 (10,00 %)	Subretinale Flüssigkeit	5 (7,14 %)
Veränderungen der EZ/ELM	6 (8,57 %) <b>a</b>	Veränderungen der EZ/ELM	2 (2,85 %) <b>b</b>

Tab. 3: Nebenwirkungen post IVT (Intravitreale Therapie) a. Nebenwirkungen postoperativ bei Patienten mit VMT (Vitreomakuläre Traktion) Lösung post IVT b. Nebenwirkungen postoperativ bei Patienten ohne VMT Lösung post IVT. <sup>16</sup>

<sup>15,16</sup> Klinik und Poliklinik für Augenheilkunde am Klinikum Rechts der Isar, TUM

## Diskussion

---

Die enzymatische Vitreolyse mit Ocriplasmin geht, wie bereits in den vorangehenden Kapiteln beschrieben, mit einigen, meist transienten, Nebenwirkungen einher. Der genaue Mechanismus hinter den meisten unerwünschten Nebenwirkungen ist derzeit noch unklar.

Ersten Untersuchungen zufolge könnte die Nyktalopie als Nebenwirkung dadurch erklärt werden, dass die Stäbchen Photorezeptoren sensitiver für die Ocriplasmin-Effekte als die Zapfen Photorezeptoren sind. Die EZ und ELM Veränderungen können entweder auf eine enzymatische Aktivität von Ocriplasmin auf die Photorezeptorschicht hinweisen oder durch eine vorübergehende spontane Umbildung der äußeren Netzhautschichten als Reaktion auf die Lösung der VMT erklärt werden. Es ist möglich, dass der proteolytische Effekt von Ocriplasmin durch die Retina auf die Photorezeptoren oder das retinale Pigmentepithel wirkt und so seine enzymatische Wirkung auf weitere Strukturen in denen Laminin vorkommt - wie z. B. Interphotorezeptormatrix, ELM, äußere plexiforme Schicht und ILM - ausübt. (Maier et al., 2017) Bemerkenswerterweise wurde in der MIVI-TRUST-Studie nicht über EZ-Veränderungen berichtet. Wahrscheinlich aufgrund der Verwendung von Time Domain-OCT statt Spectral Domain-OCT wie in unserer Studie. (Khan and Haller, 2016)

### Warum wird Ocriplasmin im klinischen Alltag immer weniger verwendet?

Für die Verwendung von Ocriplasmin spricht vor allem dessen einfache Anwendung und die Vermeidung von Operationen wie die pars plana Vitrektomie und der damit verbundenen Risiken. Nichts desto trotz ist auch die das Anwenden von Ocriplasmin nicht ganz risikofrei. Der Cochrane Review über Ocriplasmin beschrieb Glaskörperverdichtungen (22 %), Photopsien (16 %) und IVOM bedingte Augenschmerzen (14 %) als die häufigsten, jedoch transienten Nebenwirkungen der Behandlung mit Ocriplasmin. Weiterhin kann Ocriplasmin die Größe der Makulaforamen bei nicht erfolgreich behandelten Patienten erhöhen, dies kann das visuelle Ergebnis einer anschließenden „rescue“ Operation beeinträchtigen. (Neffendorf et al., 2017)

Jüngste Fortschritte in der Vitrektomie Technologie führten zur Senkung der chirurgischen Morbidität und zu einer schnelleren postoperativen Genesung. Durch die Einführung der

kombinierten Phakovitrektomie wird nun auch das Risiko eine Katarakt nach PPV zu entwickeln nicht mehr als Hindernis angesehen eine Vitrektomie durchzuführen. (Grinton and Steel, 2019)

Die Tatsache, dass die VMT oft einseitig ist und die Nebenwirkungen von Ocriplasmin, welche zwar selten aber signifikant sind, lassen die Beobachtung und das Abwarten einer spontanen Lösung als attraktive Behandlungsoption erscheinen. Die Rate an spontanen Lösungen der VMT entspricht in etwa 30 %, diese ist jedoch schwer vorhersehbar und der optimale Beobachtungszeitraum vor Beginn der Behandlung ist meist unklar. (Grinton and Steel, 2019)

Ein weiterer Faktor, der für die abnehmende Verwendung von Ocriplasmin verantwortlich gemacht wird, ist die sich aktuell entwickelnde Option der pneumatischen Vitreolyse. (Grinton and Steel, 2019) Eine Meta-Analyse von neun Fallreihen ergab eine Lösungsrate der VMT durch pneumatische Vitreolyse von etwa 50 %, was sie zu einem potenziellen kostengünstigen Konkurrenten von Ocriplasmin macht. (Neffendorf et al., 2018)

### Pneumatische Vitreolyse: die bessere Alternative?

Die hohen Kosten, die insgesamt bescheidene Erfolgsrate bei der Induktion der PVD und die unerwünschten Nebenwirkungen (die bereits in den vorherigen Kapiteln ausgiebig beschrieben wurden), begrenzen den klinischen Nutzen von Ocriplasmin.

In unserer Analyse wurden bei 11,43 % der Patienten vorübergehende EZ und ELM Veränderungen beobachtet. Außerdem berichteten 25,71 % unserer Patienten über Photopsien nach Ocriplasmin IVOM, dies war somit die häufigste Nebenwirkung.

In einer von Quezada-Ruiz et al. durchgeführten Studie kam es bei 43,47 % der mit Ocriplasmin behandelten Patienten zu vorübergehenden EZ Veränderungen. Sei es in der MIVI-TRUST Studie wie auch in der OASIS Studie wurden bei ca. 40 % der Patienten ERG Veränderungen beobachtet, diese waren jedoch teilweise nur vorübergehend. (Dhoot et al., 2017, Groselli et al., 2019, Knudsen and Kozak, 2014)

Eine kostengünstigere und nebenwirkungsärmere Alternative zur enzymatischen Vitreolyse bei Augen mit symptomatischer VMT und kleinem FTMH stellt die pneumatische Vitreolyse (PVL) dar. Es handelt sich dabei um die intravitreale Injektion einer kleinen Menge expansiven Gases (wie z.B. 0,3 ml C3F8-Gas) mit dem Ziel der vitreomakulären Traktionslösung.

Chan et al führten eine retrospektive Studie durch, in der sie im Zeitraum zwischen 2010 und 2016 55 Patienten (56 Augen) mit symptomatischer VMT mit oder ohne kleinen Makulaforamen ( $\leq 250 \mu\text{m}$ ) einer PVL unterzogen. Nach einer einzigen intraokularen C3F8-Gasinjektion wurde bei insgesamt 48 Augen (85,7 %) die Lösung der VMT erreicht. Bei Augen mit VMT ohne FTMH konnte bei 29 von 36 Augen (80,6 %) eine Lösung erreicht werden. Bei Augen mit kleinen Makulaforamen ( $\leq 250 \mu\text{m}$ ) wurde die VMT-Lösung bei 19 von 20 Augen erreicht (95 %). Ein FTMH-Verschluss wurde in 15 Augen (60 %) erreicht. Die Makulalöcher  $\leq 250 \mu\text{m}$ , die anfangs nicht mit PVL verschlossen werden konnten, wurden anschließend mit einer pars plana Vitrektomie behandelt. Die Erfolgsraten im Zusammenhang mit PVL sind höher als die bisher veröffentlichten Raten im Zusammenhang mit Ocriplasmin. (Chan et al., 2017, Groselli et al., 2019)

Rodriguez et al. berichteten von einer VMT-Lösung in 60 % der Patienten durch intravitreale Gas Injektion mit 100% C3F8. Steinle et al berichteten in einer retrospektiven Studie über eine Erfolgsrate von 84% mit C3F8-Gasinjektion. In dieser Serie kam es auch bei Patienten mit Diabetes mellitus, epiretinalen Membranen oder bei Augen, die zuvor schon erfolglos mit Ocriplasmin IVOM behandelt wurden, zu einer Lösung der VMT. In einer separaten Studie berichteten die gleichen Autoren über eine 84 % Erfolgsrate mit C3F8-Gas, 56 % mit SF6-Gas und 48 % mit Ocriplasmin in einer vergleichenden retrospektiven Fallserie zur Behandlung des VMT-Syndroms. (Dhoot et al., 2017, Rodrigues et al., 2013, Steinle et al., 2017) (Buzzacco and Patel, 2017, Groselli et al., 2019)

Steinle et al. stellten fest, dass sogenannte „dipping-bird“ Bewegungen bzw. „Tauchmanöver“ (Nickbewegungen des Kopfes) der Patienten nach Gasinjektion zu einer Beschleunigung der Vitreolyse führen können. Der Wert dieses „Tauchmanövers“ ist jedoch fraglich, da in der durch Chan et al. durchgeführten Studie ohne „Tauchmanöver“ ähnliche Resultate erzielt wurden. (Flynn and Relhan, 2017, Groselli et al., 2019, Steinle et al., 2017)

Prinzipiell sollte bei induzierter PVD immer das - wenn auch geringe - Risiko einer Netzhautablösung berücksichtigt werden. Bemerkenswerterweise wurden in keiner der beiden von Rodriguez et al. und Steinle et al. durchgeführten Studien zur pneumatischen Vitreolyse Netzhautablösungen dokumentiert. (Dhoot et al., 2017, Groselli et al., 2019)

In der Zusammenschau unserer eigenen Beobachtungen sowie der publizierten Arbeiten ist bei der Behandlung des vitreomakulären Traktionssyndroms eine pneumatische Vitreolyse auf jeden Fall zu erwägen. Die Bioverträglichkeit der dabei injizierten Gase ist im Vergleich zu Ocriplasmin aus anderen operativen Verfahren, wie zum Beispiel die pars plana Vitrektomie, gesichert und daher nach aktuellem Wissenstand unbedenklich. (Groselli et al., 2019)

Die mindestens gleich hohe Lösungsrate der VMT sowie das geringere Nebenwirkungsprofil lassen somit die pneumatische Vitreolyse als kostengünstigere und sicherere Therapiealternative erscheinen.

## Schlussfolgerung

---

Im klinischen Alltag ist Ocriplasmin eine wichtige minimal-invasive Option in der Therapie des vitreomakulären Traktionsyndroms (VMT) mit oder ohne kleinen Makulaforamen ( $\leq 250\mu\text{m}$ ).

In unserer Studie erzielten wir durch IVOM mit Ocriplasmin eine 72,9% Lösung der VMA und 60% Verschlussrate der FTMH. Dennoch scheint es einige spezifische Ocriplasmin-assoziierte Risiken zu geben, welche jedoch meistens nur vorübergehend zu sein scheinen. (Groselli et al., 2019)

Veränderungen der EZ und persistierende SRF sind häufige Nebenwirkungen und können bis zu mehreren Monaten persistieren. Schwere Komplikationen, wie zum Beispiel Netzhautablösungen sind zwar selten, kommen jedoch vor. Es wäre demnach empfehlenswert, dass Ocriplasmin bei Augen mit einer hohen Myopie und peripheren Netzhautpathologie, wie z.B. Gitterdegeneration, mit Vorsicht eingesetzt wird. (Groselli et al., 2019, Madi et al., 2016)

Daher sollte jede Indikation für Ocriplasmin sorgfältig geprüft werden. Insbesondere bei Patienten mit VMT und relativ guter Sehschärfe oder bei begrenzten Möglichkeiten einer Verbesserung der Sehschärfe sollten die möglichen Risiken abgewogen und alternative Behandlungswege in Betracht gezogen werden. Weitere Studien, die die Entscheidung über den Zeitpunkt der Behandlung und die Rolle positiver prädiktiver Faktoren für die Ocriplasmin-vermittelte PVD untersuchen sollten, wären für praktizierende Ophthalmologen von Vorteil. (Groselli et al., 2019)

Insgesamt stellt die pneumatische Vitreolyse eine vielversprechende und kostengünstige alternative Behandlungsmöglichkeit für Patienten mit VMT dar, die in weiteren größeren mulizentrischen Studien untersucht werden sollte. (Groselli et al., 2019)

# Zusammenfassung

---

## Hintergrund

Ocriplasmin (Jetrea®) ist eine therapeutische Option für Patienten mit fokaler vitreomakulärer Traktion (VMT) mit oder ohne kleine durchgreifende Makulaforamen (FTMH) <400 µm. Netzhautveränderungen nach Injektion von Ocriplasmin wurden bereits beschrieben. Der Zweck dieser Studie war es, Ocriplasmin-assoziierte Nebenwirkungen und Veränderungen in der retinalen Mikrostruktur zu bestimmen.

## Methodik

Wir haben die Mikrostruktur der Netzhaut anhand der klinischen Befunde und mit Hilfe des SD-OCT Verfahrens vor und nach der intravitrealen Injektion mit Ocriplasmin bei 70 Patienten mit VMT im Zeitabstand von 1 Woche, 1 Monat, 3 Monate, 6 Monate und 1 Jahr genau analysiert. Die SD-OCT-Scans wurden dann unter Berücksichtigung der folgenden Kriterien ausgewertet: Größe des Makulaforamens, Makulaödem, subretinale Flüssigkeits (SRF), Änderungen in der Ellipsoidzone (EZ) und der externen Grenzmembran (ELM).

## Ergebnisse

Bei 20 der 70 (28,57 %) untersuchten Patienten stellten wir präoperativ ein FTMH <400 µm und eine VMA <1500 µm fest. Eine Woche nach intravitrealer operativer Medikamenteneingabe (IVOM) mit Ocriplasmin waren 8 der 20 FTMHs (40 %) bereits verschlossen. Insgesamt zeigten 12 Patienten nach Ocriplasmin IVOM einen FTMH-Verschluss. 4 Patienten mit VMT entwickelten nach Ocriplasmin IVOM ein neues FTMH. Bei 51 Patienten (72,86 %) konnten wir eine Lösung der VMA feststellen. 3 Patienten (4,29 %) entwickelten nach Ocriplasmin Gabe eine rhegmatogene Netzhautablösung. Nach der Behandlung mit Ocriplasmin haben wir bei 8 Patienten (11,43 %) Veränderungen im EZ und ELM festgestellt, bei 55 % bestand eine persistierende SRF, bei 18 Patienten (25,71 %) Photopsien, 2 Patienten (2,86 %) wiesen Dyschromatopsien auf und 2 weitere Patienten (2,86 %) klagten über Nachtsehschwäche.



## Schlussfolgerungen

Ocriplasmin ist eine wesentliche minimalinvasive Option bei der Therapie von VMT mit oder ohne kleinen FTMH. Dennoch scheint es einige spezifische Ocriplasmin-assoziierte Risiken zu geben, die aber meistens nur vorübergehend sind. Veränderungen der Ellipsoidzone und persistierende subretinale Flüssigkeit sind häufige Nebenwirkungen und können bis zu mehreren Monaten persistieren. Schwere Komplikationen wie zum Beispiel Netzhautablösungen sind zwar selten, kommen jedoch vor. Daher sollte jede Indikation für Ocriplasmin sorgfältig geprüft werden. Insbesondere bei Patienten mit VMT und relativ guter Sehschärfe oder begrenzten möglichen Sehschärfe-Verbesserungsmöglichkeiten sollten die möglichen Risiken abgewogen werden.

## Literaturverzeichnis

---

- ABRAHAM, S., WAND, K., STUMPFE, S., FEUCHT, N., LOHMANN, C. P. & MAIER, M. 2016. Unclear retinopathy after intravitreal injection of ocriplasmin. *Ophthalmologe*, 113, 156-9.
- BANDELLO, F., LA SPINA, C., IULIANO, L., FOGLIATO, G. & PARODI, M. B. 2013. Review and perspectives on pharmacological vitreolysis. *Ophthalmologica*, 230, 179-85.
- BUZZACCO, D. M. & PATEL, S. S. 2017. Treatment of Symptomatic Vitreomacular Adhesion with Expansile Sulfur Hexafluoride (SF6) Gas. *Open Ophthalmol J*, 11, 80-83.
- CHAN, C. K., MEIN, C. E. & CROSSON, J. N. 2017. Pneumatic Vitreolysis for Management of Symptomatic Focal Vitreomacular Traction. *J Ophthalmic Vis Res*, 12, 419-423.
- CHOD, R. B., GOODRICH, C., SAXENA, S. & AKDUMAN, L. 2015. Lamellar macular hole after intravitreal ocriplasmin injection. *BMJ Case Rep*, 2015.
- DHOOT, D. S., HARIPRASAD, S. M. & STEINLE, N. C. 2017. Current Treatment Options for the Management of Vitreomacular Traction. *Ophthalmic Surg Lasers Imaging Retina*, 48, 374-377.
- DUKER, J. S., KAISER, P. K., BINDER, S., DE SMET, M. D., GAUDRIC, A., REICHEL, E., SADDA, S. R., SEBAG, J., SPAIDE, R. F. & STALMANS, P. 2013. The International Vitreomacular Traction Study Group classification of vitreomacular adhesion, traction, and macular hole. *Ophthalmology*, 120, 2611-2619.
- FLYNN, H. W., JR. & RELHAN, N. 2017. The Charles Schepens Lecture: Management Options for Vitreomacular Traction: Use an Individualized Approach. *Ophthalmol Retina*, 1, 3-7.
- GARCIA, J. M., ISAAC, D. L. & AVILA, M. 2016. Initial experience with ocriplasmin in the treatment of vitreomacular traction. *Arq Bras Oftalmol*, 79, 85-7.
- GREHN, F. 2012. *Augenheilkunde*. Springer, 31. Auflage, 539.
- GRINTON, M. & STEEL, D. H. 2019. Cochrane Corner: Ocriplasmin-why isn't it being used more? *Eye (Lond)*.
- GROSELLI, S., WEHRMANN, K., RUTHER, K., FEUCHT, N., LOHMANN, C. P. & MAIER, M. 2019. Microstructural retinal changes after pharmacological vitreolysis with ocriplasmin-an SD-OCT supported analysis. *Ophthalmologe*. 10.1007/s00347-019-0944-9

HARITOGLOU, C. & KAMPIK, A. 2013. [Pharmacological vitreolysis]. *Ophthalmologie*, 110, 935-40.

ITOH, Y., KAISER, P. K., SINGH, R. P., SRIVASTAVA, S. K. & EHLERS, J. P. 2014. Assessment of retinal alterations after intravitreal ocriplasmin with spectral-domain optical coherence tomography. *Ophthalmology*, 121, 2506-2507 e2.

IULIANO, L., FOGLIATO, G., COLOMBO, R., SACCONI, R., QUERQUES, G., BANDELLO, F. & CODENOTTI, M. 2019. Reduced perfusion density of superficial retinal capillary plexus after intravitreal ocriplasmin injection for idiopathic vitreomacular traction. *BMC Ophthalmol*, 19, 108.

JONCKX, B., PORCU, M., CANDI, A., ETIENNE, I., BARBEAUX, P. & FEYEN, J. H. M. 2017. Assessment of Ocriplasmin Effects on the Vitreoretinal Compartment in Porcine and Human Model Systems. *J Ophthalmol*, 2017, 2060765.

KHAN, M. A. & HALLER, J. A. 2016. Ocriplasmin for Treatment of Vitreomacular Traction: An Update. *Ophthalmol Ther*, 5, 147-159.

KLAAS, J. E., BURZER, S., ABRAHAM, S., FEUCHT, N., LOHMANN, C. P. & MAIER, M. 2017. Morphology of the vitreoretinal interface in fellow eyes of patients with full thickness macular holes. *Ophthalmologie*. 10.1007/s00347-017-0614-8

KNUDSEN, V. M. & KOZAK, I. 2014. A retrospective study of a single practice use of ocriplasmin in the treatment of vitreomacular traction. *Saudi J Ophthalmol*, 28, 139-44.

LESCRAUWAET, B., DUCHATEAU, L., VERSTRAETEN, T. & JACKSON, T. L. 2017. Visual Function Response to Ocriplasmin for the Treatment of Vitreomacular Traction and Macular Hole: The OASIS Study. *Invest Ophthalmol Vis Sci*, 58, 5842-5848.

MADI, H. A., HAYNES, R. J., DEPLA, D., DE LA COUR, M. D., LESNIK-OBERSTEIN, S., MUQIT, M. M., PATTON, N., PRICE, N. & STEEL, D. H. 2016. Rhegmatogenous retinal detachment following intravitreal ocriplasmin. *Graefes Arch Clin Exp Ophthalmol*, 254, 2333-2338.

MAIER, M., ABRAHAM, S., FRANK, C., LOHMANN, C. P. & FEUCHT, N. 2017. [Pharmacological vitreolysis with ocriplasmin as a treatment option for symptomatic focal vitreomacular traction with or without macular holes ( $\leq 400 \mu\text{m}$ ) compared to tranconjunctival vitrectomy]. *Ophthalmologie*, 114, 148-154.

MEC-SLOMSKA, A. E., ADAMIEC-MROCZEK, J., KUZMICZ, E. & MISIUK-HOJLO, M. 2017. Intravitreal ocriplasmin: A breakthrough in the treatment of vitreomacular traction? *Adv Clin Exp Med*, 26, 527-531.

NAZARI, H., MODARRES-ZADEH, M. & MALEKI, A. 2010. Pharmacologic vitreolysis. *J Ophthalmic Vis Res*, 5, 44-52.

NEFFENDORF, J. E., KIRTHI, V., PRINGLE, E. & JACKSON, T. L. 2017. Ocriplasmin for symptomatic vitreomacular adhesion. *Cochrane Database Syst Rev*, 10, CD011874.

NEFFENDORF, J. E., SIMPSON, A. R. H., STEEL, D. H. W., DESAI, R., MCHUGH, D. A., PRINGLE, E. & JACKSON, T. L. 2018. Intravitreal gas for symptomatic vitreomacular adhesion: a synthesis of the literature. *Acta Ophthalmol*, 96, 685-691.

PROSPERO PONCE, C. M., STEVENSON, W., GELMAN, R., AGARWAL, D. R. & CHRISTOFORIDIS, J. B. 2016. Ocriplasmin: who is the best candidate? *Clin Ophthalmol*, 10, 485-95.

RODRIGUES, I. A., STANGOS, A. N., MCHUGH, D. A. & JACKSON, T. L. 2013. Intravitreal injection of expansile perfluoropropane (c(3)f(8)) for the treatment of vitreomacular traction. *Am J Ophthalmol*, 155, 270-276 e2.

ROSSI, S., ORRICO, A., MELILLO, P., TESTA, F., SIMONELLI, F. & DELLA CORTE, M. 2015. Ocriplasmin use in a selected case with preserved visual acuity. *BMC Ophthalmol*, 15, 146.

SINGH, R. P., LI, A., BEDI, R., SRIVASTAVA, S., SEARS, J. E., EHLERS, J. P., SCHACHAT, A. P. & KAISER, P. K. 2014. Anatomical and visual outcomes following ocriplasmin treatment for symptomatic vitreomacular traction syndrome. *Br J Ophthalmol*, 98, 356-60.

SONG, S. J. & SMIDDY, W. E. 2014. Ocriplasmin for symptomatic vitreomacular adhesion: an evidence-based review of its potential. *Core Evid*, 9, 51-9.

STALMANS, P. 2016. A retrospective cohort study in patients with tractional diseases of the vitreomacular interface (ReCoVit). *Graefes Arch Clin Exp Ophthalmol*, 254, 617-28.

STALMANS, P., BENZ, M. S., GANDORFER, A., KAMPIK, A., GIRACH, A., PAKOLA, S., HALLER, J. A. & GROUP, M.-T. S. 2012. Enzymatic vitreolysis with ocriplasmin for vitreomacular traction and macular holes. *N Engl J Med*, 367, 606-15.

STEEL, D. H., PARKES, C., PAPASTAVROU, V. T., AVERY, P. J., EL-GHRABLY, I. A., HABIB, M. S., SANDINHA, M. T., SMITH, J., STANNARD, K. P., VAIDEANU-COLLINS, D. & HILLIER, R. J. 2016.

Predicting macular hole closure with ocriplasmin based on spectral domain optical coherence tomography. *Eye (Lond)*, 30, 740-5.

STEEL, D. H., SANDINHA, M. T. & WHITE, K. 2015. The Plane of Vitreoretinal Separation and Results of Vitrectomy Surgery in Patients Given Ocriplasmin for Idiopathic Macular Hole. *Invest Ophthalmol Vis Sci*, 56, 4038-44.

STEEL, D. H. & WONG, D. 2016. Ocriplasmin - variable efficacy? *Graefes Arch Clin Exp Ophthalmol*, 254, 1245-6.

STEINLE, N. C., DHOOT, D. S., QUEZADA RUIZ, C., CASTELLARIN, A. A., PIERAMICI, D. J., SEE, R. F., COUVILLION, S. C., NASIR, M. A. & AVERY, R. L. 2017. Treatment of Vitreomacular Traction with Intravitreal Perfluoropropane (C3f8) Injection. *Retina*, 37, 643-650.

VARMA, R., HALLER, J. A. & KAISER, P. K. 2015. Improvement in Patient-Reported Visual Function After Ocriplasmin for Vitreomacular Adhesion: Results of the Microplasmin for Intravitreal Injection-Traction Release Without Surgical Treatment (MIVI-TRUST) Trials. *JAMA Ophthalmol*, 133, 997-1004.

ZHANG, T. Y., VACHON-JOANNETTE, E., PROULX, S., LEGARE, M. E. & BOURGAULT, S. 2018. Delayed transient corneal edema after intravitreal injection of ocriplasmin. *Can J Ophthalmol*, 53, e77-e79.

## Abbildungsverzeichnis

---

Abb. 1: fokale vitreomakuläre Traktion mit einer Breite von 211 $\mu\text{m}$ . .....	6
Abb. 2: Pars Plana Vitrektomie (ppV), schematische Zeichnung. Rechts im Bild das Vitrektom, links die Beleuchtungsquelle, in der Mitte die Infusionskanüle zum Konstanthalten des Augeninnendrucks. Die Linse ist zur besseren Übersicht nicht dargestellt. ....	7
Abb. 3: Waagrecht schematischer Schnitt durch einen Augapfel. ....	9
Abb. 4: SD-OCT (Spectral Domain - Optical coherence tomography) der Makula im Normalbefund.....	10
Abb. 5: Schema einer intravitrealen operative Medikamenteneingabe (IVOM) von Ocriplasmin (125 $\mu\text{g}$ ).....	15
Abb. 6: Analyierte Kriterien: a. Vitreomakuläre Traktion mit Makulaforamen (255 $\mu\text{m}$ ), b. Makulaödem.....	19
Abb. 7: Analyierte Kriterien: a. subretinale Flüssigkeit, b. Veränderungen in der Ellipsoidzone und der limitierenden Begrenzungsmembran (Pfeil). ....	19
Abb. 8: Schnitt durch die Makula. Auf der linken Bildhälfte findet man ein Bild der Netzhaut, wie sie sich im OCT (optical coherence tomography) Bild darstellen lässt, rechts ist der histologische Schichtaufbau dargestellt. ....	20
Abb. 9: Darstellung des Netzhautaufbaus anhand einer SD-OCT (spectral domain – optical coherence tomography) Schichtaufnahme. ....	21
Abb. 10: Geschlossene durchgreifende Makulaforamen (FMTH) und Lösung der vitreomakulären Traktion (VMT) prä- und postoperativ; a. 17 Patienten benötigten post OP eine operative Lösung der VMT.....	25
Abb. 11: Veränderungen membrana limitans externa (ELM) und der Ellipsoidzone (EZ) prä- und postoperativ.....	25
Abb. 12: Subretinale Flüssigkeit (SRF) prä- und postoperativ.....	25
Abb. 13: Ocriplasmin assoziierte Nebenwirkungen. ....	26

## Tabellenverzeichnis

---

Tab. 1: Klassifizierungssystem für vitreolytische Agentien nach Sebag et al. ....	12
Tab. 2: Vorgeschlagene Indikationen für die Anwendung von Ocriplasmin. ....	23
Tab. 3: a. Nebenwirkungen postoperativ bei Patienten mit VMT Lösung post IVOM b. Nebenwirkungen postoperativ bei Patienten ohne VMT Lösung post IVOM. ....	26

## Danksagung

---

Ich bedanke mich bei Herrn Prof. Dr. med. Mathias Maier für die Ermöglichung dieser Dissertation an der Klinik und Poliklinik für Augenheilkunde am Klinikum rechts der Isar sowie für die Korrekturen und die Unterstützung.

Außerdem möchte ich mich bei Herrn Prof. Dr. Dr. med. Chris P. Lohmann, Direktor der Augenklinik am Klinikum rechts der Isar bedanken.

Besonders möchte ich mich bei auch bei Herrn Dr. med. Klaus Wehrmann und Herrn PD Dr. med. Nikolaus Feucht für die freundliche Unterstützung und Betreuung bedanken.

Besonderer Dank gilt auch meinem Mann Maximilian Pobitzer, der mir mit viel Geduld bei der Daten Auswertung geholfen hat und stets mit seinem Rat zur Seite steht.

Diese Arbeit möchte ich meinen Eltern widmen, die mir immer alles ermöglicht haben und mich auf allen meinen Lebenswegen unterstützen.



## Eidesstattliche Erklärung

---

Ich erkläre hiermit eidesstattlich, dass ich die vorliegende Arbeit selbständig angefertigt habe. Die aus fremden Quellen direkt oder indirekt übernommenen Gedanken sind als solche kenntlich gemacht.

Die Arbeit wurde bisher keiner anderen Prüfungsbehörde vorgelegt.

Teile dieser Arbeit wurden bereits publiziert in (Groselli et al., 2019).

Die Ethikkommission an der Technischen Universität München erhebt keine Einwände gegen die Durchführung der Studie. (Ethikvotum vom 10.01.2018)

München, den 08.06.2021

Sofia Groselli