

Auswertung und Analyse von Patienten mit Bisphosphonat- assoziierten Knochennekrosen im Kieferbereich

Corinna Lautner

Vollständiger Abdruck von der TUM School of Medicine and Health der Technischen
Universität München zur Erlangung einer

Doktorin der Medizin (Dr. med.)

genehmigten Dissertation.

Vorsitz: Prof. Dr. Ernst J. Rummeny

Prüfer*innen der Dissertation:

1. Priv.-Doz. Dr. Dr. Thomas Mücke
2. Prof. Dr. Klaus-Dietrich Wolff

Die Dissertation wurde am 04.05.2023 bei der Technischen Universität München eingereicht
und durch die TUM School of Medicine and Health am 10.10.2023 angenommen.

Inhaltsverzeichnis

1 Einleitung

1.1 Bisphosphonate

1.1.1 Chemische Struktur und Wirkweise auf den Knochenstoffwechsel

1.1.2 Pharmakokinetik

1.1.3 Anwendungsgebiete

1.1.4 Antitumoreffekt

1.1.5 Nebenwirkungen

1.2 Bisphosphonat- assoziierte Kiefernekrose

1.2.1 Geschichte

1.2.2 Pathogenese

1.2.3 Epidemiologie

1.2.4 Risikofaktoren

1.2.5 Diagnostik und Klinik

1.2.6 Prävention

1.2.7 Therapie

2 Material und Methoden

2.1 Diagnose

2.2 Demografische Daten und Risikofaktoren

2.3 Klinische Untersuchung

2.4 Therapie

2.5 Radiologische Diagnostik

2.6 Histologie

2.7 Risikofaktoren

2.8 Statistik

3 Ergebnisse

3.1 Patientendaten

3.2 Lokalisation

3.3 Therapie

4 Diskussion

4.1 Patientenkollektiv

4.2 Bisphosphonate

4.3 Nikotin

4.4 Lokalisation

4.5 Laborchemische Entzündungsparameter

4.6 Dentogener Fokus

4.7 Osteomyelitis

4.8 Therapie

5 Schlussfolgerung

6 Zusammenfassung

7 Literaturverzeichnis

1. Einleitung

1.1 Bisphosphonate

Bisphosphonate (BP) werden seit mehr als drei Jahrzehnten sowohl in der Behandlung von malignen Erkrankungen wie dem Mammakarzinom, dem multiplen Myelom (MM) und dem Prostatakarzinom, als auch bei Osteoporose und dem Morbus Paget eingesetzt (1–3). Sie vermindern die Knochenumbaurate und lindern Knochenschmerzen.

Tumorpatienten profitieren von einer besseren Lebensqualität, indem Komplikationen wie Hyperkalzämie und pathologische Frakturen im Zusammenhang mit Knochenmetastasen verhindert werden, oder deren Entstehung zumindest hinauszögert wird. Das Langzeitüberleben der Patienten hingegen wird nicht verbessert.

1.1.1 Chemische Struktur und Wirkungsweise

Chemisch sind BP Derivate des anorganischen Pyrophosphats, die statt einer P-O-P Gruppe eine P-C-P Gruppe besitzen. Diese Struktur verhindert sowohl die Hydrolyse als auch die enzymatische Spaltung des Bisphosphonats. Darüber hinaus besitzen sie zwei variable R-Ketten, die die räumliche Struktur und die Potenz des BP maßgeblich beeinflussen (4). Die am R1 sitzende Gruppe, meist eine Hydroxygruppe, ist für die Bindung von Kalziumphosphat auf dem Knochen zuständig, die am R2 sitzende variable Gruppe ist entscheidend für die antiresorptive Potenz (4).

BP werden klassischerweise in zwei Gruppen eingeteilt: Stickstoffhaltige und Nicht-Stickstoffhaltige. Basierend auf ihrer Wirkweise wurden sie später noch in Alkylamino- und Heterozyklische BP unterteilt (5).

Die Wirkweise von Bisphosphonaten beruht auf zweierlei Prinzipien: Zum einen wirken sie auf zellulärer, zum anderen auf chemisch-physikalischer Ebene.

BP haben die Eigenschaft sich auf der Knochenoberfläche anzulagern, indem sie mit Kalziumphosphat eine feste Bindung eingehen. Auf diese Weise verlangsamen sie die Knochenmineralisation (5,6).

Auf zellulärer Ebene hemmen sie die für den Knochenabbau notwendigen Zellen, die Osteoklasten, indem sie deren Bildung, Aktivität und Lebensdauer limitieren (1,2).

Clodronat, eines der ersten Bisphosphonate, die eingesetzt wurden, wird zu einem Methylenthaltenden ATP-Analogon (AppCC12p) metabolisiert, das in den Mitochondrien eine ADP Translocase hemmt. Als Folge nimmt das Membranpotenzial der Mitochondrienmembran ab und die Apoptose wird eingeleitet (7, 8). Nur Osteoklasten und andere Zellen, die die

Knochenresorption und Osteolyse stimulieren, wie Tumorzellen, akkumulieren BP in hohen Konzentration im Cytoplasma (8, 9).

Im Unterschied dazu ist die Wirkung stickstoffhaltiger BP wesentlich spezifischer und potenter. Alendronat, Pamidronat und Ibandronat setzen gezielt am Enzym Farnesyldiphosphatssynthase (FPP) an und greifen so in den Mevalonatstoffwechsel des Osteoklasten ein (10). Verschiedene Studien konnten zeigen, dass schon geringe Abweichungen in der chemischen Struktur der BP sowohl die antiresorptive Potenz, als auch die Bindungsaffinität am FPP verändern (8). BP konkurrieren kompetitiv aufgrund ihrer strukturellen Ähnlichkeit mit natürlichen Substraten der FPP an dessen Dimethylallyldiphosphat/GPP Bindungstasche (11). Dies führt über mehrere Zwischenschritte zu einer verminderten Produktion von Isoprenoidlipiden, die für die posttranslationale Phenylierung von kleinen GTPasen essentiell sind (12). Diese kleinen GTPasen wie Ras, Rho und Rab sind membranständige, regulatorische Proteine, die Signaltransduktionswege steuern, die für die Aufrechterhaltung wichtiger Zellfunktionen notwendig sind, um das Zytoskelett stabil zu halten und das Überleben der Zelle so zu garantieren (13). Auf diesem Wege wird der intrazelluläre Vesikeltransport behindert mit dem Ergebnis, dass Osteoklasten keine „tight junctions“ und „ruffled borders“ mehr formieren können, die für die Knochenresorption nötig sind. Einen ähnlichen Mechanismus zeigen Statine in ihrer Wirkweise (14). Daneben scheinen N-BP nach jüngsten Erkenntnissen auch einen Metaboliten zu synthetisieren, der ähnlich wie das AppCC12p die direkte Apoptose einleitet, das Apppi (15).

Auch andere Zellen, die FPP synthetisieren und BP durch Endozytose aufnehmen können, wie Osteoblasten, Epithel- und Endothelzellen sowie Tumorzellen sind von diesem Mechanismus betroffen (13).

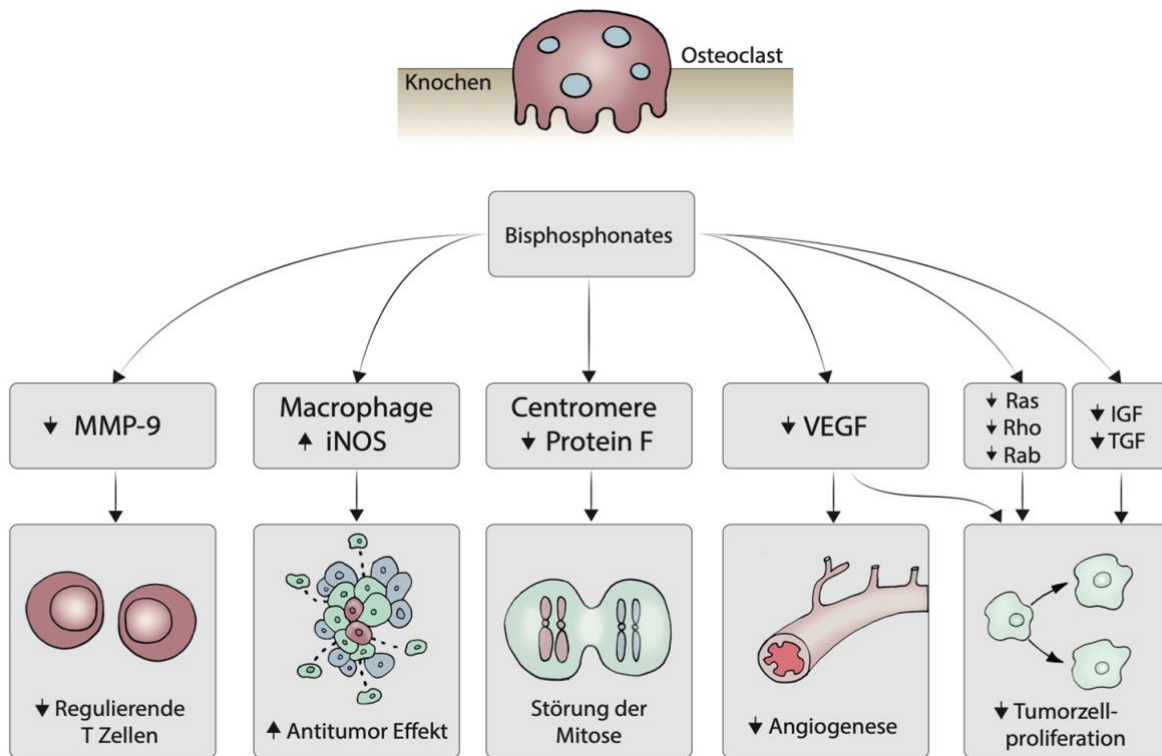


Abb. 1 Antitumoreffekt von Bisphosphonaten über verschiedene Mechanismen, u.a. durch verminderter Tumorzellproliferation, Störung der Mitose, Hemmung der Angiogenese, und Beeinflussung von Immunzellen.

1.1.2 Pharmakokinetik

Bei oraler Aufnahme liegt die Bioverfügbarkeit von BP bei unter 1-10%. Bei gleichzeitiger Nahrungsaufnahme bilden sich schlecht resorbierbare Calcium-Bisphosphonatkomplexe, die die Absorption nochmals deutlich verringern, insbesondere bei gleichzeitiger Aufnahme von Kalzium-haltigen Lebensmitteln wie Milchprodukte. Zwischen 20% und 80% der BP werden direkt im Knochen aufgenommen. Die Plasmahalbwertszeit ist relativ kurz, so dass andere Gewebe dem BP kaum ausgesetzt sind. Die Ausscheidung erfolgt vor allem renal. Einmal in den Knochen eingelagert, werden BP nur bei Resorption der betreffenden Knochenmatrix wieder freigesetzt. Die ossäre Halbwertszeit ist daher sehr lang, im menschlichen Organismus beträgt sie bis zu 10 Jahre (16, 17).

1.1.3 Anwendungsgebiete

Intravenös applizierte BP finden ihren Einsatz in der Therapie von osteoklastischen Knochenläsionen z.B. beim Multiplen Myelom, gleichwohl wie bei ossären Filiae solider

Tumoren wie Mamma-, Prostata-, Nierenzell-, und Bronchialkarzinomen. Indem sie Komplikationen wie Hyperkalzämie oder pathologische Frakturen mit Myelonkompression vermeiden, können sie dem Patienten zu einer verbesserten Lebensqualität verhelfen, selbst und insbesondere bei fortgeschrittener maligner Erkrankung. Gleichzeitig können invasive Therapien wie Operationen und Bestrahlungen im Palliativstadium vermieden werden (18). Bisphosphonate können somit die Morbidität, jedoch nicht die Mortalität deutlich senken.

Das weitere Einsatzgebiet für orale BP sind benigne Knochenerkrankungen wie Osteoporose/Osteopenie und Morbus Paget. Auch seltene Erkrankungen wie Osteogenesis imperfecta im Kindesalter zählen zu den Indikationen (16,19–21).

1.1.4 Antitumoreffekt

Maligne Tumoren können auf verschiedene Wege in den Knochen metastasieren. Der häufigste ist hämatogen, seltener per continuitatem oder über die lymphatische Ausbreitung (22). Die Wirbelsäule stellt am Skelett den häufigsten Manifestationsort für Metastasen vor dem Becken, Femur, Humerus und Schädel dar (23). Die Tumorzellen breiten sich vom Ursprungsgewebe aus, durchbrechen die Basalmembran und dringen in die benachbarten Gefäße ein. Über den Blutstrom gelangen sie schließlich ins Knochenmark, wo sie in den Sinusoiden verbleiben und dort proliferieren. Diese Prozesse werden hauptsächlich von den Metalloproteasen, Serin, Cystein und Aspartat Proteinasen, Stromelysin und uPA unterstützt, indem diese wichtige Gewebebestandteile wie Kollagen 4, Laminin und Proteoglykane abbauen. Durch Rezeptorinterferenzen werden Zell-zu-Zell Kontakte aufgelöst. Diese Prozesse werden durch tumoreigene Oberflächenantigene wie Integrine, Cadherine, Immunglobuline und Selektine vermittelt (24–28).

Maligne Zellen sezernieren Zytokine, die direkt oder indirekt Osteoklasten stimulieren. Proteasen wie Saure Phosphatase, saure Hydrolase, Metalloproteasen lösen die basale Knochenmembran auf, erleichtern die Tumorzellverbreitung und setzen Zytokine frei, die wiederum die Tumorzellvermehrung stimulieren. Das Parathormon-related Peptide (PTHrP) und Interleukine 1-6-11 stimulieren Stromazellen und Osteoblasten zur Produktion eines Anti-Rezeptorantikörper für Faktor kb (RANK) und induzieren so die Knochenresorption. Es entsteht eine Art Teufelskreis, wobei wiederum Wachstumsfaktoren freigesetzt werden, die ihrerseits die Tumorzellproliferation fördern, was wieder eine PTHrP Freisetzung mit anschließender Osteolyse nach sich zieht (29–31).

BP verhindern das Entstehen von Metastasen indirekt, indem sie die Osteoklasten-

vermittelte Knochenresorption, sowie die Osteoklasteogenese hemmen und zudem die Freisetzung tumorspezifischer Zytokine. Andererseits hemmen sie das Tumorwachstum direkt, indem sie dem Wachstum und der Kolonisation der Tumorzellen entgegenwirken (32). N-BP wie Zoledronsäure vermindern in Brustkrebszellen die Expression von BCL-2, einem bekannten Apoptose Inhibitorprotein (33, 34). Dadurch wird Cytochrom C aus der Membran der Mitochondrien freigesetzt und Caspase 3 aktiviert, was über eine komplexe Enzymkaskade zur Apoptose führt (35).

Ein weiterer wichtiger Mechanismus ist das Verhindern der Invasion und Adhäsion an die Extrazellulärmatrix des Knochens. N-BP hemmen die Aktivität verschiedener Metalloproteinasen (MMP), die von den Tumorzellen sezerniert werden und für die Invasivität der malignen Zellen wichtig sind (36, 37).

BP zeigen an verschiedenen Stellen antiangiogenetische Effekte. In experimentellen Studien zeigte sich, dass sie in vitro die Proliferation endothelialer venöser Stammzellen aus Umbilikalblut hemmen (38). Der hemmende Effekt auf endotheliale Zelladhäsion- und Migration wird auf das Regulieren von Integrinen zurückgeführt, die bekanntlich in die Angiogenese involviert sind. Es handelt sich hierbei um dieselben Integrine die Osteoklasten benötigen, um sich an der Knochematrix anzuheften und während der Knochenresorption Resorptionslakunen sogenannte „ruffled borders“ zu bilden. Man vermutet daher in diesem Integrin ($\alpha v \beta 3$) ein Schlüsselprotein für Knochenresorption und Metastasierung (39). Bei Zoledronsäure wurde außerdem ein verminderter Serumspiegel von proangiogenetischen Wachstumsfaktoren wie bFGF und VEGF beobachtet (40).

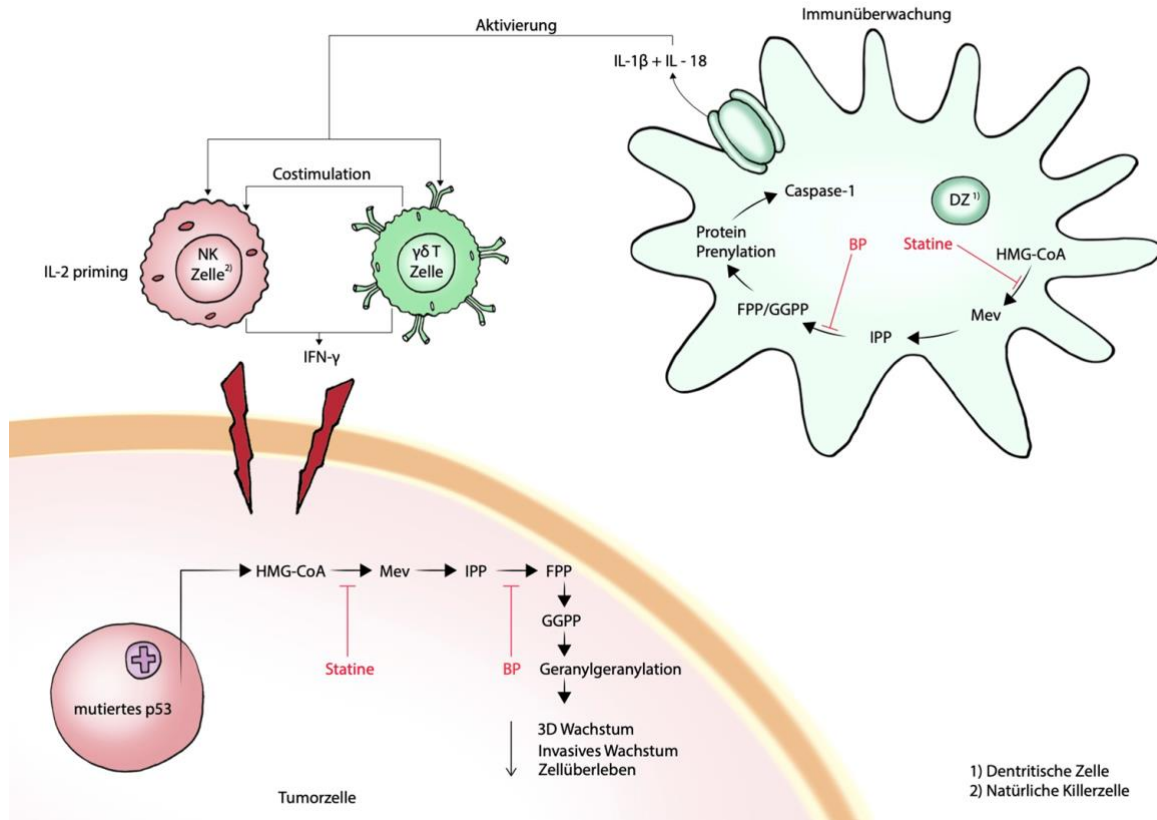


Abb. 2 Effekt von Bisphosphonaten und Statinen auf die Tumorzellbiologie und die Immunabwehr durch inhibitorische Wirkung auf den Mevalonatstoffwechsel

Chemisch können BP nach ihrer Strukturformel in folgende Gruppen eingeteilt werden:

- Nicht basisch substituierte BP (Clodronat, Etidronat)
- Aminobisphosphonate (Alendronat, Pamidronat)
- Stickstoff (N-) substituierte Aminobisphosphonate (Ibandronat)
- BP mit einem basischen Heterozyklus (Risedronat, Zoledronat)

1.1.5 Nebenwirkungen

BP sind im Allgemeinen gut verträglich. Besonders Stickstoffhaltige BP führen bei oraler Applikation bisweilen zu Oberbauchbeschwerden, gastrointestinalen Ulcera, Dyspepsie und Diarrhoe (41–43). Bei intravenöser Gabe wird bei Erstgabe eine Akute-Phase-Reaktion mit grippeähnlichen Symptomen wie Fieber und Abgeschlagenheit beschrieben. Bei niedrig potenten BP (z.B. Etidronat) wurde paradoxerweise eine Hemmung der Knochenmineralisation bei sehr hohen Dosen beobachtet (44). Bei i.v. Gabe kann es passager zu Nierenschäden mit Proteinurie kommen. Seltener kommt es zu

psychiatrischen/neurologischen Symptomen wie Halluzinationen und Sehstörungen (17).

1.2 Bisphosphonat- assoziierte Kieferosteonekrose (BRONJ)

1.2.1 Geschichte

Bereits im 19. Jahrhundert wurde erstmals der Zusammenhang zwischen weißem und gelbem Phosphor und Kiefernekrosen, den sogenannten „phossy jaws“, wie sie bei Arbeitern in einer Zündholzfabrik auftraten, beschrieben (45, 46). Diese Berufskrankheit manifestierte sich in einem freiliegenden nekrotischen Kieferknochen, verbunden mit Schmerzen und Schwellung, und ähnelte damit dem relativ jungen Krankheitsbild der BRONJ. Knocheneiterung und Fistelbildung waren die Folge. Die dadurch erschwerte Nahrungsaufnahme, verbunden mit Halitosis, führte bei den Arbeitern zunächst zu einer stark geminderten Lebensqualität und schließlich zum Tod (47).

Nach steigendem Gebrauch von Bisphosphonaten in der Krebstherapie erschienen 2003 erste Fallberichte u.a. von Marx et al. von Kieferosteonekrosen bei Malignom-Patienten nach Bisphosphonatexposition (48). Es folgte eine retrospektiv Übersichtsarbeit von Ruggiero et. Al 2004, in der 63 Patienten mit der Diagnose BRONJ, sowie deren Therapie vorgestellt wurden (49).

1.2.2 Pathogenese

Die Pathogenese der BRONJ ist noch nicht hinreichend erklärt. Verschiedene Faktoren werden in der Literatur diskutiert. Vieles deutet darauf hin, dass es sich bei der BRONJ um ein multifaktorielles Geschehen handelt, hier jedoch insbesondere eine lokalisierte Entzündung im Kieferbereich mit einer konsekutiven pH-Wert-Änderung zu einem wesentlichen Anteil in der Pathogenese beiträgt (89).

Die Wirkung der Bisphosphonate beschränkt sich nicht ausschließlich auf die Osteoklasten, sie wirken auch hemmend auf andere Zellen des Knochenstoffwechsels, wie den Osteoblasten. Entscheidend für die Entstehung einer Knochennekrose ist somit die Gesamtbilanz des Knochenstoffwechsels.

Zudem wirken Amino-BP anti-angiogenetisch. Dies ist vor allem bei Patienten nach dentalen Eingriffen von Bedeutung, wenn die für die Knochenarchitektur notwendige Neoangiogenese gehemmt wird. Maßgebliche Indikatoren für die Angiogenese, wie der VEGF und Interleukin-17 sind im Serum der BP einnehmenden Patienten zum Teil schon nach 24 Stunden deutlich erniedrigt (50, 51).

Bislang ist der Kiefer der einzige in der Literatur beschriebene Knochen in dem sich eine

BRONJ manifestiert. Aufgrund des Vorhandenseins der Zähne und der erhöhten mechanischen Belastung verglichen mit den meisten anderen Knochen besitzt er eine sehr hohe Knochenumbaurate und benötigt eine höhere Durchblutung. In Geweben mit gesteigertem Stoffwechsel sammeln sich BP daher in hohen Konzentrationen an. Die Hemmung von Osteoklasten durch BP führt dann zu einem verminderten Knochenumbau. Die auf natürliche Weise untergegangene Knochenmatrix kann nicht abgeräumt werden. Der Knochen wird nekrotisch (52). BRONJ wird in der Literatur häufig nach Zahnextraktion beobachtet. Bei der Extraktion eines Zahnes werden vom umgebenden Zahnfleisch Entzündungsmediatoren sezerniert, die Immunzellen wie Neutrophile, Makrophagen und Osteoklasten anlocken. Eine Entzündungsreaktion findet statt, alte Knochenmatrix wird abgebaut und Granulationsgewebe wird gebildet. BP, die nun aus dem Knochen freigesetzt werden, greifen in diesen Algorithmus ein, indem sie genau diese Zellen hemmen und somit die Wundheilung und das gesamte „bone remodeling“ reduzieren. Eine bakterielle Infektion wird begünstigt und unterhalten. Zudem werden mucosale Keratinozyten inhibiert, was zur Exposition des Kieferknochens führt (53,54). Auch in der Immunabwehr kommt dem Kiefer durch die starke Keimbesiedlung der Mundhöhle eine Sonderstellung zu. Zähne und Zahnfleisch stellen eine Eintrittspforte für Keime dar. Epitheldefekte werden der Sekundärheilung überlassen, zum anderen können Erreger dentogen auf den Kieferknochen übertragen werden, ohne dass ein Epitheldefekt existiert (55).

Zudem scheinen BP Nährboden bakterieller Biofilme auf dem Knochen zu sein. Bei einer Osteomyelitis lässt sich fast immer eine Besiedlung mit Aktinomyces feststellen, bei BRONJ findet sich häufig eine gemischte bakterielle Flora mit Staphylokokken, Aktinomyces und Pilzen (56,57).

Des Weiteren ist die Mucosa im Bereich der Kiefer sehr dünn, was Prädilektionsstellen für spontane Kiefernekrosen darstellt. Im unbezahnten Kiefer treten Nekrosen am ehesten im lingual-posterioren Bereich der Mandibula auf (7, 49, 58–61). Es konnte gezeigt werden, dass stickstoffhaltige aber weniger potente BP, wie Aledronat, die Osteoklastenfunktion weniger stark als potente BP wie Zolendronat beeinflussen (52).

1.2.3 Epidemiologie

Die Inzidenz von BRONJ variiert in der Literatur stark, je nach Referenz und Studientyp. Die ersten Fälle von BRONJ wurden 2003 von Marx et al. bei 36 Tumorpatienten beschrieben, die als Krebstherapie intravenös BP erhielten.

Anhand verschiedener Fall-Kontroll-Studien, Kohortenstudien und Fallstudien wird die

Inzidenz von BRONJ bei i.v. BP bei 0,8% -12% angegeben. Bei oralen BP fällt die Inzidenz hingegen deutlich niedriger aus und liegt bei 0,01% -0,06% (62). Einige Arbeiten zeigen ein höheres Risiko bei Krebspatienten, sofern noch ein weiterer Risikofaktor (siehe 2.4) bei den Patienten besteht (63).

BRONJ tritt vorwiegend bei Malignom-Patienten (94,7%) auf, seltener bei Osteoporose oder Morbus Paget. Mit der zunehmend alternden Bevölkerung und damit steigenden Inzidenz von Osteoporose und Tumorerkrankungen ist zukünftig mit einem Anstieg der Inzidenz von BRONJ zu rechnen.

1.2.4 Risikofaktoren

Medikamenten-assoziierte Risikofaktoren:

Den größten Risikofaktor für das Entstehen von BRONJ stellt die intravenöse Therapie mit i.v. Bisphosphonaten dar. Ausschlaggebend hierbei sind die Dauer der Therapie und die Anzahl der Infusionen (62).

Die Potenz von BP scheint ebenfalls eine Rolle zu spielen. Patienten die mit Zoledronsäure behandelt werden zeigen früher und häufiger eine Entwicklung von BRONJ vor Pamidronat und Ibandronat (64). Die Einnahme von Zoledronat steigert das relative Risiko an BRONJ zu erkranken um das 15-fache, Pamidronat nur um das 4-fache (65).

Orale BP scheinen eine geringere Rolle in der BRONJ-Entstehung zu spielen (weniger als 4%) und bei nicht-stickstoffhaltigen BP wurden keine Fälle beobachtet (6,66).

Andere Substanzen die in der Krebstherapie eingesetzt werden wie Chemotherapie und Glucocorticoide werden als mögliche Verstärker im Sinne eines antiangiogenetischen Effektes diskutiert (67, 68).

Lokale Risikofaktoren

BRONJ tritt im Verhältnis 2:1 häufiger in der Mandibula als in der Maxilla auf. Chirurgische Interventionen wie Zahnextraktionen, Periapikale Eingriffe, Implantate, Peridentalchirurgie sowie begleitende Erkrankungen der Mundhöhle gelten als evidente Risikofaktoren. Bei über der Hälfte der Patienten (ca. 60%) ging eine Zahnextraktion im späteren Nekroseareal voraus (54,69,70). Das Risiko für Malignompatienten, die in der Vorgeschichte an einer entzündlichen Zahnerkrankung litten und mit i.v. BP behandelt

wurden, wird um den Faktor sieben höher beschrieben (65).

BRONJ tritt aber auch spontan auf. Stellen an denen die Schleimhaut sehr dünn ist wie an den Tori mandubularis oder der Linea Myohyoidea stellen klassische Prädilektionsstellen dar (49, 54, 59).

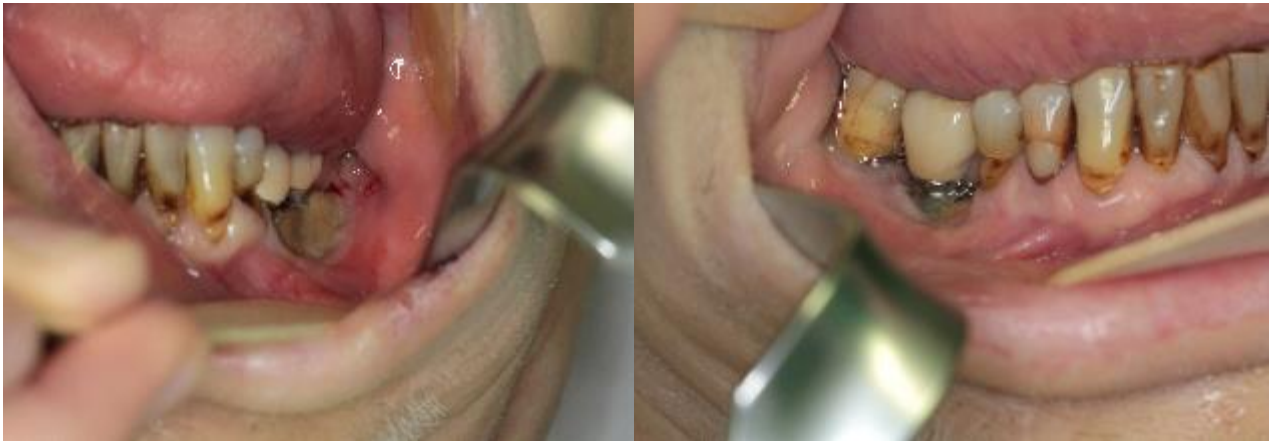

Abb.3 Unterkiefernekrose unter Bisphosphonattherapie nach Zahnersatz

Demografische und systemische Faktoren

Fälle von BRONJ wurden in der Literatur bei Frauen statistisch häufiger beobachtet, was aber vermutlich an der jeweiligen Grunderkrankung wie postmenopausaler Osteoporose und des Mammakarzinoms begründet liegt (59).

Auch Ko-Medikationen scheinen für die Entwicklung von BRONJ mit verantwortlich zu sein. Chemotherapie führt über Schleimhautveränderungen in der Mundhöhle zu Kiefernekrosen (68). Die gleichzeitige Einnahme eines Angiogenesehemmers scheint das Risiko einer BRONJ signifikant zu erhöhen. Dazu gehören Bevacizumab, Sutinib, mTOR Inhibitoren wie Everolimus und Temsirolimus oder Sorafenib (71). Der RANK- Ligandeninhibitor Denosumab scheint ähnlich häufig wie Zoledronat BRONJ Ereignisse auszulösen (72). Glucocorticoide, Thalidomide und andere Chemotherapeutika werden als Confounder diskutiert, bisher jedoch liegt hierzu noch keine Evidenz vor (62). Bei Glucocorticoiden wurde bei Hochdosistherapie auch in anderen Bereichen des Skeletts über Nekrosen berichtet (73). Da viele Patienten sowohl BP als auch Chemotherapie erhalten haben, die ebenso für die BRONJ verantwortlich sein können, ist die Abgrenzung in vielen Fällen schwierig (6). Die Tatsache, dass sowohl bei BRONJ als auch bei Diabetes mellitus mikrovaskuläre Komplikationen an der Entstehung beteiligt sind legt einen Zusammenhang

nahe (74). Inwiefern Alter, Rasse, Rauchen, erniedrigter Hb-Wert, Dialyse, und Adipositas einen Risikofaktor darstellen, wird in verschiedenen Studien kontrovers diskutiert (75). Auch der Einfluss genetischer Faktoren ist momentan noch Gegenstand der Forschung (76).

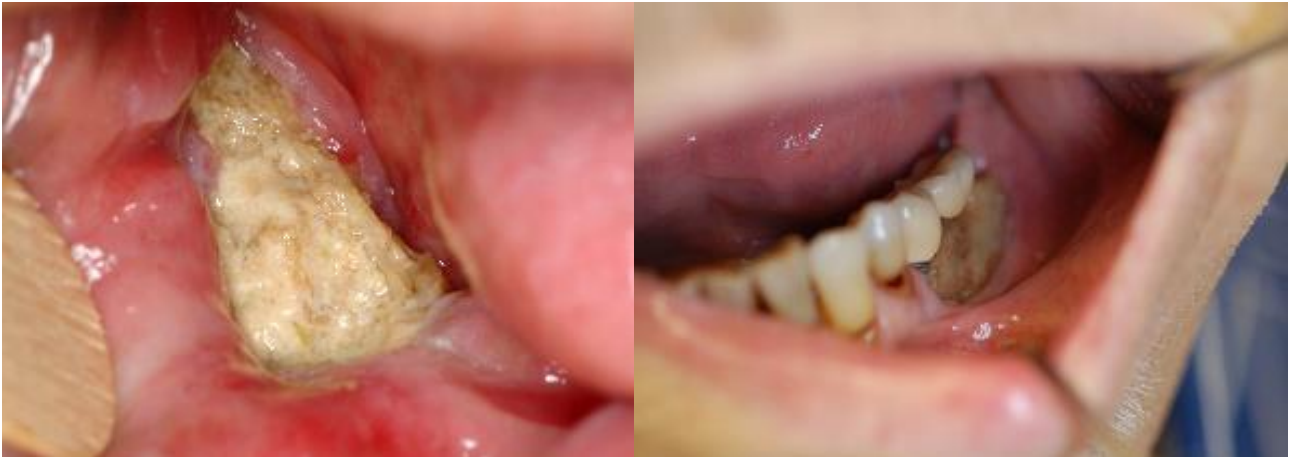

Abb. 4.: Typisches klinisches Bild einer BRONJ Manifestation des Unterkiefers

Nach der Leitlinie der AWMF aus 2012 werden Patienten in 3 Risikoprofile unterteilt:

1. Niedriges Risikoprofil:

BP-Indikation: Primäre Osteoporose

BP-Medikation: Oral (meist Alendronat) oder i.v. (z.B. Zoledronat 4 mg alle 12 Mo.)

Prävalenz: 0,1 % (bei BP-Medikation < 4 Jahre: 0,04 %, bei BP-Medikation > 4 Jahre: 0,21 %)

2. Mittleres Risikoprofil

BP-Indikation: Therapie-induzierte Osteoporose

BP-Medikation: I.v. (z.B. Zoledronat 4 mg alle 6 Mo.)

Prävalenz: 1 %

3. Hohes Risikoprofil

BP-Indikation: Ossäre Metastasen, Multiples Myelom

BP-Medikation: I.v. (z.B. Zoledronat 4 mg alle 4 Wochen)

Prävalenz: 1 bis 19 %.

1.2.5 Diagnostik und Klinik

Die „American Association of Oral and Maxillofacial Surgeons“ und die „American Society of Bone“ definierte 2007 die BRONJ als einen im Kieferbereich freiliegenden Knochen, dem keine Radiatio der Hals/Kopf-Region vorausgegangen war, der mindestens acht Wochen besteht und keine Heilungstendenz zeigt (77).

Patienten leiden häufig unter Foetor ex ore, was gleichzeitig auf eine bakterielle Superinfektion hinweisen kann. Weiterhin können Schmerz, Schwellung, Eiter, Fisteln, Weichgewebsulcera, Trismus, Zahnlockerung, Deformierung des Knochens und Knochensequestration bestehen (78). Schon in frühen Stadien kann es zu Alterationen des N. alveolaris inferior kommen, was zur Taubheit in Unterlippe und Zähne führt und als „Vincent Syndrom“ bezeichnet wird (79).

Ähnliche Symptome werden auch bei Patienten unter BP Therapie beobachtet, die jedoch keinen freiliegenden Knochen aufweisen. Die Patienten leiden unter Schmerzen, Gingivaschwellung- und Rötung oder dentalen Zahnfisteln deren Ursprung unklar ist. Sie werden seit 2009 in Stadium 0 eingeteilt (62, 65).

Die Schwierigkeit in der Diagnose besteht darin, BRONJ von ähnlich aussehenden Krankheitsbildern wie Osteomyelits, primäre Knochentumoren, Metastasen, Osteoradionekrose, Sinusitiden zu unterscheiden.

Der nekrotische Knochen imponiert makroskopisch meist dunkler und gelblich verfärbt, porös und weicher als gesunder Knochen. In der Umgebung finden sich oft sklerotische Areale die härter sind und eine verminderte Vaskularisation aufweisen (80). In direkter Umgebung zur Knochennekrose imponiert das Weichgewebe meist geschwollen und erythematös verändert. Bei Sekundärinfektion kann Pus austreten (59).

<p>Risikogruppe Keine klinischen Aspekte einer BRONJ bei Patienten nach i.v. oder oraler BP-Therapie</p>	<ul style="list-style-type: none"> • Keine Therapieindikation • Aufklärung des Patienten über Risiken und Prävention
<p>Stage 0 Makroskopisch keine Osteonekrose, jedoch erste klinische Anzeichen oder radiologische Veränderungen</p>	<ul style="list-style-type: none"> • Konservatives Regime mittels Schmerztherapie und Antibiose
<p>Stage 1 Freiliegender und nekrotischer Knochen, jedoch klinisch asymptomatisch und ohne Infektzeichen</p>	<ul style="list-style-type: none"> • Mundhygiene (Spülungen) • engmaschige Kontrollen • Patientenaufklärung und ggf. Absetzen des BP
<p>Stage 2 Freiliegender, nekrotischer Knochen oder Fistelung verbunden mit Schmerzen, Mandibulafraktur u.a.</p>	<ul style="list-style-type: none"> • Symptomkontrolle durch Antibiose und Analgetika • Mundhygiene • Debridement zur Infektkontrolle und Weichteilschonung
<p>Stage 3 Wie 2 + Fisteln/MAV/Abszesse/Frakturen</p>	<ul style="list-style-type: none"> • Wie Stadium 2, + chirurgische Resektion

Tabelle 1: Einteilung der BRONJ und Therapievorschlag nach Leitlinien der AOOMS

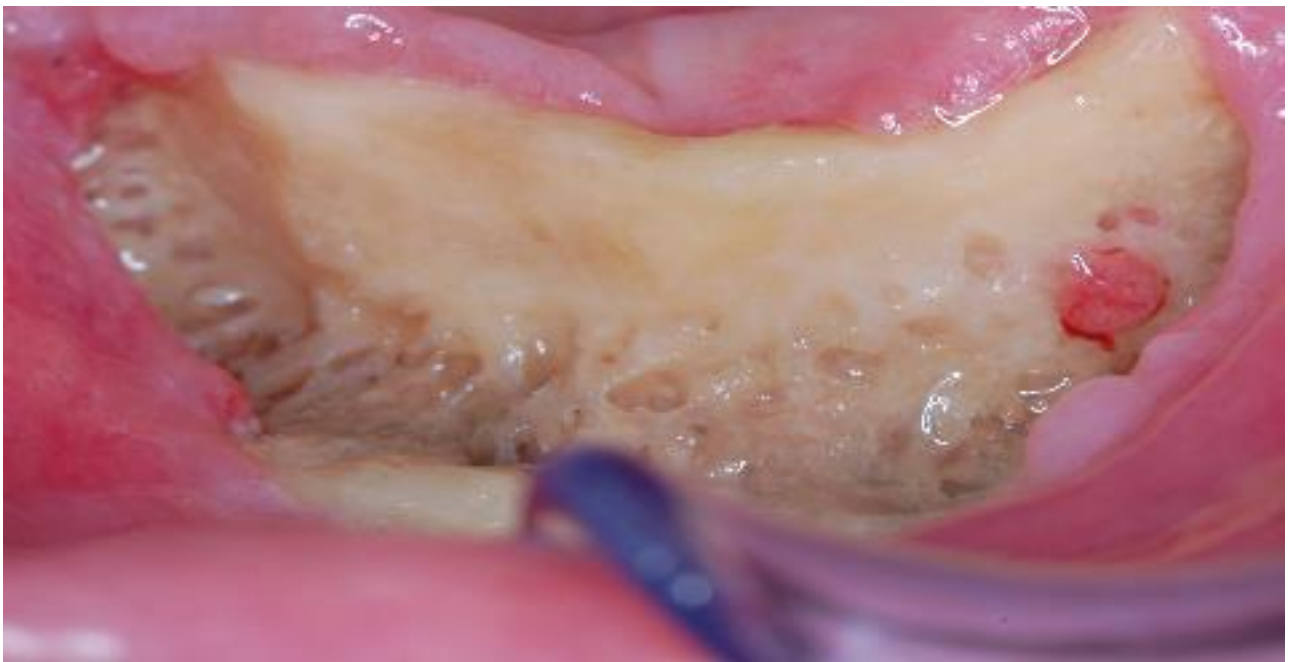


Abb.5: Ausgedehnte Osteonekrose des OK nach BP-Therapie nach AOOMS Stadium II-III

Im Röntgenbild (OPG/ Panoramaschichtaufnahme) können die üblichen Merkmale fehlen. Typische, jedoch unspezifische Zeichen sind Verdichtungen von Kortikalis und Spongiosa, ein prominenter Canalis alveolaris inferior und auch nach Monaten nach dem Zahnverlust klinisch, und ein im Röntgenbild sichtbarer persistierender knöcherner Saum der Alveolen die sogenannten „persistierenden Alveolen“ (55,76,81), sowie Parodontalspaltverbreiterungen und periapikale Aufhellungen. In späteren Stadien können Knochensequester, eine verminderte Röntgendichte und periostale Knochenformationen das Bild prägen (80). Neben der Panoramaschichtaufnahme, die weiterhin zur Prävention Diagnosefindung, sowie Verlaufsbeurteilung sinnvoll ist, können CT, DVT und MR für eine genauere Aussage bezüglich der Knochenstruktur und Ausdehnung der Nekrose eingesetzt werden (82,83). Die genaue Abgrenzung von Nekrose zu gesundem Knochen gelingt jedoch teils mit CT nicht. Im MR lassen sich Knochenödeme und damit erste pathologische Anzeichen für eine verminderte Vaskularisation und Nekrose am frühesten detektieren, jedoch ist die Ausfallrate bei diesem bildgebenden Verfahren sehr hoch (59).

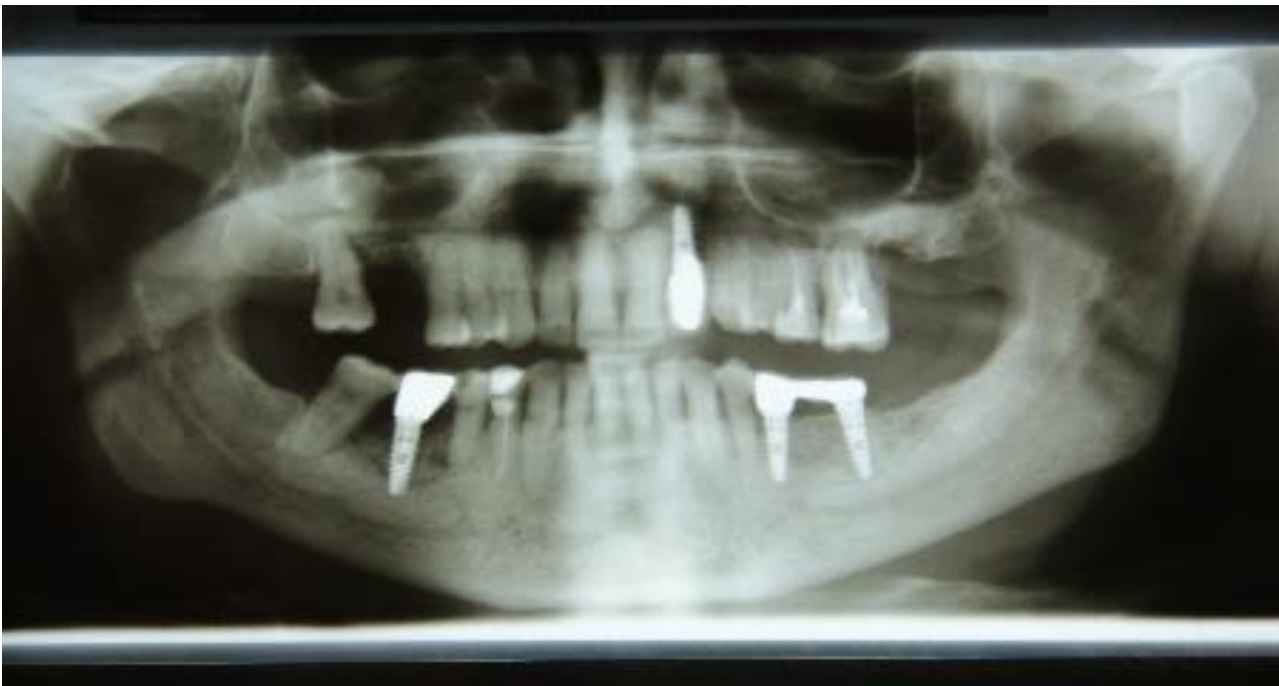


Abb.6: Radiologische Darstellung einer BRONJ mittels OPG mit periapikalem Osteolysesaum am Implantat 46, 36 und 37

Laborchemisch kann das Peptid CTX, das Kollagenfasern im Knochen vernetzt und bei Knochenabbau freigesetzt wird, als Parameter für die Knochenabbaurate herangezogen werden. Diese Methode findet allerdings in der klinischen Praxis kaum Anwendung (84).

1.2.6 Prävention

Vor der Einnahme von i.v. BP sollte der Zahnstatus des Patienten evaluiert und notwendige Eingriffe vorgenommen werden. Optimalerweise sollte die Therapie mindestens 14 Tage vor Beginn der BP Therapie erfolgen.

Die frühzeitige Überweisung zum Spezialisten (MKG, Oralchirurg) ist daher wichtig.

Eine konsequente Mundhygiene stellt die unabdingbare Basis der Prophylaxe dar. Patienten sollen für das Risiko einer BRONJ sensibilisiert werden und bei frühen Anzeichen wie Schwellung, Schmerzen oder offenen Schleimhautstellen den Arzt konsultieren (62).

Um das Risiko der BRONJ zu minimieren sollten mögliche Entzündungsherde saniert, Knochenkanten geglättet und erhaltungswürdige Zähne restauriert werden. Zahnersatz soll auf das Risiko von Druckstellen hin überprüft werden. Bei Hochrisikopatienten ist eine prophylaktischer Eingriff (z.B. Zahnentfernung) zu erwägen. Im Optimalfall soll die BP Therapie bis zu vollständigen Heilung herausgezögert werden, sofern die Grunderkrankung des Patienten dies gestattet (55). Dies betrifft insbesondere invasive Therapien, nicht jedoch konservative, da konservative, endodontische oder parodontologische Therapien problemlos auch unter der Gabe von BP durchgeführt werden können (98).

1.2.7 Therapie

Bei der Therapie der BRONJ herrscht noch kein Konsens. Während bei kleineren Läsionen meist ein konservatives Regime bevorzugt wird zeigen neuere Studien ein insgesamt besseres Outcome der Patienten, die schon frühzeitig eine chirurgische Therapie unterlaufen haben (85), da die frühzeitige Behandlung zu einer Limitierung des Fortschreitens der Erkrankung i.S. einer Tertiärprophylaxe führt.

Ziel der Therapie ist die Erhaltung der Lebensqualität der Patienten mit Rücksicht auf ihre Grunderkrankung. Dabei sollten Sekundärinfektion, Schmerzen und die Entstehung neuer Nekroseherde vermieden werden (62).

Je nach Ausdehnung des Nekroseherdes reicht die chirurgische Therapie von einfachen Dekorticationen, Wunddebridements und Sequesterectomien bis hin zu Kastenresektionen und Kontinuitätsresektionen bei ausgedehnten Läsionen (85). Essentiell hierbei sind die vollständige und radikale, jedoch schonende Abtragung nekrotischen Knochenmaterials und die anschließende spannungsfreie und wasserdichte plastische Deckung zum Schutz vor Reinfektion. Nicht erhaltungswürdige Zähne die sich im Nekroseareal befinden sollten entfernt werden (62).

Die konservative Therapie umfasst die Einnahme von Analgetika, und Penicillin- Antibiotika,

zum Beispiel mit Amoxicillin/Clavulansäure sowie die Anwendung von mindestens drei Mal täglichen antiseptischen Mundspülungen mit Chlorhexidin und nur oberflächliche Abtragung der Nekrose.

Bei Patienten mit Penicillinallergie werden Flourchinolone, Metronidazol, Clindamycin und Doxycyclin kalkuliert eingesetzt. Gleichzeitig sollte bei jedem Patienten ein mikrobieller Abstrich erfolgen und, wenn nötig, die Antibiose angepasst werden (62).

Auch das chirurgische Therapieregime wird begleitet von einer perioperativen antibiotischen Abschirmung. Postoperativ sollen Patienten zur mechanischen Schonung eine Magensonde oder eine PEG für mindestens fünf Tage erhalten.

Die Entnahme einer Gewebeprobe zur histologischen Aufarbeitung sowie zum Ausschluss von Malignität ist obligat.

Ein vorübergehendes Pausieren des BP während des Eingriffs zeigt keinen kurzfristigen Benefit der Therapie, allerdings führt eine über drei bis sechsmonatige Unterbrechung zu einer Stabilisierung der BRONJ und scheint die Entstehung neuer Manifestationen zu verhindern (62).

In diversen Studien konnte gezeigt werden, dass bei einer einmaligen radikalen Resektion die Erfolgsraten am höchsten und das Rezidivrisiko am geringsten ist. In diesem Zusammenhang sollte dennoch der individuelle Allgemeinzustand des Patienten berücksichtigt werden. Patienten mit fortgeschrittener maligner Erkrankung und unter palliativem Therapieregime sollten eine weniger invasive Therapie erhalten, als beispielsweise Patienten die an Osteoporose oder Morbus Paget leiden bzw. bei maligner Grunderkrankung mit kurativem Konzept (86, 87).

Ein frühzeitiges Eingreifen vermindert erwiesenermaßen das Risiko von Komplikationen wie Fisteln, pathologische Frakturen, Schmerzen und Ausbreitung der Nekrose und beugt gleichzeitig invasiven chirurgischen Eingriffen vor (49). Folgende Faktoren scheinen als prognostische Faktoren für ein Rezidiv eine große Rolle zu spielen:

1. Bakterielle Infektion des Knochens
2. Ausdehnung des Nekroseherdes
3. Anzahl der Debridements
4. Art des Eingriffs

Neuere Methoden, wie Hyperbare Sauerstofftherapie, Fluoreszenz und low-level Laser werden mangels Langzeiterfahrungen noch kontrovers diskutiert, einen suffizienten bzw. signifikanten Therapievorteil gibt es in vorhanden Studien bisher nicht (88–90). Die Kalziumbindende Eigenschaft der Tetracycline macht man sich zu Nutze, um die Grenzen zwischen

Nekrose und gesundem Knochen genauer abzugrenzen, was bisher dem intraoperativem Augenmaß des Chirurgen oblag. Vitaler Knochen nimmt im Gegensatz zu nekrotischem Tetrazyklin auf, fluoresziert unter Beleuchtung von Licht einer Wellenlänge von ca. 524-540 nm grünlich und kann dadurch intraoperativ sichtbar gemacht werden. Als positiver Nebeneffekt wirkt es langhaltend antibiotisch im umliegenden Knochen (91).

Von der AOOMS wird folgendes Therapieschema vorgeschlagen:

Therapieempfehlung nach AOOMS

Stadium 0

Konservatives Vorgehen

Patientenaufklärung

Dreimonatige Recalls

Stadium 1

Konservatives Vorgehen

Patientenaufklärung

Antiseptische Mundspüllösung

Reevaluation der Indikation ob Bisphosphonattherapie fortgesetzt werden kann

Dreimonatige Recalls

Stadium 2

Chirurgisches Vorgehen

Patientenaufklärung

Antiseptische Mundspüllösung

Unterbrechung der Bisphosphonatapplikation

Orale Antibiose

Oberflächliches Debridement zur Reduktion der Weichgewebsirritation

Schmerztherapie

Recalls befundabhängig

Stadium 3

Chirurgisches Vorgehen

Antibakterielle Mundspüllösung

Unterbrechung der Bisphosphonatapplikation

Parenterale Antibiose

Sanierendes chirurgisches Debridement/Resektion

Schmerztherapie

Recalls befundabhängig

Viele Guidelines jedoch halten sich mit strikten Therapieempfehlungen nach Stadien zurück. Dies liegt wohl darin begründet, dass in der Empfehlung der AAOMS weder der Umfang des nekrotischen Areals berücksichtigt wird, noch der Allgemeinzustand des Patienten, dessen Lebensqualität auch schon im Stadium 1, z.B. durch Halitosis stark eingeschränkt sein kann. Zudem können Patienten verschiedene Symptome aus verschiedenen AAOMS Stadien vereinen, was eine eindeutige Stadien-Zuteilung schwierig macht (80). In den Leitlinien der DGMKG wird bereits eine frühzeitige operative Therapie zur Sanierung des ursächlichen Fokus empfohlen, um die weitere Ausbreitung, Aggravation des Stadiums und auch den Leidensdruck des Patienten zu adressieren. Sofern der Patient in einem operablen Zustand ist wird in Rücksprache mit dem behandelnden Onkologen die Therapieentscheidung im Konsens getroffen und sowohl zeitlich („drug holiday“ oder Termin bei Wirkungsdepression des BP) als auch inhaltlich mit dem Patienten evaluiert und empfohlen. So soll im Sinne des Patienten die frühzeitige Therapie eine Aufrechterhaltung der Lebensqualität bewirken, oder sogar durch Beseitigung von Krankheitssymptomen verbessert werden.

Ziel dieser Arbeit ist es, die verschiedenen Risikofaktoren einerseits für die Entstehung von BRONJ und andererseits für ein Rezidiv einer bereits chirurgisch behandelten BRONJ anhand der erhobenen multizentrischen Patientendaten genauer zu beleuchten.

2. Material und Methoden

Es wurde eine Studie nach retrospektivem Design angelegt.

Die Datenerhebung erfolgte von 1996 bis 2013 in der Abteilung für Mund-Kiefer-und Gesichtschirurgie der Uniklinik Erlangen. Einschlusskriterien waren Patienten mit bekannten Malignom und/oder bekannter Osteoporose/Morbus Paget, sowie die vorausgegangene dokumentierte Therapie mit Bisphosphonaten. Bei allen Patienten sollte eine histologische Probe zur Diagnosestellung „Knochennekrose“ vorhanden sein sowie eine radiologische Bildgebung wie Orthopantomogramm (OPG, OPT), Computertomografie (CT) oder Kernspintomografie (MR) zum Vergleich. Die Patienten wurden entweder ambulant oder stationär in der Uniklinik Erlangen behandelt. Anamnestische Daten der Patienten sollten zur Verfügung stehen.

Ausschlusskriterien waren eine Radiatio der Kopf-Halsregion in der Vorgeschichte, sowie das Vorhandensein primärer und sekundärer Knochentumoren im Kieferbereich.

Die Diagnosestellung einer Bisphosphonat- assoziierten Knochennekrose BRONJ erfolgte auf der Definitionsgrundlage der Stellungnahme der American Association of Oral and Maxillofacial Surgeons AAOMS (62).

Die Patientendaten wurden statistisch deskriptiv ausgewertet. Verglichen wurden 78 männliche und weibliche Patienten. Die Auswertung der gewonnenen Daten erfolgte unter Anonymisierung.

2.1 Diagnose

Die Diagnose BRONJ wurde aus den Krankenakten der Patienten übernommen. Die Lokalisation wurde bei allen Patienten nach folgendem Schema dokumentiert:

- Oberkiefer
- Unterkiefer
- Ober-und Unterkiefer
- rechte Körperseite
- linke Körperseite

2.2 Demografische Daten und Risikofaktoren

Bei jedem Patienten wurden Alter, Grunderkrankung, Raucheranamnese, Zeitpunkt der Erstdiagnose sowie das Vorhandensein einer Neck Dissection, Chemo- oder Strahlentherapie erfasst. Auch die Art des Bisphosphonates wurde aufgeführt. Zusätzlich wurden, sofern vorhanden, vermeintliche Confounder wie Diabetes oder Niereninsuffizienz dokumentiert, jedoch nicht in die Regressionsanalyse implementiert.

2.3 Klinische Untersuchung

Neben den klassischen BRONJ Symptomen wie Schmerz, Schwellung und Foetor ex ore gingen weitere lokale Risikofaktoren in die Auswertung wie Wundheilungsstörung, Fisteln, MAV, Dehiszenz, Abszess und Nachblutung mit ein.

2.4 Therapie

Das Augenmerk der Studie liegt auf der chirurgischen Therapie. Bei allen Patienten wurde das OP-Datum, die Art des Eingriffs sowie die Art der plastischen Deckung erfasst. Dabei wurde zwischen einfacher plastischer Deckung mit Mukoperiostlappen, Bichat, gestielten Lappen und freiem mikrochirurgischen Transplantat differenziert. Das Vorhandensein von Sequestern und die Anzahl der Dekortikationen wurden ebenfalls dokumentiert. Gegebenenfalls wurde die Stabilisierung mit einer Rekonstruktionsplatte sowie die Komplikation einer pathologischen Fraktur aufgezeigt. Die Anzahl der Rezidive ging ebenfalls in die Wertung mit ein.

2.5 Radiologische Diagnostik

Die Radiologische Diagnostik wurde mittels Orthopantomogramm (OPT/OPG), CT oder MRT der Kopf-Halsregion beschrieben. Dabei wurden sowohl Knochen als auch Weichteile beurteilt. Alle Befunde wurden hinsichtlich der in der Literatur beschriebenen BRONJ typischen Veränderungen wie Sklerosierung, persistierenden Alveolen, Sequester, Peridontalspaltverbreitung, periapikale Aufhellungen und Osteolysen beschrieben (82).

2.6 Histologie

Insgesamt lagen von 93,6% (73/78) Patienten Probebiopsien vor. Das Gutachten wurde im Institut für Pathologie der Friedrich-Alexander-Universität Erlangen-Nürnberg erstellt. Die Präparate wurden nach ihrer Entnahme in Formalin fixiert. Später erfolgte eine Einbettung in ein Kunstharz und die Herstellung von Schnittpräparaten. Mittels Xylols wurden die Schnitte entwachst und anschließend mit Hämatoxylin-Eosin Farbstoff gefärbt. Die meist intraoperativ gesammelten Biopsien wurden in Osteonekrosen und Osteomyelitis unterteilt. Metastasen oder andere Malignome wurden ausgeschlossen. Bakterielle Superinfektionen mit beispielsweise Actinomyces konnten mittels PAS Färbung identifiziert werden. Eine bestehende Osteomyelitis bzw. Stomatitis bei den Patienten wurde gesondert dokumentiert.

2.7 Risikofaktoren

Laborchemische Entzündungsmarker wie C-reaktives Protein und Leukozyten gingen präoperativ in die Bewertung mit ein. Hierbei solle erwähnt werden, dass zwar eine Leukopenie, sofern vorhanden, dokumentiert wurde, später jedoch nicht in die Analyse miterfasst wurde. Es wurde zwischen einer spontanen BRONJ und einer BRONJ mit vorausgegangener Zahnextraktion unterschieden. Das Vorhandensein von Implantaten wurde dokumentiert

Zudem wurde die Art des verabreichten Antibiotikums aufgezeichnet. Man unterschied zwischen Clindamycin, Metronidazol, Amoxicillin/Clavulansäure, Unacid, Sulbactam, Ampicillin, Fluorchinolonen oder eine Kombination aus diesen. In diesem Zusammenhang wurden allergische Reaktionen der Patienten und ein daraus folgender Antibiotika-Wechsel berücksichtigt.

2.8 Statistik

Die Auswertung der gesammelten Daten erfolgte statistisch-deskriptiv.

Zur statistischen Analyse diente das Programm SPSS (SPSS 17.01, Statistical Package for Social Sciences, SPSS Inc., Chicago, USA). Mit Excel wurden klinische Patientendaten in einer Liste erfasst und mit Hilfe der Daten Grafen erstellt. Häufigkeiten einzelner Parameter wurden absolut oder in Prozent, die deskriptive Statistik quantitativer Variablen als Mittelwert \pm Standardabweichung angegeben. Es wurde das Patientenalter, Geschlecht, Grunderkrankung, Nikotinabusus, Chemotherapie/Strahlentherapie erfasst

(Minimum, Maximum, Standardabweichung, Mittelwert). Mittels multipler logistischer Regressionsanalyse wurden unabhängige Variablen bestimmt, die mit der abhängigen Variablen, einem BRONJ-Rezidiv, assoziiert sind. Die Auflistung findet sich in Tabelle 1. wieder. Das Konfidenzintervall wurde mit 95% angegeben und das Signifikanzniveau wurde dabei auf $P=0.05$ festgelegt.

Untersuchte Variablen des BRONJ Rezidivs
Geschlecht
Nikotinabusus
Anitbiose
Wundheilungsstörung
MAV
Fistel
Abszess
Dehiszenz
Stabilisierung
Implantat
Art des Bisphosphonats
Rezidiv
Entzündungsparameter
Histologie
Sequester
Anzahl der Dekortikationen
Zahnextraktion

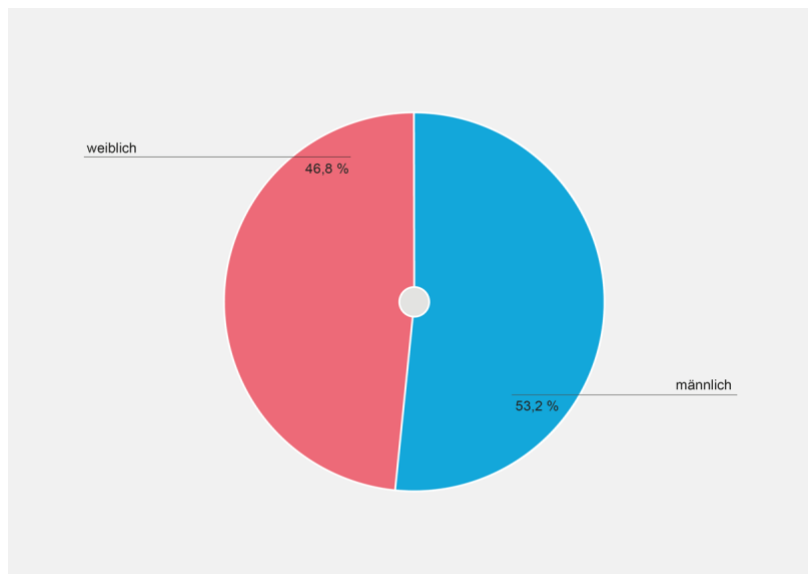
Tabelle 2: Unabhängige Variablen der Regressionsanalyse

3. Ergebnisse

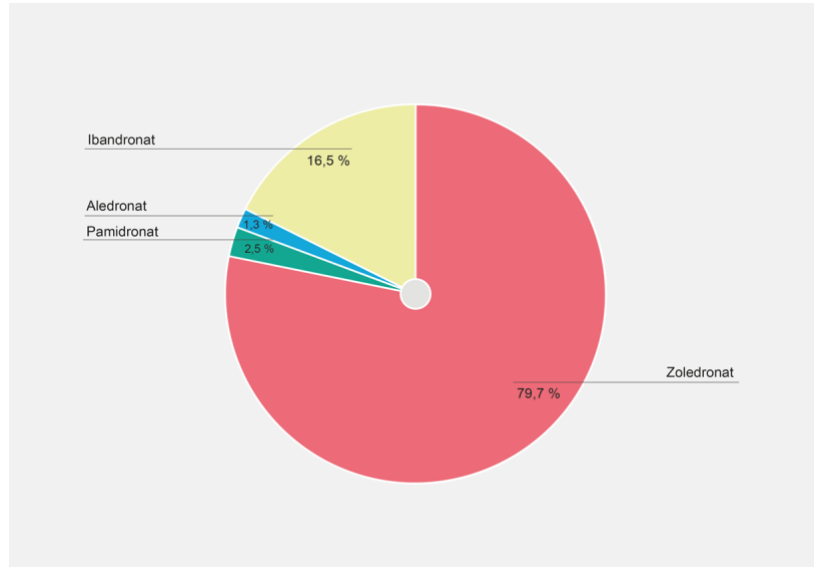
3.1 Patientendaten

Die Patientendaten wurden vom Jahre 1996 bis 2013 in der Bisphosphonat- Sprechstunde des UK Erlangen erfasst. Insgesamt wurden 79 Patienten in die Studie aufgenommen. 42 Patienten davon waren männlich, 37 weiblich. Das mittlere Erkrankungsalter lag bei 69,4 Jahren (Spannweite 46-91 Jahre). Wir untersuchten den Faktor Alter in unserer linearen Regressionsanalyse. Hierbei ergab sich kein signifikanter Zusammenhang zum Rezidiv einer BRONJ.

Variable	Odds Ratio	p
Alter	1,005	0,657



Grafik 1: Verteilung der Patienten nach Geschlecht in Prozent



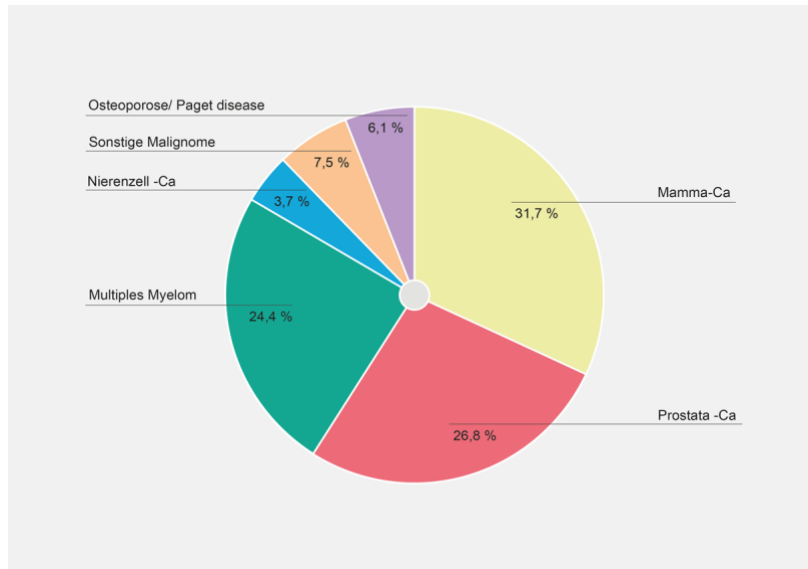
Grafik 2: Prozentuale Verteilung der unterschiedlichen BP

Alle Patienten waren entweder an ein einem Malignom, oder an Osteoporose erkrankt und aufgrund dessen unter längerfristiger Bisphosphonattherapie. Alle Patienten erhielten ein Aminobisphosphonat. Darunter wurde der Großteil (79,7%) mit Zoledronsäure behandelt. 16,6% wurden unter Pamidronat, zwei Patienten mit Aledronat und ein Patient unter Ibandronat therapiert. Hierzu ergab sich in vorliegender Studie keine Signifikanz zur Entstehung eines BRONJ Rezidivs abhängig vom verwendeten BP.

Variable	Odds Ratio	p
BP	1,445	0,329

Von den Malignompatienten waren 26 (32,9%) an einem Mammakarzinom erkrankt, 22 (27,8%) an einem Prostatakarzinom und 20 (25,3%) litten an einem Multiplen Myelom. 3 (3,8%) Patienten wurden aufgrund eines Nierenzellkarzinoms mit BP behandelt. 6 (7,8%) Patienten hatten andere maligne Erkrankungen.

5 (6,3%) Patienten wurden aufgrund einer Osteoporose mit Bisphosphonaten behandelt.



Grafik 3: Prozentuale Verteilung der Grunderkrankungen

Bei 8 (10%) Patienten war ein Nikotinabusus bekannt.

In der Regressionsanalyse zeigte sich bei unseren Patienten keine signifikanter Zusammenhang von Nikotinabusus und Rezidivieren einer BRONJ ($p=0,095$). Dabei muss berücksichtigt werden, dass nur bei 10% ein Nikotinabusus dokumentiert wurde und der Anteil der Raucher somit höher sein kann.

Variable	Odds Ratio	p
Nikotin	0,994	0,095

Neununddreißig Patienten (49,3%) unterliefen eine Chemotherapie. 33 (40,5%) Patienten wurden lokal bestrahlt. Berücksichtigt wurden nur Bestrahlungen abseits der Kopf/Halsregion.

Bei einem Patienten wurde aufgrund eines Zweitmalignoms im Vorfeld eine Neck-dissection durchgeführt.

Vier Patienten (5,1%) waren Träger eines Implantats. Dieser Faktor stellte in unserer Studie auf Grund niedrigen Fallzahl keine Signifikanz für das Risiko einer BRONJ

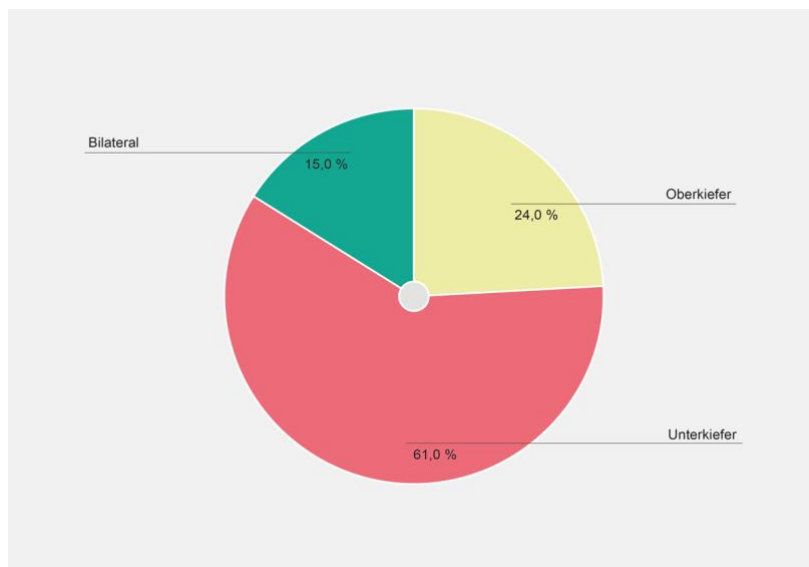
Entstehung dar.

Variable	Odds ratio	95% KI	p
Implantat	0,000	0,00-0,00	0,455

3.2 Lokalisation

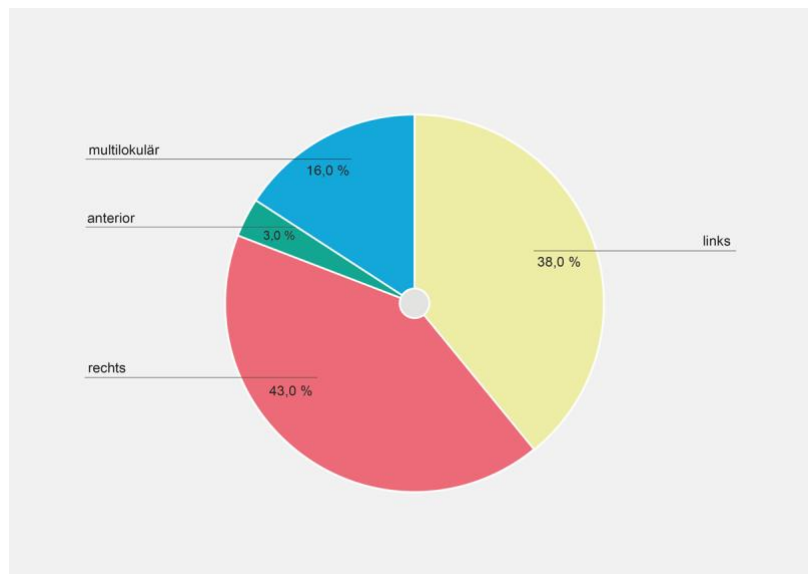
Bei den meisten Patienten (53; 67,0%) trat die Kiefernekrose am Unterkiefer auf. Bei 21 (26,6%) Patienten befand sich die Nekrose am Oberkiefer, bei 5 (6,3%) Patienten lag sie an beiden vor.

Bei 64 (81%) Patienten war die Nekrose einseitig lokalisiert, darunter bei 34 (43,0%) rechtsseitig und bei 30 (38,0%) linksseitig. Beidseits trat die Nekrose bei 13 (16,4%) Patienten auf. Bei 2 (2,5%) Patienten war die Nekrose anterior lokalisiert.



Grafik 4: Prozentuale Anteile der BRONJ Lokalisation

Bei 46 (58,2%) Patienten bestand zum Zeitpunkt eine floride oder chronische Osteomyelitis. Bei 26 (32,9%) gelang der histologische Nachweis von Actinomyces Drusen.



Grafik 5: prozentuale Verteilung der Seitenlokalisierung

Alter in Jahren	Geschlecht	Grunderkrankung	Nikotin	CTX	RTX
M= 69,4	W= 46, 8%	Mamma-Ca 32,9%	Ja 10%	49,30%	40,50%
SD= 9,1	M= 53,2%	Prostata-Ca 27,8%	Nein/ Nicht erfasst		
		Multiples Myelom 25,3%	90%		
		Nierenzell-Ca 3,8%			
		Sonstige Malignome 7,8%			
		Osteoporose/ Paget disease 6,3%			

Tabelle 3: Deskriptive Ergebnisse der Patientendaten

3.2 Therapie

Bei 38 Patienten (48,1%) trat die Kiefernekrose nach vorangegangener Zahnextraktion auf.

Bei allen Patienten wurde eine Osteotomie mit lokalem Wundverschluss durchgeführt mit anschließender plastischer Deckung. Bei einer Patientin wurde eine Unterkieferkontinuitätsresektion durchgeführt. 3 (4,0%) Patienten wurden mit einer Reko-Platte stabilisiert. Ein solcher Eingriff stellte nach unserer Analyse einen signifikanten Risikofaktor für das Entstehen eines Rezidivs dar (0,001).

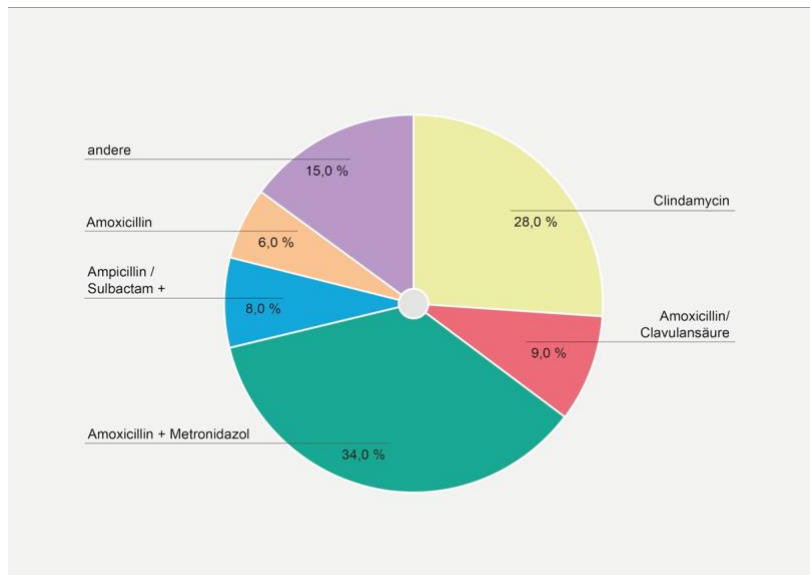
Variable	Odds ratio	P (sig.)
Stabilisierung	11,866	*0,001

Bei 14 (17%) Patienten waren 2 Dekortikationen notwendig, bei einem Patienten 3. Die Anzahl der Dekortikationen stellte in der Regressionsanalyse keinen signifikanten Einflussfaktor zur Entwicklung einer BRONJ dar ($p=0,067$).

Bei 55 Patienten (70,0%) kam es zu einer Knochensequestration. Hierzu ließ sich in der Regressionsanalyse keine Signifikanz nachweisen.

Variable	Odds ratio	95% KI	P (sig.)
Sequester	0,08	2,872	0,777

Alle Patienten wurden perioperativ mit Antibiose behandelt. 27 Patienten (34,2%) wurden mit Amoxicillin/Clavulansäure und Metronidazol therapiert. 22 Patienten (27,8%) erhielten Clindamycin. 7 (8,9%) Patienten wurden mit Amoxicillin/Clavulansäure und 5 (6,3%) Patienten ausschließlich mit Amoxicillin behandelt. 6 Patienten die nach 2010 behandelt wurden erhielten eine Kombination aus Ampicillin/Sulbactam und Metronidazol (7,6%) . Ein Patient wurde aufgrund einer Allergie von Clindamycin auf Augmentan umgestellt, ein anderer erhielt Cilastin und Imipenem. Die Wahl der Antibiose hatte keinen signifikanten Einfluss auf die Entstehung eines BRONJ-Rezidivs.



Grafik 6: Prozentuale Verteilung der verabreichten Antibiose

Variable	Odds ratio	95% KI	P (sig.)
Ampicillin/Sulbactam	17,235	0,524-566,549	0,110
Amoxicillin	2,490	0,197-31,518	0,481
Metronidazol	0,846	0,184-3,902	0,830
Clindamycin	2,232	0,142-35,189	0,568

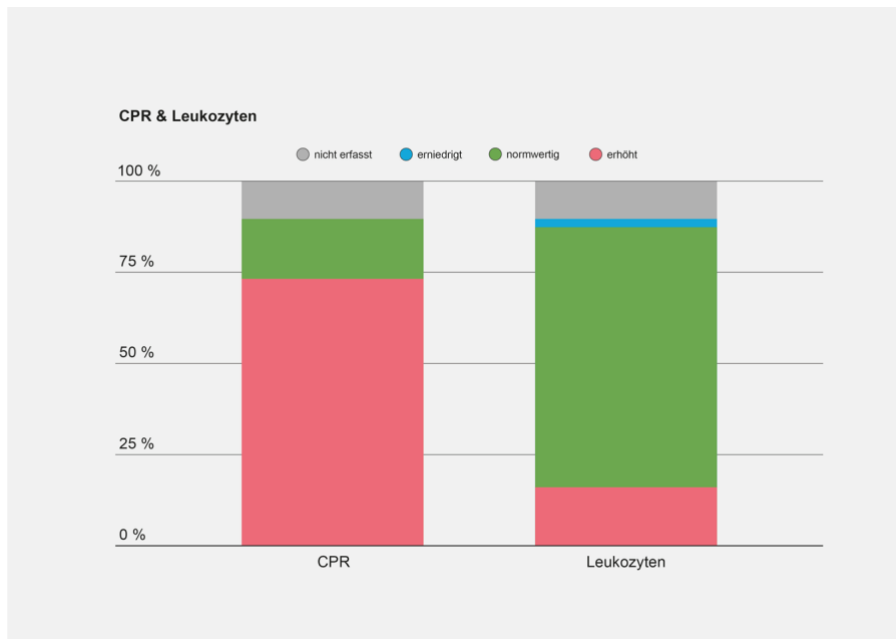
26 Patienten (32,9%) präsentierten histologisch eine alleinige Osteonekrose. Bei 51 Patienten kam es zu einer Osteomyelitis (64,6%). Die Histologie stellte in unserer Studie kein Risikofaktor zur Rezidiventwicklung der BRONJ dar.

Variable	Odds ratio	95% KI	P (sig.)
Osteomyelitis/ Stomatis	0,746	0,250	2,228

Bei 58 (73,4%) der Patienten war bei der Laborkontrolle ein erhöhtes C-reaktives Protein

gemessen worden. Bei 12 Patienten (15,2%) war das CRP normwertig und bei zwei (2,6%) Patienten wurde dieses nicht erfasst. Dagegen waren die Leukozyten bei 55 Patienten (69,6%) normwertig und bei 12 Patienten (15,2%) erhöht.

In der Regressionsanalyse zeigte sich, dass die Entzündungswerte in unserem Patientengut keine Vorhersagekraft zur Entwicklung einer BRONJ besitzen.



Grafik 7: Prozentuale Verteilung der laborchemischen Entzündungsfaktoren

Variable	Odds ratio	95% KI	p
Leukozyten	0	0,000-0,000	0,931
CRP	0	0,000-0,000	0,811

Bei drei Patienten (3,8%) wurde im Verlauf eine Abszedierung beobachtet.

Im Zusammenhang mit der Entstehung eines BRONJ Rezidives zeigte sich in der logistischen Regressionsanalyse kein statistischer Zusammenhang, ebenso auch bei Dehiszenzen.

Eine Fistelbildung wurde bei 3% der Patienten dokumentiert, eine MAV bei zwei Patienten, ohne Hinweis auf Signifikanz als Risikofaktor für ein Rezidiv.

Variable	Odds ratio	95% KI	p
Abszess	6,235	0,53-73,12	0,145
Dehiszenz	4,846	0,00-0,00	1,000
Fistel	0,694	0,73-6,632	0,694
MAV	0,000	0,00-0,00	0,999
Wundheilungsstörung	3,059	0,40-23,41	0,282

Im Multivariat zeigte sich jedoch eine Signifikanz der Risikofaktoren Abszess pathologischer Fraktur, Rezidiv und Stabilisierung.

19 (24,0%) Patienten hatten im Verlauf ein Rezidiv, davon hatten wiederum zwei erneute Rezidive. Hier ergibt sich eine statistische Signifikanz.

Variable	p
Abszess	*0,047
Pathologische Fraktur	*0,005
Rezidiv	*0,000
Stabilisierung	*0,001

Bei genau 38 Patienten (50%) war ein dentogener Fokus zu identifizieren. Das Signifikanzniveau wurde mit einem $p=0,28$ hierbei nicht erreicht. Drei Patienten (3,8%) hatten als Begleiterkrankung eine chronische Sinusitis.

Variable	Odds Ratio	95% KI	p
Dentogener Fokus	0,554	0,188-1,630	0,28

4. Diskussion

In der vorliegenden Arbeit wurden anhand retrospektiver Daten die Risikofaktoren zur Entstehung eines Rezidives einer BRONJ nach bereits erfolgter chirurgischer Therapie ermittelt.

Seit Identifizierung dieses Krankheitsbildes werden in der Literatur sowohl konservative als auch chirurgische Maßnahmen zur Behandlung empfohlen. Da die Patienten oft an fortgeschrittenen Malignomerkrankungen leiden, muss der individuelle Allgemeinzustand eines jeden Patienten in die Entscheidung der Therapiewahl mit einfließen. Gleichzeitig sind trotz fortgeschrittenem Erkrankungsstatus bei Auftreten von Komplikationen wie Fistelbildung oder Frakturen chirurgische Maßnahmen zur Erhaltung der Lebensqualität zu erwägen.

4.1. Patientenkollektiv

Unsere Studie umfasste ein Kollektiv von 79 Patienten, darunter 53,2% männlich. Hier zeigt sich eine Übereinstimmung mit der Literatur, die keine Prädominanz eines Geschlechts für die Entstehung einer BRONJ erkennen lässt (42 Marx et al 73, AAOMS). Ein leichter Frauenüberhang ist wohl eher der Tatsache geschuldet, dass aufgrund der Grunderkrankungen, wie das Mammakarzinom oder die Osteoporose mehr Frauen einer Bisphosphonattherapie überhaupt erst zugeführt werden.

Mit zunehmendem Lebensalter (>65J.) erhöht sich das Risiko einer BRONJ (52, 56). In unserer Studie spiegelt sich diese Tendenz, jedoch ohne statistische Signifikanz, wider ($P=0,657$).

Rund 97% unserer Patienten erhielten aufgrund einer malignen Erkrankung eine Therapie mit Bisphosphonaten, die übrigen Patienten aufgrund einer manifesten Osteoporose, oder seltener, einer Paget Disease. Diese Verteilung findet sich auch in den meisten Studien wieder (L. Ruggiero et al 2009 „position paper update“).

4.2 Bisphosphonate

Die meisten unserer Patienten (77,2%) entwickelten eine Osteonekrose unter der Behandlung von Zoledronsäure. Als zweithäufigstes Bisphosphonat wurde Ibandronat verwendet, und lediglich bei insgesamt 3,8% unserer Patienten entstand eine Kiefernekrose unter Pamidronat oder Aledronat-Therapie. Alle Präparate wurden intravenös appliziert. In früheren Untersuchungen konnte gezeigt werden, dass

Zoledronsäure mit einem weitaus häufigeren und zudem früheren Auftreten einer BRONJ im Vergleich zu anderen Bisphosphonaten assoziiert ist. Zoledronat ist nicht nur das potenteste Bisphosphonat in Bezug auf Hemmung des Bone-remodelings (100.000-fach im Vergleich zu Etidronat), sondern unterscheidet sich von anderen Bisphosphonaten in ihrer Säurestärke, was zur Folge hat, dass es abhängig vom pH-Level aktiviert werden kann und schneller im Vergleich zu anderen BP aus dem Knochen freigesetzt wird (5,92)(1, 2). Andererseits konnte gezeigt werden, dass Zoledronsäure beim rezidiv freien Überleben, sowohl beim Multiplen Myelom, als auch beim Mammakarzinom überlegen gegenüber allen anderen Bisphosphonaten ist (92–94). Hier muss bezüglich der Wahl des BP-Präparats eine klare Risiko-Nutzen-Analyse erfolgen und gemäß des individuellen Patientenrisikoprofils entschieden werden. In vorliegender Studie ergab sich keine Signifikanz für ein Rezidivieren der BRONJ unter Zoledronsäure, obgleich natürlich eine Selektionsbias durch das ausgewählte Patientenkollektiv bestand.

4.3 Nikotin

Der Einfluss von Nikotin auf die Entstehung von BRONJ wird in der Literatur kontrovers diskutiert. Wessel et. al. gelang es in einer Publikation von 2008 einen statistisch relevanten Zusammenhang zwischen Tabakkonsum und Risiko einer BRONJ herzustellen. Raucher weisen einen insgesamt schlechteren Zahnstatus auf und neigen mehr zu Parodontitis (95). Zum anderen hemmt Nikotin durch Reduktion des Speichelflusses und der Gingivadurchblutung die zelluläre und humorale Immunabwehr, was dazu führt, dass Entzündungen des Zahnfleisches und des Kiefers wesentlich schlechter heilen (67,95). Zudem wird durch Vasokonstriktion im Knochen eine Ischämie erzeugt, die die Grundlage der Pathophysiologie einer Osteonekrose sein kann (67,96). Somit könnte Tabakkonsum die Entstehung einer ONJ zum einen mitverursachen, zum anderen durch oben genannte Mechanismen die Remissionszeit deutlich erhöhen. In aktuelleren Studien, wie beispielsweise der Querschnittsanalyse von Tsao 2016, wird Tabakkonsum nicht mit BRONJ assoziiert (97).

In unserer Studie war das Vorliegen eines Tabakkonsums unabhängig von der Entstehung eines Rezidivs ($p=0,944$). Allerdings wurde nicht berücksichtigt, ob die Patienten, die als Nichtraucher dokumentiert wurden, früher einmal geraucht haben. Auch Dauer und Umfang des Konsums wurden nicht erfasst.

4.4 Lokalisation

Die am häufigsten betroffene Lokalisation war mit rund 63,3% in unserer Patientengruppe der Unterkiefer. Bei 6,3% der Patienten fand man eine Manifestation sowohl an Ober- und Unterkiefer. Die AOOMS gibt in ihrem „Position Paper on Bisphosphonate related osteonecrosis of the jaw“ von 2007 eine Verteilung von 2:1 an. Grund hierfür sind womöglich vor allem anatomische Gegebenheiten, die im Unterkiefer mehr als im Oberkiefer vorherrschen. Die Mandibula weist an bestimmten Stellen eine sehr dünne Mukosa auf, die an gewissen anatomischen Strukturen besondere Prädilektionsstellen darstellen, wie zum Beispiel an der Linea Mylohyoidea, dem Ursprung des M. Mylohyoideus an der Unterkieferinnenseite oder an den sogenannten Tori Mandibulae, knöchernen Exostosen, die meist an der lingualen Seite der Mandibula lokalisiert sind. Die Mukosa an diesen Stellen ist meist dünner und somit anfälliger für Mikrotraumen, beispielsweise durch den normalen Kauvorgang (62).

4.5 Laborchemische Entzündungsparameter

Das C-reaktive Protein ist ein unspezifischer laborchemischer Entzündungsparameter und war bei 73,4% unserer Patientin über dem Normwert. Statistisch gesehen lässt sich hierbei keine Signifikanz ableiten. In einer ähnlichen Untersuchung von Mücke et al. 2010 kommt man zu ähnlichen Ergebnissen (98). In unserer Studie wurde zudem die Rolle der Leukozyten, genauer der Leukozytose als Prognosefaktor untersucht und konnte ebenso wie das CRP nicht als solcher identifiziert werden ($p=0,931$). Eine Leukopenie wurde in der vorliegenden Studie zwar nicht in die Analyse mit einbezogen, allerdings suggeriert eine retrospektive Studie von Miyazaki et al. aus dem Jahre 2012 bei den 111 Patienten mit Prostatakarzinom, die erst einer Chemotherapie und anschließend einer Therapie mit Zoledronsäure zugeführt wurden, einen möglichen Zusammenhang mit der Entstehung von BRONJ. Dabei kam es bei acht Patienten mit einer CTX-induzierten Leukopenie von $>1000/\mu\text{l}$ zu einer manifesten BRONJ (99). Es konnte gezeigt werden, dass unabhängig von anderen Risikofaktoren, wie beispielsweise einer Zahnextraktion, Leukopenie mit einem signifikant höheren Risiko für die Entwicklung einer Osteonekrose einhergeht. Gabrilove fand heraus, dass bei Patienten mit Leukozytopenie, und daraus resultierender Mukositis durch frühzeitige Gabe des Granulozyten-stimulierenden Peptidhormons G-CSF zu einer rascheren Heilungstendenz kam (100). Angesichts des retrospektiven Studiendesigns und der niedrigen Fallzahlen sind weitere Studien nötig, um

diese Ergebnisse weiter zu untermauern.

4.6 Dentogener Fokus

Einige veröffentlichte Studien stellen einen Zusammenhang zwischen Peridontalerkrankungen, gefolgt von Zahnextraktionen und dem Auftreten von BRONJ her. Die Prävalenz von BRONJ wird zwischen 3,25 +/- 2,23% angegeben (100). Dentale Traumen und deren Komplikationen gelten bei Autoren wie Marx et. al., Badros et. al. als logischer und am höchsten prävalenter Risikofaktor (102). Bei Hoff et. al. (65) werden Patienten mit Zahninfektionen/Zahnfleischerkrankungen in der Anamnese mit einem siebenmal höheren Risiko einer BRONJ- Entstehung angegeben. Vahntsevanos berechnete in seiner Kohortenstudie mit über 1600 Patienten nach dentalchirurgischen Eingriffen ein bis zu 18-mal höheres Risiko eine BRONJ zu entwickeln, und mit Einbeziehung möglicher Confounder sogar bis zu 33mal höher als bei Patienten ohne Eingriff (103). In der vorliegenden Studie stellte ein dentogener Ursprung zwar keinen signifikanten Risikofaktor dar. Dies lässt sich am ehesten dadurch begründen, dass eventuelle auswärtig erfolgte zahnärztliche Eingriffe nicht dokumentiert wurden, Implantatträger waren lediglich vier Patienten im Kollektiv.

4.7 Osteomyelitis

BRONJ und die bakterielle Osteomyelitis, beispielsweise durch Actinomyces sind häufig miteinander vergesellschaftet. Hansen et. Al fanden in ihrer Studie 2006 in allen Präparaten der Patienten mit BRONJ oder Strahlennekrose eine Actinomycesbesiedlung (104). Einige Autoren werten dies als signifikanten Risikofaktor für ein Rezidiv, ob es sich dabei jedoch um eine Komplikation oder eine reine Besiedlung handelt bleibt unklar (98). Bedogni et al. fanden ihrer Studie bei allen Patienten mit diagnostizierter Osteomyelitis an den Resektionsrändern nach Knochenteilresektion mit anschließender mikrovaskulärer Lappenplastik ein BRONJ Rezidiv nach spätestens 36 Monaten (105).

4.8 Therapie

Ob und in welchem Ausmaß eine chirurgische Therapie bei BRONJ erfolgen soll bleibt kontrovers. In unserer Studie bestand der chirurgische Eingriff fast ausschließlich aus einer Mukoperiostlappenplastik. Die Patienten, die sich einer Unterkieferkontinuitätsresektion/ Stabilisierung mit Rekoplatte ($p= 0,01$) unterzogen war

das Risiko eines Rezidivs im Vergleich zur Kontrollgruppe erhöht. Über das Ausmaß der chirurgischen Therapie gibt es in der Literatur noch keinen eindeutigen Konsens, wenngleich aktuelle Veröffentlichungen immer mehr für ein radikales Debridement vor allem in fortgeschrittenen Stadien (Stadium 3) und adäquatem AZ mittels mikrovaskulärer Lappenplastik oder freiem Fibulatransplantat plädieren (Mücke et al. 2015) (85). Bei Spinelli et al. (2014) konnte bei acht Patienten mit durchschnittlichem Karnofsky Index von >65% nach frustraner konservativer Therapie bzw. minimalinvasivem Debridement und anschließend durchgeführter Teilmandibulectomie mit Fibula-Flap im zwei Jahres Follow-up kein BRONJ Rezidiv diagnostiziert werden (106). Andererseits fürchten einige Autoren die Risiken einer erhöhten Komplikationsrate, aufgrund von reduziertem Allgemeinzustand bei fortgeschrittener Tumorerkrankung, desolater Wundheilungstendenzen, und damit eingeschränkter Einheilung des transplantierten Knochens, sowie ein mögliches Transferieren von ebenfalls durch Bisphosphonate vorgeschädigten Knochenmaterials (107). Wutzl et. Al haben in einer Studie von 2012 mögliche Risikofaktoren für den Erfolg oder Misserfolg einer chirurgischen Therapie retrospektiv identifiziert. Die Ergebnisse zeigen einen besseren Erfolg bei Patienten, die die BP Therapie unterbrachen und sich regelmäßigen in zahnärztliche Behandlung begaben. Auch die zugrunde liegende Erkrankung zeigte einen signifikanten Einfluss auf den Outcome. Patienten mit Multiplen Myelom und Osteoporose scheinen deutlicher im Vergleich zu Karzinom Patienten von invasiveren Therapien zur profitieren (102). Es besteht kein Zweifel, dass Patienten in niedrigen BRONJ Stadien zunächst einer konservativen Therapie zugeführt werden sollen (109). Bzgl. der weniger invasiven Dekortikationen fanden Mücke et al. (2010) mit der steigenden Anzahl der Dekortikationen ein erhöhtes Rezidivrisiko und plädieren daher für eine frühzeitige, radikalere Resektion (98). In unserer Studie rangierte die Anzahl der Dekortikationen zwischen 1 & 2, sodass sich daraus dieser Zusammenhang nicht rekapitulieren ließ ($p=0,576$). Geht es um die Wahl der Antibiose so ergab sich aus dieser Studie kein eindeutiger Vorteil bei Verabreichung eines bestimmten Antibiotikums. Bei unseren Patientengruppe kam erst ab 2009 Unacid als Antibiose der Wahl zum Einsatz und zeigte einen diskreten Trend zur besseren Wirksamkeit als andere Antibiotika, die eingesetzt wurden. In der Studie von Mücke et al. konnte ebenso kein signifikant höheres Risiko abhängig von der Wahl der Antibiose gefunden werden.

5. Schlussfolgerung

Seit Marx et al. 2003 erstmals von Fällen über BRONJ bei Malignompatienten unter Bisphosphonattherapie berichtet wurden zahlreiche Arbeiten veröffentlicht mit dem Ziel, mögliche Risikofaktoren für die Entstehung, gleichwohl wie für das Rezidiv nach konservativer/chirurgischer Therapie zu ermitteln um somit die Inzidenz einer BRONJ zu verringern.

Dabei sieht man sich immer wieder mit dem Problem konfrontiert, dass es sich meist um ein recht heterogenes Patientenkollektiv handelt, dessen Grunderkrankung mehr oder weniger weit fortgeschrittenen ist. Diverse aktuelle Studien legen nahe, dass ein radikales chirurgisches Debridement, ggf. mit größerer plastischer Deckung das Rezidivrisiko minimiert. Dies ist allerdings bedingt durch den oft reduzierten Allgemeinzustand der Patienten nicht immer durchführbar ohne den Patienten zu gefährden und führt nicht selten zu einem schlechteren Outcome aufgrund erhöhter perioperativer Risiken wie Wundheilungsstörung verbunden. Merkmale, die auf einen ausgedehnten Befund hinweisen, waren in dieser Studie signifikante Risikofaktoren.

Insgesamt ist die Studie in ihrer Aussagekraft limitiert, da es sich zum einen um ein retrospektives Studiendesign, mit einer relativ niedrigen Fallzahl handelt. Mögliche weitere Einflussfaktoren wurden eventuell nicht dokumentiert, oder durch den Patienten nicht angegeben.

Eine weitere Schwäche der vorliegenden Studie besteht darin, dass die chirurgische Therapie fast ausschließlich aus einer Mukoperiostplastik bestand, sodass sich Schlussfolgerungen zur geringeren Remissionsrate bei ausgedehnter Resektion nicht ziehen lassen, obschon dies laut aktueller Studienlage suggeriert wird. Zudem wurde das Ausmaß der BRONJ-Läsionen nicht berücksichtigt. Es lässt sich daher nicht sagen, ob Patienten aufgrund der vorliegenden Risikofaktoren ein BRONJ Rezidiv erlitten, oder schlichtweg weil die Läsion initial schon sehr ausgedehnt war.

Einige Risikofaktoren, die bereits in anderen Studien als Risikofaktoren einer BRONJ Entstehung/eines Rezidives gefunden wurden, konnten in dieser Studie nachvollzogen werden. Insgesamt lässt sich also sagen, dass noch weitere Studien, insbesondere mit höheren Fallzahlen folgen müssen, um weitere Risikofaktoren zu identifizieren, aber auch eine Risiko-Nutzen-Analyse zu ermitteln, um ein evidenzbasiertes Behandlungsregime für BRONJ zu etablieren.

6. Zusammenfassung

Osteonekrosen des Kiefers sind eine seltene, gleichzeitig auch gefürchtete Komplikation, die durch Therapie mit Bisphosphonaten auftreten kann. Die Erkrankung geht je nach Ausprägung mit erheblichen funktionellen Beschwerden, Schmerzen und Halitosis einher. Hauptsächlich sind Patienten mit einer malignen Erkrankung betroffen, seltener tritt die Erkrankung bei der Therapie der Osteoporose oder anderer seltener Knochenerkrankungen auf. Bisphosphonate wirken über komplexe molekulare Prozesse hemmend auf Knochenumbauprozesse und wirken daher präventiv in der Entstehung Skelett-related Events wie Knochenmetastasen, Frakturen und Schmerzen. Ein einheitliches Therapiekonzept der Erkrankung gibt es bislang nicht und wird meist individuell festgelegt. Tritt eine BRONJ auf, steht der behandelnde Arzt vor einem therapeutischen Dilemma. Einerseits sind konservative Therapie langwierig und selten kurativ, andererseits stellen größere chirurgische Eingriffe ein Risiko für die meist durch ihre Grunderkrankung kompromittierten Patienten dar. Das Risiko eines Rezidivs nach chirurgischer Therapie ist zudem hoch. Ziel der Arbeit war es daher Risikofaktoren zu ermitteln, die eine Rezidiv-Entstehung der BRONJ begünstigen, um daraus Rückschlüsse für die geeignete Therapie und Prävention zu ziehen.

Methodik: Es wurden Daten von 79 Patientinnen und Patienten, die zwischen 1996 und 2015 an BRONJ erkrankt sind, retrospektiv ausgewertet, statistisch deskriptiv und mittels logistischer Regression analysiert.

Ergebnis: Das durchschnittliche Alter der Patienten betrug 69 Jahre. Die häufigsten Grunderkrankungen waren ein Mamma-Ca, Prostata-Ca, Multiples Myelom und Osteoporose. Zolendronsäure war mit 80% das am häufigsten verabreichte Bisphosphonat. Der Unterkiefer war mit 61% die häufigste Manifestationslokalisation, in 15% zeigten sich multilokuläre Manifestationen. In 58% konnte histologisch eine Osteomyelitis nachgewiesen werden. In 32% zeigte sich eine Besiedlung mit Actinomyces. Die chirurgische Therapie umfasste meist eine Dekortikation mit plastischer Deckung der Schleimhaut in Kombination mit prolongierter Antibiose. Es zeigte sich ein signifikanter Einfluss auf die Rezidiv-Entwicklung beim Vorhandensein von Abszessen ($p=0,047$). Pathologische Frakturen ($p=0,005$), eine Stabilisierung mit Rekoplaten ($p=0,000$) sowie multiple Rezidive ($p=0,001$) waren ebenfalls statistisch signifikante Faktoren.

Diskussion: Die Therapie der BRONJ stellt nach wie vor eine Herausforderung dar. Auch

nach mehrfachen operativen Eingriffen rezidiert sie häufig. Das primäre Ziel sollte daher die Prävention, sowie eine frühzeitige und adäquate chirurgische Intervention darstellen, um zum einen den Progress der Erkrankung, zum anderen ein Rezidiv zu verhindern. Aktuelle Studien zeigen zunehmend einen Vorteil früherer, invasiverer OP-Techniken. Die Entscheidung über das Ausmaß der Therapie sollte stets unter Berücksichtigung der Grunderkrankung und des Allgemeinzustands des Patienten erfolgen.

7. Literaturverzeichnis

1. Fleisch H. Bisphosphonates. Pharmacology and use in the treatment of tumour-induced hypercalcaemic and metastatic bone disease. *Drugs*. 1991 Dec;42(6):919–44.
2. Devogelaer JP, Broll H, Correa-Rotter R, Cumming DC, De Deuxchaisnes CN, Geusens P, Hosking D, Jaeger P, Kaufman JM, Leite M, Leon J, Liberman U, Menkes CJ, Meunier PJ, Reid I, Rodriguez J, Romanowicz A, Seeman E, Vermeulen A, Hirsch LJ, Lombardi A, Plezia K, Santora AC, Yates AJ, Yuan W. Oral alendronate induces progressive increases in bone mass of the spine, hip, and total body over 3 years in postmenopausal women with osteoporosis. *Bone*. 1996 Feb 1;18(2):141–50.
3. Delmas PD, Meunier PJ. The Management of Paget's Disease of Bone. *N Engl J Med*. 1997 Feb 20;336(8):558–66.
4. Papapoulos SE. Bisphosphonates: how do they work? *Best Pract Res Clin Endocrinol Metab*. 2008 Oct;22(5):831–47. doi: 10.1016/j.beem.2008.07.001. PMID: 19028359.
5. Russell RGG, Watts NB, Ebtino FH, Rogers MJ. Mechanisms of action of bisphosphonates: similarities and differences and their potential influence on clinical efficacy. *Osteoporos Int J Establ Result Coop Eur Found Osteoporos Natl Osteoporos Found USA*. 2008 Jun;19(6):733–59.
6. Abu-Id MH, Warnke PH, Gottschalk J, Springer I, Wiltfang J, Acil Y, "Bis-phossy jaws" - high and low risk factors for bisphosphonate-induced osteonecrosis of the jaw. *J Cranio-Maxillo-fac Surg Off Publ Eur Assoc Cranio-Maxillo-fac Surg*. 2008 Mar;36(2):95–103.
7. Frith JC, Mönkkönen J, Blackburn GM, Russell RG, Rogers MJ. Clodronate and liposome-encapsulated clodronate are metabolized to a toxic ATP analog, adenosine 5'-(beta, gamma-dichloromethylene) triphosphate, by mammalian cells in vitro. *J Bone Miner Res Off J Am Soc Bone Miner Res*. 1997 Sep;12(9):1358–67.
8. Lehenkari PP, Kellinsalmi M, Näpänkangas JP, Ylitalo KV, Mönkkönen J, Rogers MJ, Azhayev A, Väänänen HK, Hassinen IE. Further insight into mechanism of action of clodronate: inhibition of mitochondrial ADP/ATP translocase by a nonhydrolyzable, adenine-containing metabolite. *Mol Pharmacol*. 2002 May;61(5):1255–62.
9. Mönkkönen H, Rogers MJ, Makkonen N, Niva S, Auriola S, Mönkkönen J. The cellular uptake and metabolism of clodronate in RAW 264 macrophages. *Pharm Res*. 2001 Nov;18(11):1550–5.
10. van Beek E, Pieterman E, Cohen L, Löwik C, Papapoulos S. Farnesyl pyrophosphate synthase is the molecular target of nitrogen-containing bisphosphonates. *Biochem Biophys Res Commun*. 1999 Oct 14;264(1):108–11.
11. Hosfield DJ, Zhang Y, Dougan DR, Broun A, Tari LW, Swanson RV, Finn J. Structural basis for bisphosphonate-mediated inhibition of isoprenoid biosynthesis. *J Biol Chem*. 2004 Mar 5;279(10):8526–9.
12. McTaggart SJ. Isoprenylated proteins. *Cell Mol Life Sci CMLS*. 2006 Feb

1;63(3):255–67.

13. Coxon FP, Rogers MJ. The role of prenylated small GTP-binding proteins in the regulation of osteoclast function. *Calcif Tissue Int.* 2003 Jan;72(1):80–4.
14. Coxon FP, Helfrich MH, Van't Hof R, Sebti S, Ralston SH, Hamilton A, Rogers MJ. Protein geranylgeranylation is required for osteoclast formation, function, and survival: inhibition by bisphosphonates and GGTI-298. *J Bone Miner Res Off J Am Soc Bone Miner Res.* 2000 Aug;15(8):1467–76.
15. Mönkkönen H, Auriola S, Lehenkari P, Kellinsalmi M, Hassinen IE, Vepsäläinen J, Mönkkönen J. A new endogenous ATP analog (Apppl) inhibits the mitochondrial adenine nucleotide translocase (ANT) and is responsible for the apoptosis induced by nitrogen-containing bisphosphonates. *Br J Pharmacol.* 2006 Feb;147(4):437–45.
16. Fleisch H. Bisphosphonates in osteoporosis. *Eur Spine J Off Publ Eur Spine Soc Eur Spinal Deform Soc Eur Sect Cerv Spine Res Soc.* 2003 Oct;12 Suppl 2:S142-146.
17. Geisslinger G., Menzel S., Gudermann T., Hinz B., Ruth P. Mutschler Arzneimittelwirkungen.
18. Berenson JR, Rosen LS, Howell A, Porter L, Coleman RE, Morley W, Dreicer R, Kuross SA, Lipton A, Seaman JJ. Zoledronic acid reduces skeletal-related events in patients with osteolytic metastases. *Cancer.* 2001 Apr 1;91(7):1191–200.
19. Pautke C, Vogt S, Kreutzer K, Haczek C, Wexel G, Kolk A, Imhoff AB, Zitzelsberger H, Milz S, Tischer T. Characterization of eight different tetracyclines: advances in fluorescence bone labeling. *J Anat.* 2010 Jul;217(1):76–82.
20. Controlled Trial of Pamidronate in Children With Types III and IV Osteogenesis Imperfecta Confirms Vertebral Gains but Not Short-Term Functional Improvement [Internet]. *PubMed Journals.* [cited 2016 Dec 14]. Available from: <https://ncbi.nlm.nih.gov/labs/articles/15883638/>
21. Watts NB. Bisphosphonate treatment of osteoporosis. *Clin Geriatr Med.* 2003 May 1;19(2):395–414.
22. Togawa D, Lewandrowski K-U. The Pathophysiology of Spinal Metastases. In: MD RFM, MD K-UL, MD MM, MD RMB, MD RM, FACS ECBM, editors. *Cancer in the Spine* [Internet]. Humana Press; 2006 [cited 2016 Dec 14]. p. 17–23. (Current Clinical Oncology). Available from: http://link.springer.com/chapter/10.1007/978-1-59259-971-4_3
23. www.americancancersociety.com. american cancer society.
24. Kurschat P, Mauch C. Mechanisms of metastasis. *Clin Exp Dermatol.* 2000 Nov 1;25(6):482–9.
25. Orr FW, Lee J, Duivenvoorden WC, Singh G. Pathophysiologic interactions in skeletal metastasis. *Cancer.* 2000 Jun 15;88(12 Suppl):2912–8.
26. DeClerck YA. Interactions between tumour cells and stromal cells and proteolytic modification of the extracellular matrix by metalloproteinases in cancer. *Eur J Cancer Oxf Engl* 1990. 2000 Jun;36(10):1258–68.
27. Starkey JR. Cell-matrix interactions during tumor invasion. *Cancer Metastasis Rev.*

1990 Sep;9(2):113–23.

28. Stamenkovic I. Matrix metalloproteinases in tumor invasion and metastasis. *Semin Cancer Biol.* 2000 Dec;10(6):415–33.
29. Lipton A. Pathophysiology of bone metastases: how this knowledge may lead to therapeutic intervention. *J Support Oncol.* 2004 Jun;2(3):205-213; discussion 213-214, 216–7, 219–20.
30. David Roodman G. Role of stromal-derived cytokines and growth factors in bone metastasis. *Cancer.* 2003 Feb 1;97(3 Suppl):733–8.
31. John E. Niederhuber. *Abeloff's clinical oncology.* Saunders title;
32. Green JR. Bisphosphonates: Preclinical Review. *The Oncologist.* 2004 Jan 9;9(Supplement 4):3–13.
33. Shipman CM, Rogers MJ, Apperley JF, Russell RG, Croucher PI. Bisphosphonates induce apoptosis in human myeloma cell lines: a novel anti-tumour activity. *Br J Haematol.* 1997 Sep;98(3):665–72.
34. Senaratne SG, Pirianov G, Mansi JL, Arnett TR, Colston KW. Bisphosphonates induce apoptosis in human breast cancer cell lines. *Br J Cancer.* 2000 Apr;82(8):1459–68.
35. Senaratne SG, Mansi JL, Colston KW. The bisphosphonate zoledronic acid impairs Ras membrane [correction of impairs membrane] localisation and induces cytochrome c release in breast cancer cells. *Br J Cancer.* 2002 May 6;86(9):1479–86.
36. Boissier S, Magnetto S, Frappart L, Cuzin B, Ebetino FH, Delmas PD, Clezardin P. Bisphosphonates inhibit prostate and breast carcinoma cell adhesion to unmineralized and mineralized bone extracellular matrices. *Cancer Res.* 1997 Sep 15;57(18):3890–4.
37. Teronen O, Heikkilä P, Konttinen YT, Laitinen M, Salo T, Hanemaaijer R, Teronen A, Maisi P, Sorsa T. MMP inhibition and downregulation by bisphosphonates. *Ann N Y Acad Sci.* 1999 Jun 30;878:453–65.
38. Wood J, Bonjean K, Ruetz S, Bellahcène A, Devy L, Foidart JM, Castronovo V, Green JR. Novel antiangiogenic effects of the bisphosphonate compound zoledronic acid. *J Pharmacol Exp Ther.* 2002 Sep;302(3):1055–61.
39. Pécheur I, Peyruchaud O, Serre CM, Guglielmi J, Volland C, Bourre F, Margue C, Cohen-Solal M, Buffet A, Kieffer N, Clézardin P. Integrin alpha(v)beta3 expression confers on tumor cells a greater propensity to metastasize to bone. *FASEB J Off Publ Fed Am Soc Exp Biol.* 2002 Aug;16(10):1266–8.
40. Santini D, Vincenzi B, Dicuonzo G, Avvisati G, Massacesi C, Battistoni F, Gavasci M, Rocci L, Tirindelli MC, Altomare V, Tocchini M, Bonsignori M, Tonini G. Zoledronic acid induces significant and long-lasting modifications of circulating angiogenic factors in cancer patients. *Clin Cancer Res Off J Am Assoc Cancer Res.* 2003 Aug 1;9(8):2893–7.
41. Kharazmi M, Persson U, Warfvinge G. Pharmacovigilance of oral bisphosphonates: adverse effects manifesting in the soft tissue of the oral cavity. *J Oral Maxillofac Surg*

42. Lanza FL, Hunt RH, Thomson AB, Provenza JM, Blank MA. Endoscopic comparison of esophageal and gastroduodenal effects of risedronate and alendronate in postmenopausal women. *Gastroenterology*. 2000 Sep;119(3):631–8.
43. Abraham SC, Cruz-Correa M, Lee LA, Yardley JH, Wu TT. Alendronate-associated esophageal injury: pathologic and endoscopic features. *Mod Pathol Off J U S Can Acad Pathol Inc*. 1999 Dec;12(12):1152–7.
44. Schenk R, Merz WA, Mühlbauer R, Russell RG, Fleisch H. Effect of ethane-1-hydroxy-1,1-diphosphonate (EHDP) and dichloromethylene diphosphonate (Cl 2 MDP) on the calcification and resorption of cartilage and bone in the tibial epiphysis and metaphysis of rats. *Calcif Tissue Res*. 1973 Mar 12;11(3):196–214.
45. Donoghue AM. Bisphosphonates and osteonecrosis: analogy to phossy jaw. *Med J Aust*. 2005 Aug 1;183(3):163–4.
46. Bisphosphonate Osteochemonecrosis: Clinical Findings and Treatment Theories May Relate to a Possible Analogy with “Phossy” Jaw - Available from: <http://docslide.us/documents/bisphosphonate-osteochemonecrosis-clinical-findings-and-treatment-theories.html>
47. Miles AE. Phosphorus necrosis of the jaw: “phossy jaw.” *Br Dent J*. 1972 Sep;133(5):203–6.
48. Marx RE. Pamidronate (Aredia) and zoledronate (Zometa) induced avascular necrosis of the jaws: a growing epidemic. *J Oral Maxillofac Surg Off J Am Assoc Oral Maxillofac Surg*. 2003 Sep;61(9):1115–7.
49. Ruggiero SL, Mehrotra B, Rosenberg TJ, Engroff SL. Osteonecrosis of the jaws associated with the use of bisphosphonates: a review of 63 cases. *J Oral Maxillofac Surg Off J Am Assoc Oral Maxillofac Surg*. 2004 May;62(5):527–34.
50. Santini D, Vincenzi B, Avvisati G, Dicuonzo G, Battistoni F, Gavasci M, Salerno A, Denaro V, Tonini G. Pamidronate induces modifications of circulating angiogenic factors in cancer patients. *Eur J Cancer*. 37:S262–3.
51. Reduced serum levels of Interleukin 17 in patients with osteonecrosis of the jaw and in multiple myeloma subjects after bisphosphonates administration. Available from: <http://www.sciencedirect.com/science/article/pii/S1043466608001403>
52. Marx RE, Sawatari Y, Fortin M, Broumand V. Bisphosphonate-induced exposed bone (osteonecrosis/osteopetrosis) of the jaws: risk factors, recognition, prevention, and treatment. *J Oral Maxillofac Surg Off J Am Assoc Oral Maxillofac Surg*. 2005 Nov;63(11):1567–75.
53. Scheller EL, Baldwin CM, Kuo S, D'Silva NJ, Feinberg SE, Krebsbach PH, Edwards PC. Bisphosphonates inhibit expression of p63 by oral keratinocytes. *J Dent Res*. 2011 Jul;90(7):894–9.
54. Ikebe T. Pathophysiology of BRONJ: Drug-related osteoclastic disease of the jaw. *Oral Sci Int*. 2013 Jan;10(1):1–8.
55. Grötz KA, Kreuzsch T. Zahnärztliche Betreuung von Patienten unter/nach Bisphosphonat-Medikation. 2006.

56. Sedghizadeh PP, Kumar SKS, Gorur A, Schaudinn C, Shuler CF, Costerton JW. Microbial biofilms in osteomyelitis of the jaw and osteonecrosis of the jaw secondary to bisphosphonate therapy. *J Am Dent Assoc* 1939. 2009 Oct;140(10):1259–65.
57. Ganguli A, Steward C, Butler SL, Philips GJ, Meikle ST, Lloyd AW, Grant MH. Bacterial adhesion to bisphosphonate coated hydroxyapatite. *J Mater Sci Mater Med*. 2005 Apr 1;16(4):283–7.
58. Tenenbaum HC, Shelemay A, Girard B, Zohar R, Fritz PC. Bisphosphonates and periodontics: potential applications for regulation of bone mass in the periodontium and other therapeutic/diagnostic uses. *J Periodontol*. 2002 Jul;73(7):813–22.
59. Ruggiero SL, Fantasia J, Carlson E. Bisphosphonate-related osteonecrosis of the jaw: Background and guidelines for diagnosis, staging and management. *Oral Surg Oral Med Oral Pathol Oral Radiol Endod*. 2006 Oct;102(4):433–41.
60. Fleisch, Herbert. Bisphosphonates in Bone Disease. Available from: https://books.google.de/books/about/Bisphosphonates_in_Bone_Disease.html?hl=de&id=O1qexXkf0f4C
61. Peters E, Lovas GL, Wysocki GP. Lingual mandibular sequestration and ulceration. *Oral Surg Oral Med Oral Pathol*. 1993 Jun;75(6):739–43.
62. Ruggiero SL, Dodson TB, Assael LA, Landesberg R, Marx RE, Mehrotra B. American Association of Oral and Maxillofacial Surgeons position paper on bisphosphonate-related osteonecrosis of the jaws--2009 update. *J Oral Maxillofac Surg Off J Am Assoc Oral Maxillofac Surg*. 2009 May;67(5 Suppl):2–12.
63. Gebara SN, Moubayed H. Risk of osteonecrosis of the jaw in cancer patients taking bisphosphonates. *Am J Health Syst Pharm*. 2009 Sep 1;66(17):1541–7.
64. Bamias A, Kastritis E, Bamia C, Mouloupoulos LA, Melakopoulos I, Bozas G. Osteonecrosis of the Jaw in Cancer After Treatment With Bisphosphonates: Incidence and Risk Factors. *J Clin Oncol*. 2005 Dec 1;23(34):8580–7.
65. Hoff AO, Toth BB, Altundag K, Johnson MM, Warneke CL, Hu M, Nooka A, Sayegh G, Guarneri V, Desrouleaux K, Cui J, Adamus A, Gagel RF, Hortobagyi GN. Frequency and Risk Factors Associated With Osteonecrosis of the Jaw in Cancer Patients Treated With Intravenous Bisphosphonates. *J Bone Miner Res*. 2008 Jun;23(6):826–36.
66. Jeffcoat MK. Safety of oral bisphosphonates: controlled studies on alveolar bone. *Int J Oral Maxillofac Implants*. 2006 Jun;21(3):349–53.
67. Assouline-Dayana Y, Chang C, Greenspan A, Shoenfeld Y, Gershwin ME. Pathogenesis and natural history of osteonecrosis. *Semin Arthritis Rheum*. 2002 Oct;32(2):94–124.
68. Schwartz HC. Osteonecrosis of the jaws: a complication of cancer chemotherapy. *Head Neck Surg*. 1982 Feb;4(3):251–3.
69. Bisphosphonate-Induced Osteonecrosis of the Jaws: Prospective Study of 80 Patients With Multiple Myeloma and Other Malignancies. *PubMed Journals*. Available from: <https://ncbi.nlm.nih.gov/labs/articles/18282788/>
70. Systematic Review: Bisphosphonates and Osteonecrosis of the Jaws | *Annals of*

Internal Medicine | American College of Physicians. Available from:
<http://annals.org/aim/article/723466/systematic-review-bisphosphonates-osteonecrosis-jaws>

71. Christodoulou C, Pervena A, Klouvas G, Galani E, Falagas ME, Tsakalos G, Visvikis A, Nikolakopoulou A, Acholos V, Karapanagiotidis G, Batziou E, Skarlos DV. Combination of bisphosphonates and antiangiogenic factors induces osteonecrosis of the jaw more frequently than bisphosphonates alone. *Oncology*. 2009;76(3):209–11.
72. Henry DH, Costa L, Goldwasser F, Hirsh V, Hungria V, Prausova J, Scagliotti GV, Sleeboom H, Spencer A, Vadhan-Raj S, von Moos R, Willenbacher W, Woll PJ, Wang J, Jiang Q, Jun S, Dansey R, Yeh H. Randomized, double-blind study of denosumab versus zoledronic acid in the treatment of bone metastases in patients with advanced cancer (excluding breast and prostate cancer) or multiple myeloma. *J Clin Oncol Off J Am Soc Clin Oncol*. 2011 Mar 20;29(9):1125–32.
73. Zalavras C, Shah S, Birnbaum MJ, Frenkel B. Role of Apoptosis in Glucocorticoid-Induced Osteoporosis and Osteonecrosis.
74. Molcho S, Peer A, Berg T, Futerman B, Khamaisi M. Diabetes microvascular disease and the risk for bisphosphonate-related osteonecrosis of the jaw: a single center study. *J Clin Endocrinol Metab*. 2013 Nov;98(11):E1807-1812.
75. Interventions for treating osteonecrosis of the jaw bones associated with bisphosphonate drugs. Available from: /CD008455/ORAL_interventions-treating-osteonecrosis-jaw-bones-associated-bisphosphonate-drugs
76. Koch FP, Merkel C, Al-Nawas B, Smeets R, Ziebart T, Walter C. Zoledronate, ibandronate and clodronate enhance osteoblast differentiation in a dose dependent manner - A quantitative in vitro gene expression analysis of Dlx5, Runx2, OCN, MSX1 and MSX2. *ResearchGate*. 2010 Oct 1;39(8):562–9.
77. American Association of Oral and Maxillofacial Surgeons Position Paper on Bisphosphonate-Related Osteonecrosis of the Jaws. *J Oral Maxillofac Surg*. 2007 Mar 1;65(3):369–76.
78. Sharma D, Ivanovski S, Slevin M, Hamlet S, Pop TS, Brinzaniuc K, Petcu EB, Miroiu RI. Bisphosphonate-related osteonecrosis of jaw (BRONJ): diagnostic criteria and possible pathogenic mechanisms of an unexpected anti-angiogenic side effect. *Vasc Cell*. 2013;5:1.
79. Otto S, Hafner S, Grötz KA. The role of inferior alveolar nerve involvement in bisphosphonate-related osteonecrosis of the jaw. *J Oral Maxillofac Surg Off J Am Assoc Oral Maxillofac Surg*. 2009 Mar;67(3):589–92.
80. Pautke C. Treatment of Bisphosphonate-related osteonecrosis of the jaw.
81. Osteonekrose der Kiefer unter Bisphosphonat-Langzeittherapie [Internet]. springermedizin.de. [cited 2017 Jan 5]. Available from: <https://www.springermedizin.de/osteonekrose-der-kiefer-unter-bisphosphonat-langzeittherapie/8688866>

82. Stockmann P, Hinkmann FM, Lell MM, Fenner M, Vairaktaris E, Neukam FW, Nkenke E. Panoramic radiograph, computed tomography or magnetic resonance imaging. Which imaging technique should be preferred in bisphosphonate-associated osteonecrosis of the jaw? A prospective clinical study. *Clin Oral Investig*. 2010 Jun;14(3):311–7.
83. Morag Y, Morag-Hezroni M, Jamadar DA, Ward BB, Jacobson JA, Zwetchkenbaum SR, et al. Bisphosphonate-related osteonecrosis of the jaw. *Radiographics*. 2009 Nov;29(7):1971–84.
84. CTX Biochemical Marker of Bone Metabolism. Is It a Reliable Predictor of Bisphosphonate-Associated Osteonecrosis of the Jaws After Surgery? Part I: Biological Concepts With a Review of the Literature. *PubMed Journals*. Available from: <https://ncbi.nlm.nih.gov/labs/articles/20009603/>
85. Free Flap Reconstruction for Patients with Bisphosphonate Related Osteonecrosis of the Jaws after Mandibulectomy. *J Cranio-Maxillofac Surg*. 2015;44(2).
86. Mücke T, Mitchell DA. Local and Microvascular Free Flaps in Patients with Medication-Related Osteonecrosis of the Jaw. In: Otto S, editor. *Medication-Related Osteonecrosis of the Jaws* [Internet]. Springer Berlin Heidelberg; 2015. Available from: http://link.springer.com/chapter/10.1007/978-3-662-43733-9_8
87. The Role of Surgical Resection in the Management of Bisphosphonate-Related Osteonecrosis of the Jaws. Available from: https://www.researchgate.net/publication/24353660_The_Role_of_Surgical_Resection_in_the_Management_of_Bisphosphonate-Related_Osteonecrosis_of_the_Jaws
88. Freiburger JJ, Padilla-Burgos R, Chhoeu AH, Kraft KH, Boneta O, Moon RE, Piantadosi CA. Hyperbaric oxygen treatment and bisphosphonate-induced osteonecrosis of the jaw: a case series. *J Oral Maxillofac Surg Off J Am Assoc Oral Maxillofac Surg*. 2007 Jul;65(7):1321–7
89. Pautke C, Bauer F, Tischer T, Kreutzer K, Weitz J, Kesting M, Hölzle F, Kolk A, Stürzenbaum SR, Wolff KD. Fluorescence-guided bone resection in bisphosphonate-associated osteonecrosis of the jaws. *J Oral Maxillofac Surg Off J Am Assoc Oral Maxillofac Surg*. 2009 Mar;67(3):471–6.
90. Vescovi P, Merigo E, Meleti M, Manfredi M. Bisphosphonate-associated osteonecrosis (BON) of the jaws: A possible treatment? *J Oral Maxillofac Surg*. 64(9):1460–2.
91. Pautke C, Bauer F, Bissinger O, Tischer T, Kreutzer K, Steiner T, Weitz J, Otto S, Wolff KD, Stürzenbaum SR, Kolk A. Tetracycline bone fluorescence: a valuable marker for osteonecrosis characterization and therapy. *J Oral Maxillofac Surg Off J Am Assoc Oral Maxillofac Surg*. 2010 Jan;68(1):125–9.
92. Then C, Hörauf N, Otto S, Pautke C, von Tresckow E, Röhnisch T, Baumann P, Schmidmaier R, Bumeder I, Oduncu FS. Incidence and risk factors of bisphosphonate-related osteonecrosis of the jaw in multiple myeloma patients having undergone autologous stem cell transplantation. *Onkologie*. 2012;35(11):658–64.

93. Rosen LS, Gordon DH, Dugan W Jr, Major P, Eisenberg PD, Provencher L, Kaminski M, Simeone J, Seaman J, Chen BL, Coleman RE. Zoledronic acid is superior to pamidronate for the treatment of bone metastases in breast carcinoma patients with at least one osteolytic lesion. *Cancer*. 2004 Jan 1;100(1):36–43.
94. Morgan GJ, Davies FE, Gregory WM, Szubert AJ, Bell SE, Drayson MT, Owen RG, Ashcroft AJ, Jackson GH, Child JA. Effects of induction and maintenance plus long-term bisphosphonates on bone disease in patients with multiple myeloma: the Medical Research Council Myeloma IX Trial. *Blood*. 2012 Jun 7;119(23):5374–83.
95. Kinane DF, Chestnutt IG. Smoking and periodontal disease. *Crit Rev Oral Biol Med Off Publ Am Assoc Oral Biol*. 2000;11(3):356–65.
96. Wessel JH, Dodson TB, Zavras AI. Zoledronate, smoking, and obesity are strong risk factors for osteonecrosis of the jaw: a case-control study. *J Oral Maxillofac Surg Off J Am Assoc Oral Maxillofac Surg*. 2008 Apr;66(4):625–31.
97. Tsao C, Darby I, Ebeling PR, Walsh K, O'Brien-Simpson N, Reynolds E, Borromeo G. Health Risk Factors for Bisphosphonate-Associated Jaw Osteonecrosis. *J Oral Maxillofac Surg*. 2013 Aug 1;71(8):1360–6.
98. Mücke T, Koschinski J, Deppe H, Wagenpfeil S, Pautke C, Mitchell DA, Wolff KD, Hölzle F. Outcome of treatment and parameters influencing recurrence in patients with bisphosphonate-related osteonecrosis of the jaws. *J Cancer Res Clin Oncol*. 2011 May;137(5):907–13.
99. Miyazaki H, Nishimatsu H, Kume H, Suzuki M, Fujimura T, Fukuhara H, Enomoto Y, Ishikawa A, Igawa Y, Hirano Y, Homma Y. Leukopenia as a risk factor for osteonecrosis of the jaw in metastatic prostate cancer treated using zoledronic acid and docetaxel. *BJU Int*. 2012 Dec 1;110(11b):E520–5.
100. Gabilove JL, Jakubowski A, Scher H, Sternberg C, Wong G, Grous J, Yagoda A, Fain K, Moore MA, Clarkson B, Oettgen HF, Alton K, Welte K, Souza L. Effect of granulocyte colony-stimulating factor on neutropenia and associated morbidity due to chemotherapy for transitional-cell carcinoma of the urothelium. *N Engl J Med*. 1988 Jun 2;318(22):1414–22.
101. Utreja A, Almas K, Javed F. Dental extraction as a risk factor for bisphosphonate related osteonecrosis of the jaw in cancer patients: an update. *Odonto-Stomatol Trop Trop Dent J*. 2013 Jun;36(142):38–46.
102. Ruggiero SL. Guidelines for the diagnosis of bisphosphonate-related osteonecrosis of the jaw (BRONJ). *Clin Cases Miner Bone Metab*. 2007;4(1):37–42.
103. Vahtsevanos K, Kyrgidis A, Verrou E, Katodritou E, Triaridis S, Andreadis CG, Boukovinas I, Koloutsos GE, Teleioudis Z, Kitikidou K, Paraskevopoulos P, Zervas K, Antoniadis K. Longitudinal cohort study of risk factors in cancer patients of bisphosphonate-related osteonecrosis of the jaw. *J Clin Oncol Off J Am Soc Clin Oncol*. 2009 Nov 10;27(32):5356–62.
104. Hansen T, Kunkel M, Weber A, James Kirkpatrick C. Osteonecrosis of the jaws in patients treated with bisphosphonates – histomorphologic analysis in comparison with infected osteoradionecrosis. *J Oral Pathol Med*. 2006 Mar 1;35(3):155–60.
105. Bedogni A, Saia G, Bettini G, Tronchet A, Totola A, Bedogni G, Ferronato G, Nocini

PF, Blandamura S. Long-term outcomes of surgical resection of the jaws in cancer patients with bisphosphonate-related osteonecrosis. *Oral Oncol.* 2011 May;47(5):420–4.

106. Spinelli G, Torresetti M, Lazzeri D, Zhang YX, Arcuri F, Agostini T, Grassetti L. Microsurgical reconstruction after bisphosphonate-related osteonecrosis of the jaw: our experience with fibula free flap. *J Craniofac Surg.* 2014 May;25(3):788–92.
107. Marx RE. Reconstruction of defects caused by bisphosphonate-induced osteonecrosis of the jaws. *J Oral Maxillofac Surg Off J Am Assoc Oral Maxillofac Surg.* 2009 May;67(5 Suppl):107–19.
108. Wutzl A, Pohl S, Sulzbacher I, Seemann R, Lauer G, Ewers R, Drach J, Klug C. Factors influencing surgical treatment of bisphosphonate-related osteonecrosis of the jaws. *Head Neck.* 2012 Feb;34(2):194–200.
109. Bodem JP, Kargus S, Engel M, Hoffmann J, Freudlsperger C. Value of nonsurgical therapeutic management of stage I bisphosphonate-related osteonecrosis of the jaw. *J Craniomaxillofacial Surg.* 2015 Sep 1;43(7):1139–43.

Abbildungen

Abb. 1: Modifiziert nach: Gronich N, Rennert G. Beyond aspirin-cancer prevention with statins, metformin and bisphosphonates. *Nature*, 2013.

Abb. 2: Modifiziert nach: Thurnher M, Nussbaumer O, Gruenbacher G. Novel aspects of mevalonate pathway inhibitors as antitumor agents. *Clin Cancer Res.* 2012 Jul 1;18(13):3524-31. doi: 10.1158/1078-0432.CCR-12-0489. Epub 2012 Apr 23. PMID: 22529099. (American Association of Cancer research)

Abb. 3-6: Quelle: Fotoarchiv der Klinik und Poliklinik für Mund-Kiefer-Gesichtschirurgie der Technischen Universität München Klinikum Rechts der Isar

Danksagung

Mein großer Dank an dieser Stelle gilt Herrn Prof. Dr. med. Dr. med. dent. Klaus- Dietrich Wolff für die Überlassung dieser Arbeit.

Zudem danke ich herzlichst Herrn Prof. Thomas Mücke für die außerordentlich gute Betreuung und stete Unterstützung während meines Promotionsvorhabens.

Mein Dank gilt auch Herrn Priv.-Doz. Dr. Dr. Philipp Stockmann für die Bereitstellung der für die Arbeit verwendeten Daten im Universitätsklinikum Erlangen und die optimalen und sehr kollegialen Arbeitsbedingungen, die mir dort zur Verfügung gestellt wurden.

Zudem danke insbesondere meiner Familie und meinen Freunden, die mich bei allem immer unterstützt haben.

Danke Maxi Schneemeier für deine Hilfe bei den Grafiken.