

TECHNISCHE UNIVERSITÄT MÜNCHEN

Klinik und Poliklinik für
Hals-Nasen-Ohrenheilkunde
des Klinikums rechts der Isar
(Direktor: Univ.-Prof. Dr. H. A. Bier)

Das erweiterte Indikationsspektrum der interventionellen Radiologie im Kopf-Hals-Bereich

Johannes Tobias Hauber

Vollständiger Abdruck der von der Fakultät für Medizin der Technischen Universität München zur Erlangung des akademischen Grades eines

Doktors der Zahnheilkunde

genehmigten Dissertation.

Vorsitzender: Univ.-Prof. Dr. E. J. Rummeny

Prüfer der Dissertation:

1.Priv.-Doz. Dr. M. Bas

2.Univ.-Prof. Dr. H. Deppe

Die Dissertation wurde am 22.10.2014 bei der Technischen Universität München eingereicht und durch die Fakultät für Medizin am 13.05.2015 angenommen.

Widmung

Gewidmet meiner Mutter Ilse Diebolder-Hauber

und meinem Vater Dr. Peter Hauber

Inhaltsverzeichnis

1	Einleitung	1
1.1	Indikationen	2
1.1.1	Epistaxis	2
1.1.1.1	Inzidenz/Epidemiologie	2
1.1.1.2	Anatomie und Gefäßversorgung	2
1.1.1.3	Ätiologie	4
1.1.1.4	Therapie	5
1.1.2	Blutung bei Zustand nach Tonsillektomie	6
1.1.2.1	Inzidenz/Epidemiologie	6
1.1.2.2	Anatomie und Gefäßversorgung	6
1.1.2.3	Ätiologie	7
1.1.2.4	Therapie	8
1.1.3	Gutartige Tumoren	9
1.1.3.1	Ätiologie/Pathogenese	9
1.1.3.2	Einteilung gutartiger Tumore	9
1.1.3.3	Hämangiome	9
1.1.3.3.1	Inzidenz/Epidemiologie	9
1.1.3.3.2	Ätiologie/Pathogenese/Symptome	10
1.1.3.3.3	Therapie	11
1.1.3.4	Juvenile Nasenrachenfibrome	11
1.1.3.4.1	Inzidenz/Epidemiologie	11
1.1.3.4.2	Ätiologie/Pathogenese/Symptome	11
1.1.3.4.3	Therapie	12
1.1.3.5	Paragangliome	12
1.1.3.5.1	Inzidenz/Epidemiologie	12
1.1.3.5.2	Ätiologie/Pathogenese/Symptome	12
1.1.3.5.3	Therapie	13
1.1.4	Malignome des Kopf-Hals Bereich	13
1.1.4.1	Inzidenz/Epidemiologie	13
1.1.4.2	Ätiologie/Pathogenese	14
1.1.4.3	Therapie	16
1.1.5	Sonstige Arrosionsblutungen aus dem Nasen-Rachenraum	16
1.1.5.1	Ätiologie/Pathogenese	16

1.1.5.2	Therapie	17
1.1.6	Geschichte der interventionellen Neuroradiologie	17
2	Material und Methode	18
2.1	Patientenwahl	18
2.2	Ein- und Ausschlusskriterien	18
2.3	Prinzip der interventionellen extrakraniellen Embolisation	18
2.3.1	Selektive Embolisation:	19
2.3.2	Embolisation mittels Direktpunktion:	19
2.3.3	Bilder von verwendeten Materialien	20
2.4	Datenerhebungen	21
2.5	Statistische Auswertungen	21
3	Ergebnisse	22
3.1	Demographische Verteilung der Patienten	22
3.1.1	Alters und Geschlechterverteilung	22
3.2	Diagnosenverteilung	22
3.2.1	Durchschnittsalter bei jeweiliger Diagnose	23
3.2.2	Diagnosenarten	24
3.2.2.1	Therapierefraktäre Epistaxis	24
3.2.2.1.1	Lokalisation	24
3.2.2.1.2	Vorherige Therapie	25
3.2.2.1.3	Embolisierte Gefäße	25
3.2.2.1.4	Begleiterkrankungen	26
3.2.2.2	Blutung bei Zustand nach Tonsillektomie	26
3.2.2.2.1	Therapie vor Embolisation	26
3.2.2.2.2	Embolisierte Gefäße	27
3.2.2.3	Malignome	27
3.2.2.3.1	Malignom Entitäten	27
3.2.2.3.2	Lokalisation der Plattenepithelkarzinome	28
3.2.2.3.3	Primarius versus Rezidiv	29
3.2.2.3.4	Initiale Therapie des Primarius bei Arrosionsblutung im Verlauf mit/ohne Rezidiv	30
3.2.2.3.5	Dargestellte und ggf. embolisierte Gefäße der Tumoren.	30
3.2.2.3.6	Langzeit Follow up der Patienten	32

3.2.2.4	Benigne Tumoren	32
3.2.2.5	Entzündungsbedingte Arrosionsblutungen	35
3.3	Geplante Embolisation versus notfallmäßige Intervention	35
3.3.1	Verteilung Notfall/geplante Embolisation	35
3.3.2	Anzahl Notfall/geplante Embolisationen bezogen auf die Erfolgsquote	36
3.3.3	Erfolgsrate der Embolisation bezogen auf die jeweilige Indikation	37
3.3.4	Ursachen für die Erfolglosigkeit	38
3.4	Hämoglobinwerte	39
3.4.1	Hämoglobinwerte bei Therapierefraktärer Epistaxis	39
3.4.2	Hämoglobinwert bei Blutung nach Tonsillektomie	40
3.4.3	Hämoglobinwert bei Gutartigen Tumoren	41
3.4.4	Hämoglobinwert bei Malignome	42
3.4.5	Hämoglobinwert bei Entzündungsbedingte Arrosionsblutung	44
3.5	Häufigkeit von Bluttransfusionen	45
3.6	Embolisationsverfahren	45
3.6.1	Direktpunktion versus selektiver Gefäßdarstellung mit Embolisation	45
3.6.2	Verteilung der Indikationen bei Direktpunktion vs. selektiver Embolisation	46
3.6.3	Embolisationsmaterialien	47
4	Diskussion	48
5	Zusammenfassung	54
6	Literaturverzeichnis	55
7	Danksagung	61

Abbildungsverzeichnis

Abb. 1	Gefäßversorgung Nasenseptum	3
Abb. 2	Gefäßversorgung laterale Nasenwand	3
Abb. 3	Prozentuale Verteilung von Kopf-Hals Tumoren 1978-2004	15
Abb. 4	Fluency Stents	20
Abb. 5	Platinmikrospiralen/bear metall coils	20
Abb. 6	Diagnosenverteilung bezogen auf die Anzahl von Patient	23
Abb. 7	Durchschnittsalter bei jeweiliger Diagnose	24
Abb. 8	Embolisierte Gefäße	26
Abb. 9	Primarius vs. Rezidiv	29
Abb. 10	Initiale Therapie des Primarius bei Arrosionsblutung mit/ohne Rezidiv	30
Abb. 11	5-Jahresüberlebensrate aller Tumorpatienten nach der Embolisation	32
Abb. 12	Präoperatives MRT eines 15 Jahre alten Jungen mit einem juvenilen Nasen-Rachen-Angiofibrom: Die linke Abbildung zeigt die axiale Ansicht und die rechte Abbildung die koronare Ansicht	33
Abb. 13	Embolisation eines juvenilen Nasen-Rachen	34
Abb. 14	Verteilung Notfall/geplante Embolisation	36
Abb. 15	Erfolgsrate der Embolisation gesamt	37
Abb. 16	Erfolgsrate der Embolisation bezogen auf die jeweilige Indikation	37
Abb. 17	Direktpunktion versus selektiver Gefäßdarstellung mit Embolisation	46

Tabellenverzeichnis

Tab. 1	Methoden der Blutstillung [Stuck 2008]	8
Tab. 2	Alters und Geschlechtsverteilung	22
Tab. 3	Lokalisierung der Epistaxis	24
Tab. 4	Vorherige Therapieversuche	25
Tab. 5	Begleiterkrankungen	26
Tab. 6	Therapie Versuche	27
Tab. 7	Embolisierte GefäÙe	27
Tab. 8	Malignom Entitäten	27
Tab. 9	Lokalisation der Plattenepithelkarzinome	28
Tab. 10	Lokalisation der Tumoren im Oropharynx	28
Tab. 11	Lokalisation der Hypopharynxkarzinome	28
Tab. 12	Stent / Embolisation ausgehend von den Hauptästen	30
Tab. 13	Äste der A. subclavia	31
Tab. 14	Embolisation von Ästen der A. carotis externa mit Tumorlokalisierung	31
Tab. 15	Lokalisierung von Oropharynxkarzinomen und ihrer GefäÙversorgung	32
Tab. 16	Benigne Tumoren	33
Tab. 17	Entzündungsbedingte Arrosionsblutungen	35
Tab. 18	Anzahl Notfall/geplante Embolisationen bezogen auf die Erfolgsquote	36
Tab. 19	Ursachen für die Erfolglosigkeit bezogen auf die jeweilige Diagnose	39
Tab. 20	Hämoglobinwerte in [mg/dl] bei therapierefraktärer Epistaxis	40
Tab. 21	Hämoglobinwerte in [mg/dl] bei Blutung nach Tonsillektomie	41
Tab. 22	Hämoglobinwerte in [mg/dl] bei gutartigen Tumoren	42
Tab. 23	Hämoglobinwerte in [mg/dl] bei Malignomen	43
Tab. 24	Hämoglobinwerte in [mg/dl] bei entzündungsbedingter Arrosionsblutung	44
Tab. 25	Verteilung der Häufigkeit von Bluttransfusionen bei jeweiliger Diagnose	45
Tab. 26	Verteilung der Indikationen für Direktpunktion vs. selektiver Embolisation	46
Tab. 27	Embolisationsmaterialien	47

1 Einleitung

Die interventionelle Radiologie nimmt in dem Fachbereich der Hals-, Nasen-Ohrenheilkunde einen zunehmenden Stellenwert ein. Zum einen spielt sie eine Rolle bei der präoperativen Embolisation von benignen und malignen Tumoren um hierdurch das intraoperative Blutungsrisiko zu minimieren. Zum anderen bei akuten Blutungen wie Tumorblutungen, Epistaxis posterior oder auch Blutungen nach Tonsillektomie.

Die Erwartungen des HNO-Arztes konzentrieren sich hierbei auf die der Embolisation folgende Minderperfusion und somit erleichterte Operabilität von benignen oder auch malignen Tumoren bei geringerem Blutverlust, sowie auf die primäre Blutstillung bei Tumorblutungen oder unstillbarem Nasenbluten.

Dennoch birgt die Embolisation auch einige Risiken in sich, so dass die Risiko / Nutzen Frage vor jedem Eingriff genau evaluiert werden sollte. Somit ist die Indikationsstellung zur interventionellen Radiologie in der HNO trotz zunehmender Erfahrungen und Techniken weiterhin auf eine nur limitierte Anzahl an Patienten begrenzt.

Eine Möglichkeit zur Erweiterung der Indikationsstellung in Zukunft könnten Behandlungsprotokolle zur hochselektiven Infusion von Hochdosis Chemopharmaka bei Plattenepithelcarcinomen und anderen bösartigen Tumoren im Kopf-Hals Bereich werden.

Das Prinzip der Embolisation erfolgt auf der Basis eines kathetergesteuerten Gefäßverschlusses. Hierzu ist eine Feinschicht Bildgebung (Computertomographie, Magnetresonanztomographie, digitale Subtraktionsangiographie) sowie die genaue Kenntnis der anatomischen Gefäßverhältnisse und Varianten notwendig, um mögliche Komplikationen wie Erblindung oder auch Hirninfarkte durch Anastomosen mit hirnzuführenden Gefäßen zu verhindern.

In der folgenden Doktorarbeit wurden in einer retrospektiven Studie der Jahre 2007 bis einschließlich Mai 2012 anhand von 52 Patienten der Hals-Nasen-Ohrenheilkunde des Klinikums rechts der Isar die Häufigkeit, das Indikationsspektrum, die Erfolgsaussichten und das Outcome analysiert.

1.1 Indikationen

1.1.1 Epistaxis

1.1.1.1 Inzidenz/Epidemiologie

Ungefähr 60 % der Menschen weltweit haben mindestens ein Mal in ihrem Leben eine Episode von Epistaxis, wovon ca. 6 % medizinische Hilfe benötigen [Viehweg 2006]. Vor allem Kinder unter 10 Jahren und Erwachsene ab dem 35. Lebensjahr sind davon betroffen [Walker 2007].

Die Hälfte aller Zehnjährigen hatte bereits einmal in ihrem Leben Nasenbluten. Bei Erwachsenen ist der Anteil um einiges höher [Strutz 2001].

Obwohl die Epistaxis eine in allen Altersgruppen auftretende Erkrankung ist, gibt es wenige Studien die epidemiologische Zahlen liefern [John 1987, Pang 1994, Walshe 2001].

1.1.1.2 Anatomie und Gefäßversorgung

Die Blutversorgung der äußeren und inneren Nase erfolgt über Äste der A.carotis interna und Äste der A.carotis externa. Die äußere Nase wird von der A.carotis externa über die A.facialis und der A. carotis interna über die A. ethmoidalis anterior versorgt.

Der innere Teil der Nase wird in einen vorderen und einen hinteren Nasenabschnitt unterteilt. Der hintere untere Nasenabschnitt wird von der A.carotis externa über die A.maxillaris und ihrer abgehenden A. sphenopalatina versorgt. Die A.sphenopalatina gibt ihrerseits wiederum Äste ab, welche als A.nasalis posterior medialis das Septum und als A. nasalis posterior lateralis die seitliche Nasenwand versorgen.

Der vordere untere Teil der Nase wird durch die A.carotis externa über die A. maxillaris, von der wiederum die A. palatina descendens entspringt, versorgt. Von der A. carotis interna geht die A. ophthalmica ab, die wiederum zur A. ethmoidalis anterior und ethmoidalis posterior wird und die oberen bzw. vorderen Abschnitte des Naseninneren versorgen. Von großer Bedeutung ist der im vorderen unteren Nasenseptum befindliche Locus Kieselbachii. Seine gefäßreiche Schleimhaut ist straff mit dem Perichondrium verbunden und enthält weitlumige Kapillaren, welche von den A.ethmoidalis anterior, A.palatina descendens und A.labialis gespeist werden [Strutz 2001].

In über 90% der Fälle zeigt sich die Blutung in diesem Bereich [Douglas 2007, Viehweg 2006].

Nur ca. 10% der Patienten (Altersdurchschnitt zumeist bei 64 Jahre) zeigen eine Epistaxis posterior entlang des Septums oder die laterale Nasenwand [Waddell 2003].

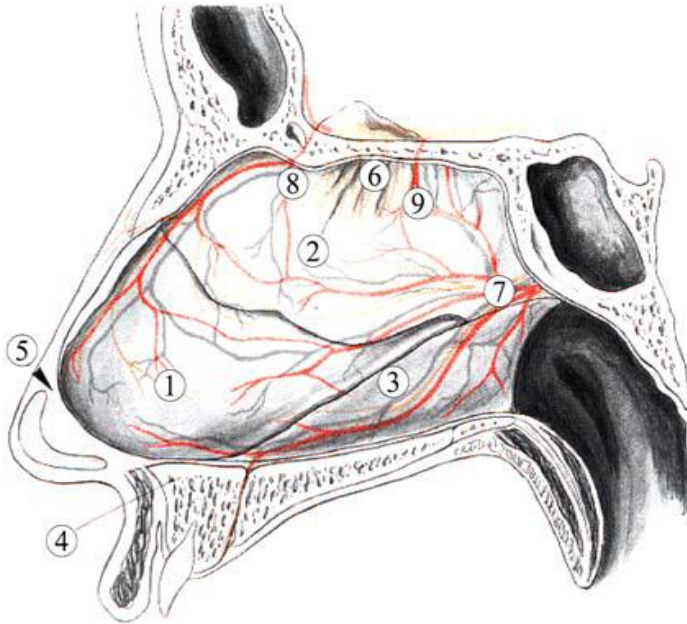


Abb. 1 Gefäßversorgung Nasenseptum

1 Lamina quadrangularis, 2 Lamina perpendicularis, 3 Vomer, 4 Spina nasalis anterior, 5 „schwaches Dreieck“ nach Convers, 6 Regio olfactoria, 7 A. sphenopalatina, 8 A. ethmoidalis anterior, 9 A. ethmoidalis posterior (modifiziert nach [Kastenbauer 1995])

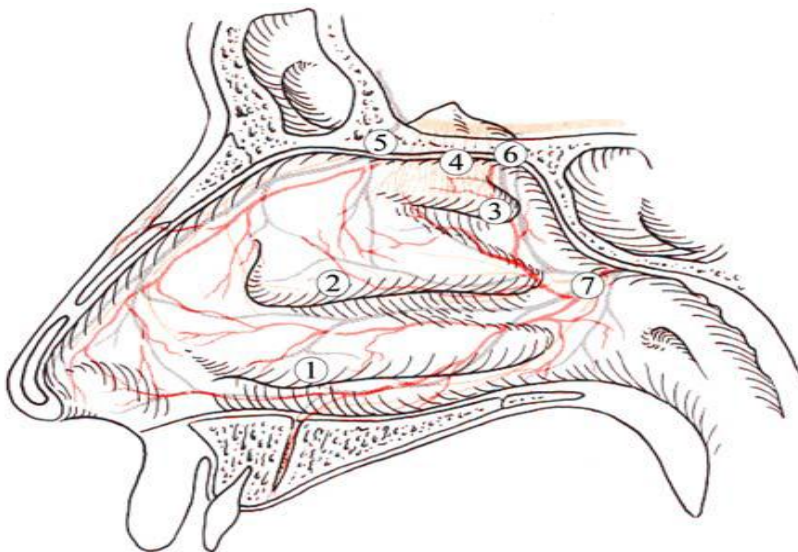


Abb. 2 Gefäßversorgung laterale Nasenwand

1 untere Nasenmuschel, 2 mittlere Nasenmuschel, 3 obere Nasenmuschel, 4 Regio olfactoria, 5 A. ethmoidalis anterior, 6 A. ethmoidalis posterior, 7 A. sphenopalatina (modifiziert nach [Kastenbauer 1995])

1.1.1.3 Ätiologie

Bei der Epistaxis unterscheidet man lokale, systemische oder idiopathisch bedingte Ursachen. Lokal und systemische Ursachen können auch in Kombination auftreten [Kornmesser 1978, Strutz 2001].

Zu den lokal bedingten Ursachen gehören die digitale Manipulation (vor allem bei Kindern), topische Nasenmedikamente wie Cortisonsprays oder Antihistaminika [Waddell 2003], Nasentraumata, Austrocknen der Nasenschleimhäute vor allem im Winter [Walker 2007], Septumperforationen, durch vermutlich mechanische Reize entstandene Septumpolypen und Tumoren wie z.B. invertierte Papillome, Malignomen der Nasenhaupthöhle und der Nebenhöhlen, sowie juvenile Nasen-Rachen-Fibrome [Delank 2006, Oeken 1993, Strutz 2001].

Systemische Ursachen sind Gefäß und Herz- Kreislaufkrankheiten wie Arteriosklerose, Hypertonie, hypertensive Entgleisungen und kardiale Erkrankungen, Nieren- oder Lebererkrankungen, Antikoagulationen wie Aspirin oder Marcumar, hämorrhagische Diathesen wie Morbus Wegener, Morbus Osler, Hämophilie, Thrombozytopenie und Neoplasien [Delank 2006, Oeken 1993, Strutz 2001].

Der Zusammenhang von Hypertonie und Epistaxis wird allerdings in der Literatur kontrovers diskutiert. So besteht laut Fuchs et al. bei einer bevölkerungsbezogenen Studie keine Assoziation zwischen der Hypertonie und Epistaxis [Fuchs 2003].

In einer prospektiven Studie an Patienten mit Hypertonie und gleichzeitigem Nasenbluten stand die Inzidenz von Nasenbluten nicht im Zusammenhang mit dem Ausmaß der Blutdruckentgleisungen. Die Patienten hatten zum Zeitpunkt der Epistaxis keine Veränderung des Blutdruckes im Vergleich zu routinemäßigen Blutdruckmessungen [Knopfholz 2009].

Im Gegensatz dazu berichten andere Studien eine Korrelation zwischen erhöhtem Blutdruck und Epistaxis [Herkner 2002, Herkner 2000, Thong 2007].

Epistaxis ohne erkennbare Ursache wird als idiopathisch bezeichnet [Oeken 1993].

In einer retrospektiven Studie nach Liu Y et al wurden 265 Patienten mit idiopathischer Epistaxis ausgewertet. Dabei konnte bei 18,5 % der Patienten kein Blutungsort identifiziert werden. Bei Patienten im Alter von über 50 Jahren war der Sulcus olfactorius und bei Patienten unter 50 Jahren der Meatus inferior der häufigste Blutungsort [Liu 2012].

1.1.1.4 Therapie

Die Therapie der Epistaxis erfolgt meistens in einem Stufenschema.

Ein Großteil der anterioren Epistaxis ist selbstlimitierend und bedarf keiner medizinischen Therapie. Unterstützende Maßnahmen von Seiten des Patienten sind die einfache Kompression der Nasenflügel und/oder kalten Verbänden im Nacken mit Vornüberbeugen.

Die nächste Stufe der Therapie sind vasokonstringierende Medikamente wie eine Xylometazolin-Lösung mit oder ohne Zusatz von Lokalanästhetikum (Lidocain).

Bei Persistenz kann eine vordere Nasentamponade oder Verödung der Gefäße mittels Elektrokoagulation erfolgen.

Hierbei wird die endoskopische Elektrokoagulation von vielen Autoren favorisiert. So berichten Frikart et al. über eine primäre Erfolgsquote von 82%, bei einer Wiederholung nach Therapieversagens sogar von 92% [Frikart 1998].

Die Tamponaden bestehen aus verschiedensten Materialien wie zum Beispiel fortlaufende Vasline-Gaze, laminierte Gummifingerlinge oder Watte-Spitztupfern.

Es wird unterschieden in vordere, vordere/hintere und hintere Tamponaden (Ballontamponaden).

Zumeist ist das Legen einer vorderen Tamponade in Lokalanästhesie im Behandlungsstuhl möglich. Das Einführen der hinteren Tamponade erfolgt allerdings meist nur in Vollnarkose. Eine häufig verwendete Tamponade hierfür ist die (Bellocc-Tamponade). Hierbei müssen die Patienten klinisch überwacht werden, da es laut Studien des öfteren zu Komplikationen wie Asystolie, Herzinfarkten, Schlaganfällen und Todesfällen gekommen ist [Monte 1999].

Sind alle genannten konservativen Methoden in Lokalanästhesie therapierefraktär, kann es zu einer operativen Versorgung in Vollnarkose, gegebenenfalls mit Ligatur der Gefäße kommen. In einer Studie von Strong et al wird zum Beispiel über eine 89% ige Erfolgsquote bei Ligatur der A.maxillaris beschrieben [Strong 1995].

In speziellen Indikationsstellungen sowie bei Blutungspersistenz nach der operativen Versorgung ist die interventionelle Radiologie gegebenenfalls Therapie der Wahl.

Vor allem bei der posterioren Epistaxis können durch die interventionelle Radiologie die distalen Äste der A. maxillaris oder sphenopalatina mittels eines Coils embolisiert werden.

Diese Therapieoption trifft aber nur bei bestimmten Patienten zu, wenn auch die operative Sanierung keinen Erfolg bringt, da Kosten/Nutzen hierbei genau

abgewogen werden müssen. Zu den Hauptkomplikationen zählen hierbei Infarkte, Fazialispareesen, Erblindung oder auch Nephropathien aufgrund des Kontrastmittels. Sie werden in der Literatur mit 4% beschrieben. Kleinere Komplikationen wie Hämatome treten in 10 % der Fälle auf. Die Erfolgsrate wird in der Literatur mit 80 – 90 % beschrieben [Cullen 1998, Kumar 2003].

1.1.2 Blutung bei Zustand nach Tonsillektomie

1.1.2.1 Inzidenz/Epidemiologie

Erstmals wurde die Tonsillektomie 30 n. Chr. von Aulus Cornelius Celsus beschrieben [Roberts 1992]. Die Tonsillektomie ist eine der am häufigsten durchgeführte chirurgische Eingriffe im Kindes- und Jugendalter [Stuck 2008]. Obwohl es ein weit verbreiteter und sehr oft durchgeführter Eingriff ist, ist die Indikation dennoch streng zu stellen da Komplikationen wie lebensgefährliche Nachblutungen auftreten können.

Neuere Studien haben ergeben, dass die Gefahr einer Nachblutung bei etwa 2-4% liegt [Howells 1997]. In Deutschland wird die Blutungsrate mit 2-10% angegeben [Brauer 2004]. In einer retrospektiven Studie von Windfuhr et al., bei der 15218 Patienten operiert wurden, lag die die Nachblutungsrate bei 1,5% [Windfuhr 2005].

Die meisten Blutungen treten am Operationstag und ein Tag postoperativ auf. Ein weiterer Höhepunkt der Blutungen tritt zwischen dem fünften und siebten Tag auf [Brauer 2004, Randall 1998].

Die Zahl transfusionspflichtiger Patienten mit Nachblutungen schwankt zwischen 0 bis 2,3 % [Mutz 1993, Stuck 2008, Windfuhr 2005].

In der Literaturen wird die Mortalitätsrate mit 1/16 000 bis 1/35 000 angegeben [Har-EI 1991, Pratt 1979, Randall 1998].

Statistisch gesehen sterben in Deutschland pro Jahr acht Menschen nach einer Tonsillektomie [Brauer 2004].

Etwa ein Drittel der Todesfälle sind auf Blutungen zurückzuführen, während der Rest andere Ursachen hat, wie z.B. Aspiration, Herz-Lungen-Versagen, Elektrolytstörungen, oder Narkosekomplikationen [Har-EI 1991, Randall 1998, Windfuhr 2005].

1.1.2.2 Anatomie und Gefäßversorgung

Die Tonsilla palatina liegt paarig vor und bildet zusammen mit tonsilla lingualis, pharyngea und tubaria den sogenannten Waldeyer'schen Rachenring. Dieser bildet

das Immunorgan des oberen Respirationstraktes. Die Tonsillae palatinae befinden sich in der Fossa tonsillaris und werden vom vorderen Gaumenbogen (Arcus palatoglossus) und vom hinteren Gaumenbogen (Arcus palatopharyngeus) eingegrenzt. Nach medial grenzen sie an das Isthmus faucium.

Die Blutversorgung der Tonsillen erfolgt durch die A. palatina descendens über die A. maxillaris, der A. palatina ascendens über A. facialis und den Rami dorsales linguae aus der A. lingualis. Ihren Ursprung haben die Arterien in der A. carotis externa.

Der venöse Abfluss erfolgt über Plexus venosus pharyngeus.

Die nervale Versorgung erfolgt sensibel über den N. glossopharyngeus [Moll 2006].

1.1.2.3 Ätiologie

„Indikationen für eine Tonsillektomie bestehen bei rezidivierender akuter Tonsillitis mit mehr als 2-3 antibiotikpflichtige Entzündungen pro Jahr, chronischer Tonsillitis, Peritonsillarabzess, tonsillogener Halsphlegmone oder Sepsis, Verdacht auf tonsillogenen „Fokus“ bei: rheumatischem Fieber, Glomerulonephritis, Psoriasis, Puritus, Ekzem, Pustulosis palmaris et plantaris, Transplantationen, Tonsillenmalignom und Tonsillenhypertrophie“ [Strutz 2001].

Zu den lebensbedrohlichen Komplikationen zählen Nachblutungen, durch Schwellung auftretende Ödeme, Aspiration, Velopharyngeale Stenose, Pharyngeale Abzänderung und die Meningitis [Stuck 2008].

Bei einer Nachblutung unterscheidet man die primäre Blutung, welche bis 24 Stunden post Operationen auftritt, von der sekundären Blutung, welche nach 24 Stunden oder später auftritt [Brauer 2004, Deitmer 2000, Maurer 1978]. Gründe für die primäre Blutung sind unter anderem eine insuffiziente intraoperative Blutstillung, das Nachlassen von Gefäßspasmen nach Absetzung von Vasokonstringentien und das Ablösen des Blutkoagels. Der Grund für die sekundäre Blutung liegt meist am Ablösen von Wund und Fibrinbelägen während der Wundheilung [Brauer 2004, Deitmer 2000].

Aber auch andere Faktoren wie die Hypertonie bei körperlicher Belastung können zu einer Nachblutung führen.

Um postoperativen Komplikationen entgegenzuwirken, ist die präoperative Eigen- und Familienanamnese über angeborene Blutgerinnungsstörungen oder schlafbezogene Atmungsstörungen zu erheben [Brauer 2004].

1.1.2.4 Therapie

Primär ist bei allen Nachblutungen eine Monitor-Überwachung von Blutdruck und Herzfrequenz von Nöten, um auf lebensbedrohliche Veränderungen rechtzeitig reagieren zu können.

Laut Boris A. Stuck et al beeinflussen viele Faktoren die Inzidenz und Intensität postoperativer Blutungen. Dazu gehören die Operationstechniken, die Narkoseformen, die Methode der Blutstillung, aber auch das Alter und das Geschlecht des Patienten [Stuck 2008].

So kann allein nur durch intraoperative Änderung der Blutstillungstechnik die Intensität und der Zeitpunkt von Nachblutungen verändert werden [Schmidt 1996].

Studien in der Vergangenheit haben gezeigt, dass nicht die Erneuerung der Operationsmethoden zu einer Verbesserung des Blutungsgeschehens geführt hat, sondern das Belassen der chirurgischen Tonsillenkapsel und damit die Schonung der großen zuführenden Arterien [Lee 2008].

In der Literatur werden viele Möglichkeiten zur Blutstillung nach Tonsillektomie beschrieben [Pang 1994]. Unterschieden wird zwischen den Methoden „ohne Temperaturentwicklung & mit Temperaturentwicklung“. (Tab. 1) [Stuck 2008]

Methoden der Blutungsstillung

ohne Temperaturentwicklung

- Umstechungsnähte
- Injektion von adrenalinhaltigem Lokalanästhetikum
- Röder-Schlinge
- Übernähen von Tupfern
- transzervikale Ligatur der Arteria carotis externa und ihrer Äste
- Embolisierung mittels interventioneller Radiologie

mit Temperaturentwicklung

- bipolare Koagulation
- monopolare Koagulation
- Argon-Plasma
- Coblation
- Ultraschall
- Thermal welding
- Ligasure

Tab. 1 Methoden der Blutstillung [Stuck 2008]

Die Embolisierung mittels interventioneller Radiologie wird in letzter Instanz angewendet, wenn alle Blutstillungsversuche frustriert waren.

1.1.3 Gutartige Tumoren

1.1.3.1 Ätiologie/Pathogenese

Gutartige Tumoren der Kopf-Hals-Region sind epithelialen, mesenchymalen und lymphatischen bzw. hämatologischen Ursprungs [Schwenzer 2002].

Sie sind gekennzeichnet durch:

- langsames und verdrängendes Wachstum,
- einer guten Abgrenzbarkeit gegenüber benachbartem Gewebe,
- gut differenzierten Zellen ohne Übergriff auf Nachbargewebe
- keinem Eindringen in Blutgefäße
- Mikroskopisch sind vollständige Zellen erkennbar
- sie besitzen häufig eine aus Bindegewebe bestehende Kapsel
- keine Metastasen Bildung

Gutartige Tumoren haben in den meisten Fällen keine Tendenz maligne zu entarten, können aber durch ihre verdrängenden Eigenschaften im Gewebe lebensbedrohliche Komplikationen hervorrufen [Schwenzer 2002].

1.1.3.2 Einteilung gutartiger Tumore

Epitheliale Tumore

- Papillome (innerviert, onkozytisch, exophytisch)
 - Speicheldrüsentumore (pleomorphes Adenom, Myoepitheliom, Onkozytom)
- Mesenchymale Weichgewebstumore:
- Fibrom, Osteom, Leiomyom, Rhabdomyom, Chondrom, Lipom, Hämangiom, Lymphangiom

Nicht alle Tumore zeichnen sich jedoch durch eine hohe Vaskularisation aus.

Somit spielen für die interventionelle Radiologie nur bestimmte Entitäten eine Rolle.

Hierzu zählen vor allem das Hämangiom, das juvenile Nasenrachenfibrom und Paragangiome

1.1.3.3 Hämangiome

1.1.3.3.1 Inzidenz/Epidemiologie

Hämangiome sind die häufigsten gutartigen arteriovenöse Malformationen bei Kindern [Maaita 2000, Tanaka 1999]. Die Inzidenz wird in der Literatur mit 3-5% bei Neugeborenen und 5-10% nach Abschluss des ersten Lebensjahres angegeben [Drolet 1999, Hamm 2011]. Bei einer systematischen Durchsicht der Literatur stellte

Kicline et al. allerdings fest, dass aufgrund der ungenauen Definition und der nicht ausreichend relevanten Studienlage eine genau Festlegung der Inzidenz bei Kindern nicht möglich sei [Kilcline 2008]. Bei Erwachsenen können Hämangiome bis in das hohe Alter persistieren und auch expandieren, sodass ggf. erst dann eine Therapie notwendig wird.

Mit einer Häufigkeit von etwa 60% manifestieren sich Hämangiome im Kopf/Hals Bereich, gefolgt vom Stamm mit 25% und Extremitäten mit 15%. Am seltensten sind innere Organe mit etwa 1-2% betroffen [Finn 1983].

1.1.3.3.2 Ätiologie/Pathogenese/Symptome

Nach Mulliken et al. werden Hämangiome unterteilt in kapillare oder kavernöse Hämangiome. Erstere bestehen aus dicht angeordneten kapillarartigen Kanälen und treten vorwiegend in der Haut, subkutanem Gewebe, Lippe, Leber, Milz oder Nieren auf.

Kavernöse Hämangiome bestehen aus großen höhlenartigen Gefäßräumen und kommen oft in der Haut, Schleimhäuten und inneren Organen vor [Mulliken 1982].

Der Verlauf des Hämangioms ist charakterisiert durch eine Phase schnellen Wachstums mit anfänglichem kleinem rotem Fleck, bis zur Ausbildung eines Hämangioms. Die dritte Phase ist gekennzeichnet durch eine langsame Rückbildung des Hämangioms ohne Verbleib eines Residuums. Etwa ein Drittel alle Hämangiome sind bereits bei Geburt vorhanden, der Rest manifestiert sich im Laufe der Monate als rötliche oder bläuliche Hautveränderung [Grantzow 2008, Mattassi 2009, Mulliken 1982].

Bis zum 9. Monat spricht man von einer Proliferationsphase, danach setzt ein Wachstumstopp ein welcher dann in die spontane Regression übergeht [Hamm 2011].

Die meisten Hämangiome treten in den ersten sechs Lebensmonaten auf und bilden sich in etwa 70% der Fälle wieder zurück [Grantzow 2004].

In anderen Studien wird von einem Rückgang in 80-90 % der Fälle gesprochen [Hamm 2011].

In 20% der Fälle kommt es bei Hämangiomen zu Komplikationen. Am häufigsten sind auftretende Ulzerationen. Weniger häufig sind Einschränkung des Sehvermögens, und Atemwegobstruktionen. Am seltensten treten kardiale Komplikationen auf [Bruckner 2003].

1.1.3.3 Therapie

Aufgrund der großen Heterogenität und des schlecht vorhersehbaren Verlaufs ist die Entscheidung über die Therapieoptionen jedes Mal neu zu evaluieren [Morelli 1993]. Je nach Ausmaß der Hämangiome behandelt man sie entweder mit Hilfe von Lasertherapie (YAG-Laser), durch chirurgische Exzision, mit Hilfe von Kryotherapie, Glukokortikoiden, Interferonen (INF- α) oder Propranolol [Grantzow 2004].

Die präoperative Embolisation der zuführenden Gefäße durch die interventionelle Radiologie vermindert die Durchblutung, senkt das Blutungsrisiko und erleichtert die Resektabilität.

1.1.3.4 Juvenile Nasenrachenfibrome

1.1.3.4.1 Inzidenz/Epidemiologie

Das juvenile Nasen-Rachen-Angiofibroma (JNA) ist ein seltener und histologisch benigner Tumor. Es betrifft hauptsächlich männliche Jugendliche mit einem durchschnittlichen Erkrankungsalter von 15 Jahren. Es macht 0,05% aller Kopf-Hals-Tumoren aus [Batsakis 1979, Tang 2009].

Die Rezidivrate wird in der Literatur unterschiedlich angegeben. McCombe et al. berichtet von 30%–50% Rezidiven [McCombe 1990]. Gullane et al. beschreibt eine Rezidivrate von 36% nach durchgeführter Operation, in einer Serie von 14 Patienten [Gullane 1992]. Tang I P. et al. berichtet über Rezidive bei 5 von insgesamt 13 operierten Patienten [Tang 2009].

Eine Abhängigkeit von der Größe und Operabilität wird hierbei nicht erwähnt.

1.1.3.4.2 Ätiologie/Pathogenese/Symptome

Bei einem Nasenrachenfibrom handelt es sich histologisch um ein Angiofibrom. Es entspringt dem perivaskulären Gewebe und hat seinen Ursprung in der A. sphenopalatina und der Fibrocartilago basilaris. Lokalisiert ist es am Rachendach und an der Seitenwand des Nasopharynx.

Das Nasenrachenfibrom zeigt ein lokal expansives und verdrängendes Wachstum in Richtung Schädelbasis mit Einbezug der Keilbeinflügel, des Sinus cavernosus und Clivus, sowie in Richtung Fossa pterygopalatina, der Nase und der Nasennebenhöhle. Die häufigsten Symptome sind schwallartiges Nasenbluten, verlegte Nasenatmung mit eitriger Rhinitis und Kopfschmerzen. Je nach Größe des Tumors und Wachstumsrichtung kann es im schlimmsten Fall zu einem Ausfall der ersten sechs Hirnnerven, zu einer Auftreibung des Gesichtsschädels und damit

verbundenen Gesichtsmisbildungen, Exophthalmus und Blindheit kommen [Boenninghaus 2005, Tewfik 1999].

Die Ätiologie des Tumors ist bis heute unbekannt [Tang 2009].

1.1.3.4.3 Therapie

Aufgrund der Gefahr einer massiven Blutung und infiltrativen Wachstums sowie subjektiven Beschwerden wie Nasenatmungsbehinderungen wird heute nur noch in den seltensten Fällen auf eine spontane Rückbildung abgewartet. Therapie der Wahl ist die chirurgische Resektion des Nasen-Rachen-Fibroms. Aufgrund der hohen Vaskularität und damit verbundenen Blutungsrisiken erfolgt in den meisten Fällen eine präoperative Embolisation. Die Bestrahlung ist Patienten vorbehalten mit inoperablen Läsionen und intrakranieller Ausdehnung [Radkowski 1996, Tewfik 1999].

Da es sich meistens um junge Patienten handelt, sind die Langzeitfolgen der Bestrahlung schwierig abzuschätzen.

1.1.3.5 Paragangiome

1.1.3.5.1 Inzidenz/Epidemiologie

Paragangiome des Kopf-Hals-Region werden als Glomustumoren bezeichnet [Hoegerle 2003]. Sie machen 0,5 % aller Kopf-Hals-Tumoren aus. Nur etwa 3% aller Paragangiome treten im Kopf-Hals-Bereich auf [Sykes 1986, Wang 2000]. Laut Wasserman et al. ist 1 von 30.000 Paragangiome ein Kopf/Hals Tumor [Wasserman 2001].

1.1.3.5.2 Ätiologie/Pathogenese/Symptome

Paragangiome sind seltene, zumeist gutartige neuronendokrine Tumoren, die aus den autonomen Ganglien hervorgehen und ihren Ursprung sowohl im parasympathischen als auch sympathischen Nervensystem haben [Boedeker 2004]. Es zeigen sich jedoch je nach Lokalisation auch bösartige Tumoren mit einer Metastasierungstendenz. Sie werden mit einer Häufigkeit von 2-9% angegeben [Wang 2000].

Die häufigsten Glomustumore in der HNO sind die Glomus caroticum Tumore gefolgt vom Glomus jugularis, tympanicum und Glomus vagale [Maier 1999, Thabet 2001].

Histologisch handelt es sich um gefäßreiche nicht-chromaffine Paragangiome des Parasympathikus. Auf Grund ihres verdrängenden und destruierenden Wachstums werden sie trotz ihres nur langsamen Wachstums als maligne gewertet.

Je nach Lokalisation und Ausdehnung zeigen sich Symptome wie Hörminderungen, pulssynchrone Ohrgeräusche, Blut aus dem Ohr oder auch Hirnnervenparesen folgender Nerven VII, IX, X, XI, XII [Boedeker 2004].

Die Ätiologie von Glomustumoren ist bis heute noch nicht vollständig geklärt [Wang 2000].

Zum einen vermutet man eine chronische Hypoxie, zum anderen werden familiäre genetische Mutationen dafür verantwortlich gemacht, da Paragangliome einem autosomal dominanten Erbgang mit maternalem Imprinting folgen [Baysal 2002, Wang 2000].

Familiär vererbte Glomustumoren werden in der Literatur mit unterschiedlichen Prozentzahlen angegeben [Baysal 2002]. Grufferman S. et al. beschreibt 9,5% [Grufferman 1980], Van der Mey et al. gab sie mit 50% an [van der Mey 1989].

1.1.3.5.3 Therapie

Das primäre Ziel bei juvenilen Nasenrachenfibromen, sowie Glomustumoren und anderen vaskulären Tumoren liegt immer in der kompletten Resektion und der Minimierung der Rezidivhäufigkeit der Tumore. Die präoperative Embolisation hat eine deutliche Verbesserung der Ergebnisse postoperativ gezeigt [Boedeker 2004]. In einer Studie von Tikkakoski T. et al wurde eine Gruppe von Patienten mit Nasenrachenfibromen mit präoperativer Embolisation mit einer Gruppe ohne präoperativer Embolisation verglichen. Durch die präoperative Embolisation konnte den Blutverlust von 1,510 ml auf 510 ml reduziert werden und somit die Notwendigkeit der Bluttransfusion minimiert werden. Ebenso zeigte sich eine signifikant höhere Rezidivrate bei Patienten ohne präoperative Embolisation. Dies wäre durch die schlechtere Übersicht intraoperativ zu erklären, bei vermehrter Blutung und somit schlechteren Resektabilität

Neben der A. sphenopalatina können Nasenrachenfibrome auch distale Äste der A. maxillaris interna mit einbeziehen. Zudem können Anastomosen zur A. carotis interna und A. ophthalmica bestehen [Tikkakoski 1997].

1.1.4 Malignome des Kopf-Hals Bereich

1.1.4.1 Inzidenz/Epidemiologie

Kopf-Hals Tumoren sind die sechst-häufigsten bösartigen Tumoren weltweit [Schoder 2006, Wittekind 2001]. Jährlich erkranken laut Robert Koch Institut in ganz Deutschland rund 10310 Männer (25,7%) und 3400 (8,1%) Frauen an Malignomen

des Kopf-Hals-Bereich [Lang 2002, Robert Koch-Institut 2012]. Das mittlere Erkrankungsalter beträgt für Männer 57,5 und für Frauen 63 Jahre. Dabei sind Männer siebenmal häufiger betroffen als Frauen [Wittekind 2001]. Die Mortalitätsrate für ganz Deutschland betrug 1998 für Männer 5387 und Frauen 1419 bezogen auf 108830 krebsbedingten Sterbefälle bei Männern und 103918 krebsbedingten Sterbefälle bei Frauen. Die Letalität wird bei Männern mit 53,2 % (5235/10 310) und bei Frauen mit 41,7 % (1326/3400) angegeben [Lang 2002, Robert Koch-Institut 2012]. Die relativen 5-Jahres Überlebensraten von Mund-Rachenkarzinomen ist bei Frauen mit 59 % im Vergleich höher als bei Männern mit 44 % [Robert Koch-Institut 2012].

1.1.4.2 Ätiologie/Pathogenese

Malignome haben wie benigne Tumoren einen mesenchymalen, ektodermalen oder lymphatischen bzw. hämatologischen Ursprung [Robert Koch-Institut 2012]. Kopf-Hals-Malignomen gehören zum Aerodigestivtraktes und sind in fast 90% der Fälle Plattenepithelkarzinome [Wittekind 2001].

Sie sind gekennzeichnet durch: [Schwenzer 2002]

- schnelles, infiltrierendes und destruierendes Wachstum in umliegendes Gewebe
- schlechte Abgrenzbarkeit gegenüber benachbartem Gewebe
- Übergreifen in Blutgefäße
- destruierte undifferenzierte Zellen
- keine Kapselbildung
- Metastasierung in andere Gewebe

Bei dem restlichen Malignomen handelt es sich um Adenocarcinome, Adenoidzystische Karzinome, maligne Lymphome oder lymphoepitheliale Karzinome [Wittekind 2001]. Lokalisiert sind die Malignome in der Mundhöhle, in der Nasenhaupthöhle und Nasennebenhöhle, in dem Nasopharynx, Oropharynx und Hypopharynx, in dem Hörapparat, in den Kopfspeicheldrüsen und in der Haut. Bei Malignomen der Halsweichteile handelt es sich meist um Halslymphknotenmetastasen eines Primarius, ein CUP-Syndrom (Cancer of *Unknown Primary*), Schilddrüsenkarzinome oder Lymphome, sowie Tumore der Speicheldrüsen.

Bezogen auf die Anatomie des Pharynx unterscheidet man Nasopharynx-, Oropharynx- und Hypopharynxmalignome. Im Larynx bedient man sich der

Unterteilung in supraglottische, glottische und subglottische Malignome [Tumorzentrum München 2009].

Eine repräsentative Statistik über die Verteilung von Kopf-Hals-Malignomen für Deutschland liefert das Tumorregister in München (TRM). So wurden zwischen 1978 und 2004 insgesamt 6975 Patienten mit Kopf-Hals-Malignomen registriert. Anhand der Daten ergaben sich folgende Verteilung der Malignome [Tumorzentrum München 2009] (Abb. 3).

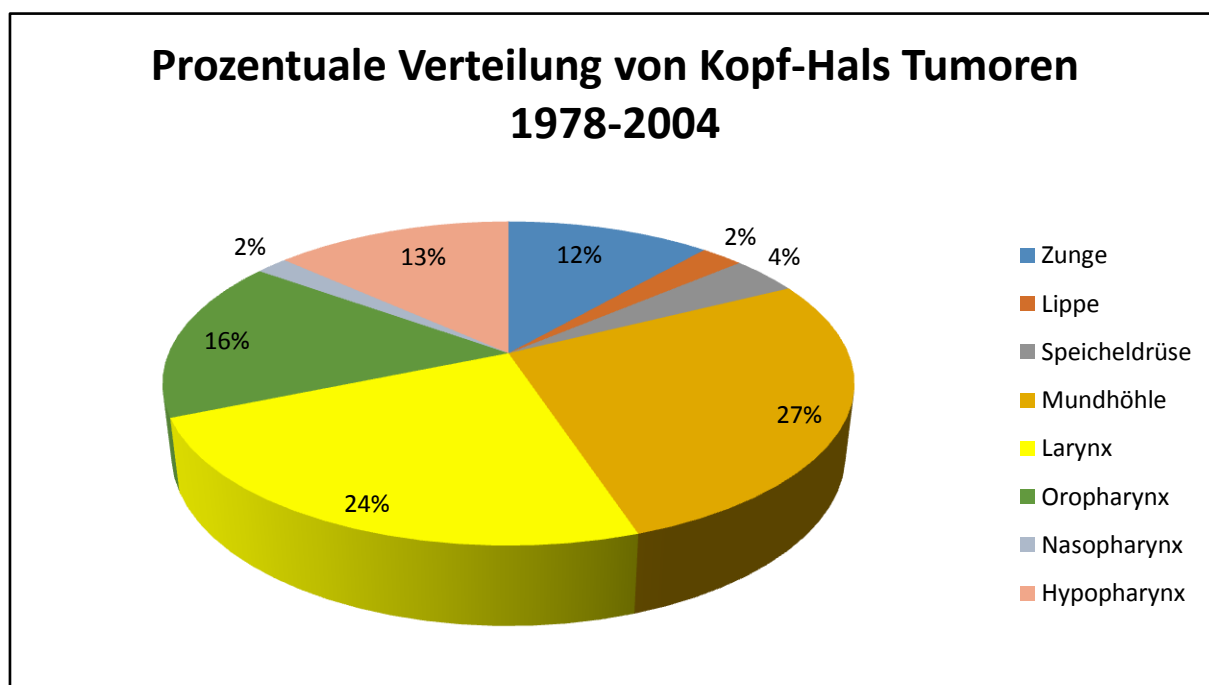


Abb. 3 Prozentuale Verteilung von Kopf-Hals Tumoren 1978-2004

Über die Ätiologie von Plattenepithelcarcinome ist bekannt, dass multifaktorielle Risikofaktoren dafür verantwortlich sind. Zu diesen Risikofaktoren gehören in erster Linie der Alkoholabusus und der Tabakkonsum. Außerdem besteht zwischen den beiden Faktoren ein potenzierender Effekt. Des Weiteren spielen virale Infektionen wie der Human Papillomavirus (HPV) oder der Epstein-Barr-Virus eine große Rolle bei der Entstehung von Plattenepithelkarzinomen. Bei 80-90% aller Plattenepithelkarzinome mit positiver HPV-DNA werden HPV Viren vom Typ 16 oder Typ 18 gefunden [Premoli-De-Percoco 1998]. Aber auch Strahlenexposition, chronische oder mechanische Irritation, kanzerogene Chemikalien, Mundhygiene, kariöse Zähne, insuffiziente Prothesen, Fehl- und Mangelernährung sowie genetische Dispositionen spielen eine Rolle bei der Entstehung von Malignomen

[Mansour 2003, Premoli-De-Percoco 1998, Robert Koch-Institut 2012, Weber 2002, Wittekind 2001].

1.1.4.3 Therapie

Prinzipiell ist bis auf die Nasenrachenkarzinome die operative Sanierung gegebenenfalls mit Neck dissection und Rekonstruktion (z.B. Radialislappen) Mittel der Wahl.

Besteht eine Inoperabilität des Tumors aufgrund der Größe, Lagebeziehung zu umliegenden lebenswichtigen Strukturen, oder ein erschwerter operativen Zugangsweg (wie bei Nasopharynxkarzinom) oder aufgrund eines erhöhten Operationsrisikos bei Komorbiditäten, ist ggf. die primäre Radio(Chemo)Therapie zu präferieren. In Palliativsituationen kann je nach Lokalisation zudem ein Tumordebulking zur Sicherung der Atemwege oder Erhöhung der Lebensqualität erwogen werden.

Durch eine präoperative Embolisation der tumorzuführenden Gefäßen kann es gegeben falls zu einen Downstaging des Tumors kommen mit Erhöhung der Operabilität.

1.1.5 Sonstige Arrosionsblutungen aus dem Nasen-Rachenraum

1.1.5.1 Ätiologie/Pathogenese

Entzündungsbedingte Arrosionsblutungen des Hals-Nasen-Ohrenbereiches werden oft durch Infektionen des Kopf-Hals-Bereichs verursacht. So gelangen Infektionen meist über den Mund oder über den Myofacialenraum in den Körper. Vom Mund können diese dann weiter in den Retropharyngealraum und umliegende Gewebe gelangen mit gegebenenfalls folgender Obstruktion der Atemwege, Verletzung von Gefäßen oder auch Nervenlähmungen. Im schlimmsten Fall führen diese bis zum Tod.

Aus Bagatellverletzungen und Infektionen kann bei reduziertem Allgemeinzustand oder aufgrund von Komorbiditäten im Extremfall eine nekrotisierende Faszitis entstehen, welche mit Gangränen der Haut und ggf. systemischen Schock verbunden ist [Kim 2011, Reynolds 2007, Wolf 2010].

Aber auch durch nichtinfektionsbedingte Ursachen kann es zu Arrosionsblutungen aus dem Nasen-Rachenbereich kommen. Zu diesen gehören physikalische (Gewalt, Hitze, Kälte, spitze Gegenstände), chemische (Medikamente, Säuren, Toxine), psychosoziale (Stress) Noxen.

1.1.5.2 Therapie

Je nach Lokalisation und Intensität der Blutung werden verschiedene Therapieoptionen angewendet. Siehe hierzu (Tab. 1)

1.1.6 Geschichte der interventionellen Neuroradiologie

Recherchiert man in der Literatur nach dem Beginn bzw. der Geschichte der interventionellen Embolisation, so wird sie erstmals im Jahre 1970 beschrieben [Altemus 1979, Latchaw 1979]. Der Fortschritt in der Technik und den Embolisations-Materialien, sowie die Zunahme von erfahrenen Operateuren lassen die Indikationen zur Embolisation seitdem stetig steigen. Diese minimalinvasive Technik ist in ausgewählten Fällen eine gute Alternative zur operativen Eröffnung.

2 Material und Methode

2.1 Patientenwahl

Ziel dieser retrospektiven Studie war zunächst eine vollständige Erfassung aller Patienten, die in dem Zeitraum vom 01.01.2007 bis zum 31.05.2012 wegen eines unstillbaren Blutungsgeschehens oder zur präoperativen Embolisation von der Abteilung für Hals,-Nasen,-Ohrenheilkunde des Klinikums rechts der Isar, an die hausinterne Abteilung für interventionelle Neurodiagnostik zur weiteren Versorgung überwiesen wurden. Mit Hilfe der Logbücher, OP-Material, Krankenakten und an Hand des SAP-Patientenrechners wurden die passenden Patienten gefunden.

2.2 Ein- und Ausschlusskriterien

Einschlusskriterien:

- Extrakranielle Embolisation bei therapierefraktärer Epistaxis, Blutung nach Tonsillektomie, benignen & malignen Tumoren und entzündungsbedingter Arrosionsblutung
- Extrakranielle Tumorblutungen
- Patienten mit erfolgreicher und missglückter Embolisation

Ausschlusskriterien:

- Patienten mit intrakraniellen Interventionen, die ebenfalls von der HNO überwiesen wurden (z.B. Apoplex).

2.3 Prinzip der interventionellen extrakraniellen Embolisation

Nach bildgebender Diagnostik (Computertomographie oder Kernspintomographie) und interdisziplinärer Therapieentscheidung wird der Patient in der Regel in Intubationsnarkose behandelt. Über einen transfemorale Zugang (7F-Schleuse) wird ein Führungskatheter (zum Beispiel 6 F Envoy) über einen Führungsdraht (zum Beispiel 0,35 Terumo) transarteriell nach supraaortal vorgebracht. Nach Kontrastmittelapplikation erfolgt die Lokalisation der Blutungsquelle/bzw. der pathologischen Gefäße. Bei intakten und weitgehend zusammenhängenden Tumorgefäßen kann eine Direktpunktion erwogen werden, andernfalls wird eine intraarterielle Sondierung des Zielgefäßes angestrebt.

2.3.1 Selektive Embolisation:

Die superselektive Sondierung des Zielgefäßes erfolgt mittels Mikrodraht (synchron 2 Standard) und Mikrokatheter (zum Beispiel Echelon 14). Anschließend werden Bare-metal-Coils, Faser Coils oder flüssiges Embolisat injiziert. Bei nicht selektiv sondierbaren, direkt aus der Arteria carotis interna oder Arteria carotis communis entspringenden Gefäßen kann auf die Implantation eines gecoverten Stents zurückgegriffen werden, der coaxial über den Führungskatheter appliziert wird.

2.3.2 Embolisation mittels Direktpunktion:

Nach transkutaner Einbringung einer Punktionskanüle in das Gefäßbett wird ein flüssiges Embolisat unter permanenter Röntgenkontrolle injiziert. Zwischenzeitliche angiographische Kontrollen über den arteriell liegenden Führungskatheter machen eine gegebenenfalls nötige Änderung der Nadelposition und den Erfolg der Embolisation sichtbar.

Vor der endgültigen Entfernung von Drähten und Kathetern erfolgt die Kontrolle der intrakraniellen Strombahn zum Ausschluss einer Embolisatverschleppung. Die Punktionsstelle der Leiste wird mittels extravaskulärem Gefäßclip oder Kollagen (StarClose/Angioseal) verschlossen oder manuell komprimiert, bevor für 24 h ein Druckverband angelegt wird.

2.3.3 Bilder von verwendeten Materialien




Abb. 4 Fluency Stents




Abb. 5 Platinmikrospiralen/bear metall coils

2.4 Datenerhebungen

Die Daten für die retrospektive Studie wurden aus den ambulanten und stationären Krankenakten sowie dem hausinternen SAP Computerprogramm entnommen. Die Daten für Patienten mit maligne Tumoren wurden aus separaten Tumorakten des Hauses entnommen. Für den Langzeit Follow up der Tumorpatienten wurden zudem Daten des Tumorregisters mit einbezogen.

2.5 Statistische Auswertungen

Auf eine weiterführende statistische Auswertung wurde aufgrund der geringen Gruppengröße verzichtet. Die Evaluation und Darstellung der vorliegenden Daten erfolgte deskriptiv. Zur Erstellung der Tabellen und Grafiken wurde die Tabellenkalkulation Excel (Microsoft, Redmond, USA) verwendet.

3 Ergebnisse

In dem Zeitraum von 1. Januar 2007 bis 31. Mai 2012 erfolgten 55 Interventionen bei insgesamt 52 Patienten, die von der Abteilung für Hals-, Nasen-, Ohrenheilkunde des Klinikums rechts der Isar in die hausinterne interventionelle Neuroradiologie überwiesen wurden. Ein Patient erhielt zwei Interventionen und eine Patientin erhielt drei Interventionen.

3.1 Demographische Verteilung der Patienten

3.1.1 Alters und Geschlechterverteilung

Bei den 52 Patienten handelte es sich um 17 weibliche und 35 männliche Patienten. Das Durchschnittsalter der Patienten ergab 54,92 Jahre ($\pm 19,7$) (Tab. 2).

	Gesamtkollektiv [n]=52
Durchschnittsalter	54,92
Standardabweichung	$\pm 19,7$
Jüngster Patient	11
Ältester Patient	94

Tab. 2 Alters und Geschlechtsverteilung

3.2 Diagnosenverteilung

Bei einem Gesamtkollektiv von 52 Patienten wurde bei Patienten mit Malignomen am häufigsten die Indikation zur Embolisation gestellt. Sie kamen auf 27 Patienten, was über der Hälfte der Patienten entsprach. Am zweithäufigsten waren gutartige Tumoren mit elf Patienten, gefolgt von Patienten mit therapierefraktärer Epistaxis in neun Fällen. Blutungen nach Tonsillektomie mit drei und entzündungsbedingte Arrosionsblutungen mit zwei Patienten waren dagegen weniger häufig (Abb. 6).

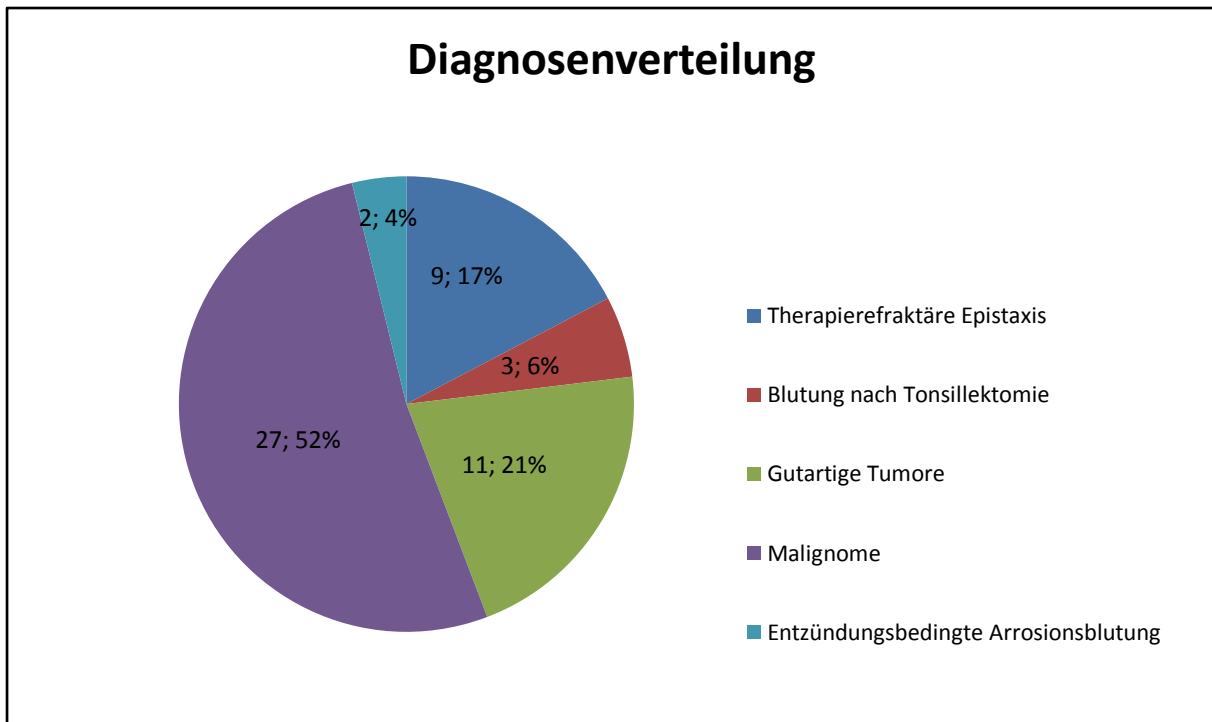


Abb. 6 Diagnosenverteilung bezogen auf die Anzahl von Patient

3.2.1 Durchschnittsalter bei jeweiliger Diagnose

Bezogen auf die jeweiligen Diagnosen ergab sich die folgende Verteilung. Das durchschnittliche Alter war bei Malignome mit 64,8 Jahren ($\pm 11,8$) am höchsten und das Alter bei Tonsillektomie mit 27,3 ($\pm 4,89$) am niedrigsten. Bei der therapierefraktären Epistaxis lag der Altersdurchschnitt bei 53,4 Jahren ($\pm 17,7$), gutartigen Tumoren bei 38,7 Jahren ($\pm 20,2$) und entzündungsbedingte Arrosionblutungen kamen auf einen Altersdurchschnitt von 50 Jahren (± 24). Siehe hierzu auch (Abb. 7).

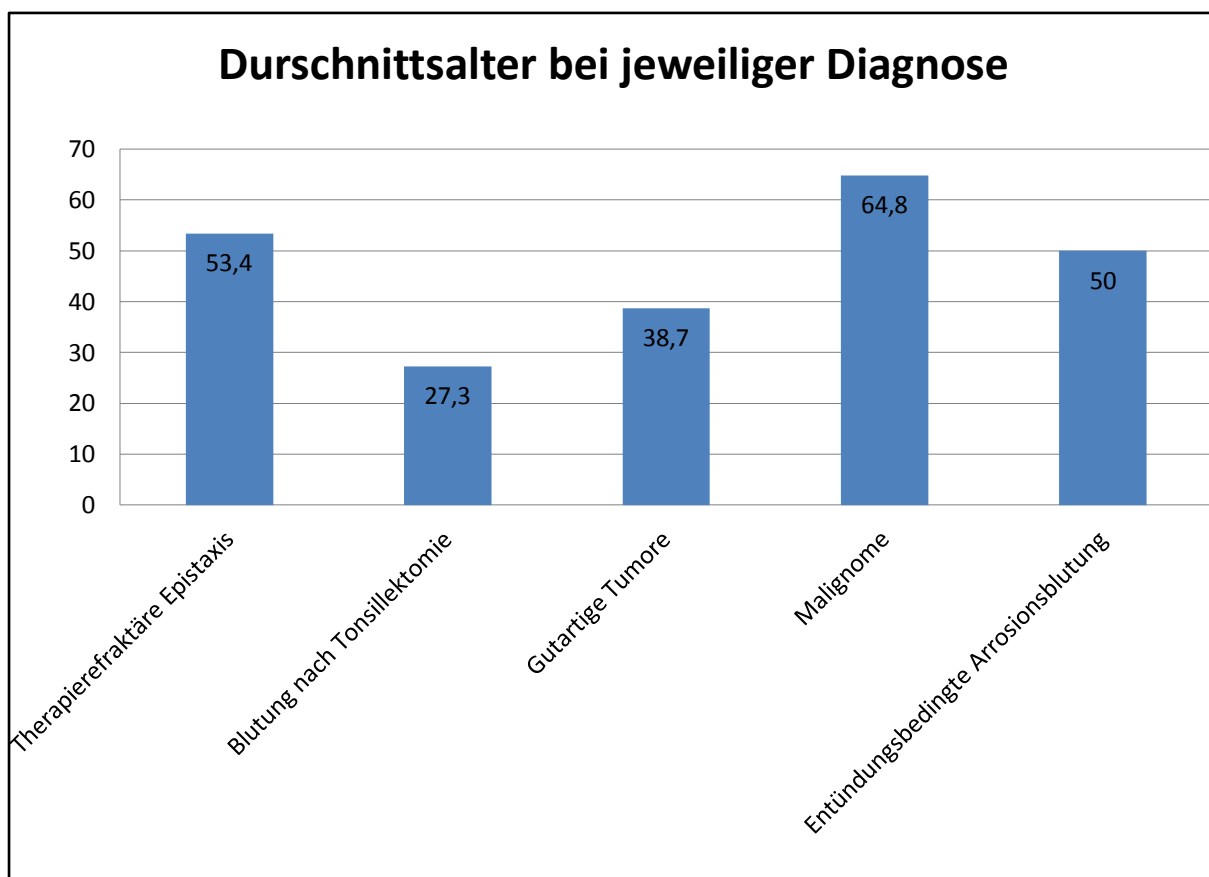


Abb. 7 Durchschnittsalter bei jeweiliger Diagnose

3.2.2 Diagnosenarten

3.2.2.1 Therapierefraktäre Epistaxis

3.2.2.1.1 Lokalisation

Insgesamt wurden neun Patienten mit einer unstillbaren Epistaxis an die interventionelle Neuroradiologie überwiesen. Bei acht Patienten war die Lokalisation posterior, bei einem Patient war die Lokalisation gemischt anterior und posterior. Bei keinem Patient handelte es sich um eine rein anteriore Epistaxis (Tab. 3).

	[n]= 9
Posteriore Epistaxis	8
Anteriore Epistaxis	0
Gemischt posterior/anterior	1

Tab. 3 Lokalisierung der Epistaxis

3.2.2.1.2 Vorherige Therapie

Bei acht Patienten erfolgte eine primäre Therapie mittels Koagulation und/oder Tamponade in Lokalanästhesie im Behandlungsstuhl oder operativer Blutstillung in Vollnarkose in der Hals-, Nasen-, Ohrenheilkunde. Ein Patient wurde, nach einem primären Blutstillungsversuch in einer externen Klinik, notfallmäßig an die interventionelle Radiologie des Klinikums rechts der Isar zur direkten Intervention überwiesen. In Lokalanästhesie erhielten zwei Patienten eine Tamponade, zwei wurden tamponiert und mittels Elektrokoagulation frustan versorgt und drei Patienten wurden nur elektrokoaguliert. Operative Blutstillungsversuche wurden bei zwei Patienten durchgeführt (Tab. 4).

	[n]= 9
Tamponade	2
Tamponade&Elektrokoagulation	2
Elektrokoagulation	3
Operative Versorgung in ITN	2

Tab. 4 Vorherige Therapieversuche

3.2.2.1.3 Embolisierte Gefäße

In sieben Fällen wurde die A. sphenopalatina embolisiert. Die A. maxillaris und A. palatina ascendens et descendens sinistra hingegen jeweils nur einmal (Abb. 8).

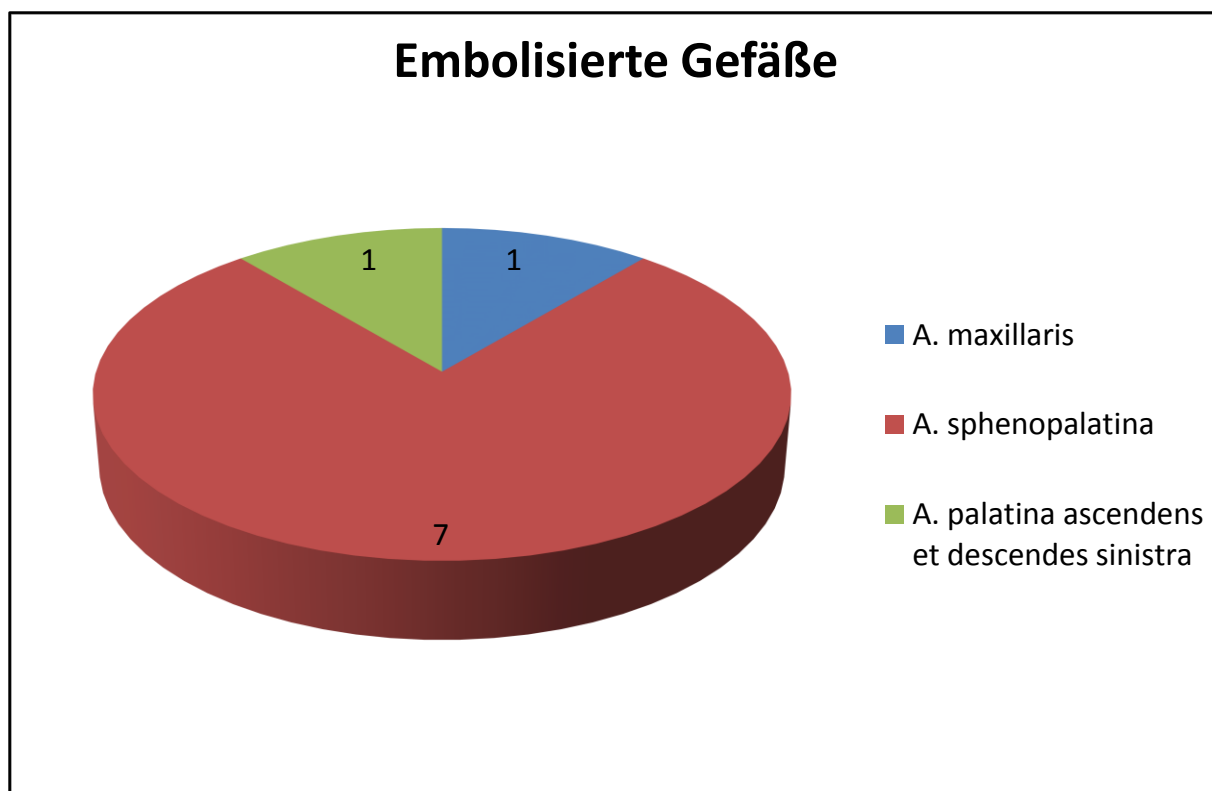


Abb. 8 Embolisierte Gefäße

3.2.2.1.4 Begleiterkrankungen

Drei der Patienten hatten einen Hypertonus, wovon zwei zusätzlich Antikoagulantien einnahmen. Bei einem der drei Patienten bestand zusätzlich Z.n. Herzinfarkt. Zwei Patienten hatten ein Morbus Osler. Vier Patienten wiesen keine Begleiterkrankungen auf (Tab. 5).

	[n]= 9
Hypertonus mit Antikoagulantien	3
Morbus Osler	2
Ohne Begleiterkrankung	4

Tab. 5 Begleiterkrankungen

3.2.2.2 Blutung bei Zustand nach Tonsillektomie

3.2.2.2.1 Therapie vor Embolisation

Insgesamt wurden drei Patienten mit einer Nachblutung nach Tonsillektomie embolisiert. Bei allen wurde primär versucht die Blutung zu stillen, was sich in allen drei Fällen als frustan erwies. Zwei Patienten wurden mittels Umstechungsnaht und

Elektrokoagulation in Intubationsnarkose behandelt, bei einem wurde die Elektrokoagulation frustan in Lokalanästhesie durchgeführt (Tab. 6).

	[n]= 3
Blutstillungsversuch mittels Umstechung/Elektrokoagulation in ITN	2
Blutstillungsversuch mittels Koagulation in Lokalanästhesie	1

Tab. 6 Therapie Versuche

3.2.2.2 Embolisierte Gefäße

Durch die interventionelle Neuroradiologie erfolgte jeweils einmal die Embolisation der A. palatina ascendens & A. facialis, ein Nebenast der A. facialis und die A. facialis rechts auf Höhe eines proximalen in Mundboden blutenden Astes (Tab. 7).

	[n]= 3
A.palatina ascendens&A.facialis	1
Äste aus der A.facialis	1
A. facialis auf Höhe eines proximalen in der Mundhöhle blutenden Astes	1

Tab. 7 Embolisierte Gefäße

3.2.2.3 Malignome

3.2.2.3.1 Malignom Entitäten

Insgesamt 27 Patienten wurden wegen blutenden Malignomen behandelt. Hiervon hatten 21 Patienten ein Plattenepithelkarzinom, drei ein Schilddrüsenkarzinom und drei Patienten sonstige Malignome wie ein Plasmozytom, malignes Melanom und ein CUP-Syndrom (Histologie: Plattenepithelkarzinom aber ohne Primarius) (Tab. 8).

	[n]=27
Plattenepithel-Ca	21
SD-Ca	3
weitere Malignome	3

Tab. 8 Malignom Entitäten

3.2.2.3.2 Lokalisation der Plattenepithelkarzinome

Lokalisiert waren die Plattenepithelkarzinome einmal im Oropharynx-Hypopharynx-Larynx, zweimal im Oro-Hypopharynx, 12 Mal im Oropharynx, dreimal im Hypopharynx und dreimal im Larynx (Tab. 9).

	[n]= 21
Oropharynx/Hypopharynx/Larynxkarzinom	1
Oro-/Hypopharynxkarzinom	2
Oropharynxkarzinom	12
Hypopharynxkarzinom	3
Larynxkarzinom	3

Tab. 9 Lokalisation der Plattenepithelkarzinome

Von den zwölf Oropharynxkarzinomen waren sechs im Bereich der Tonsillen, zwei im Bereich des Gaumens und vier im Mundboden bzw. Zungengrund (Tab. 10).

Oropharynxkarzinom	[n]= 12
Tonsillen	6
Gaumen	2
Mundboden/Zungengrund	4

Tab. 10 Lokalisation der Tumoren im Oropharynx

Im Hypopharynx lag ein Tumor im Bereich des Sinus piriformis und ein Tumor in der Postcricoidregion lokalisiert. Ein dritter Tumor war nicht genau lokalisierbar (Tab. 11).

Hypopharynxkarzinom	[n]=3
Sinus piriformis.	1
Postcricoidregion	1
nicht lokalisierbar	1

Tab. 11 Lokalisation der Hypopharynxkarzinome

3.2.2.3.3 Primarius versus Rezidiv

Bei 18 Patienten traten Arrosionsblutungen bei bereits therapierten Tumoren, mit aktuell bestehender Rezidivsituation auf. Hiervon waren drei Schilddrüsenkarzinome und fünfzehn Plattenepithelkarzinome.

Vier Patienten hatten Tumorblutungen bei Erstdiagnose eines Tumors ohne vorheriger Therapie. Hierbei handelte es sich um ein malignes Melanom der rechten Nasenhaupthöhle, ein CUP-Syndrom mit Lymphknotenmetastasen cervical linksseitig, ein Oro-/Hypopharynx tumor links (cT3, cN2c, cM0, G3) und ein Hypopharynxkarzinom (cT3, cN2c, cM0, G3).

Bei zwei Malignomen bestand keine Blutung, sondern es wurde versucht diese präoperativ zu embolisieren. Hierbei handelte es sich um ein Plasmozytom der linken Keilbeinhöhle und bei dem anderen Patienten um eine Metastase ausgehend von einem Nierenzellkarzinoms in der rechten Arteria carotis

Bei drei Patienten traten radiogen bedingte Blutungen auf- ohne den histologischen Nachweis eines Tumorrezidivs. Hierbei zeigten sich die Blutungen im Bereich von Narbengewebe im linken Zungengrund, im Bereich von Ulzerationen des Zungengrundes und des vorderen rechten Mundbodens mit Osteonekrose der Mandibula und im Bereich eines Ulcus der Tonsillen (Abb. 9).

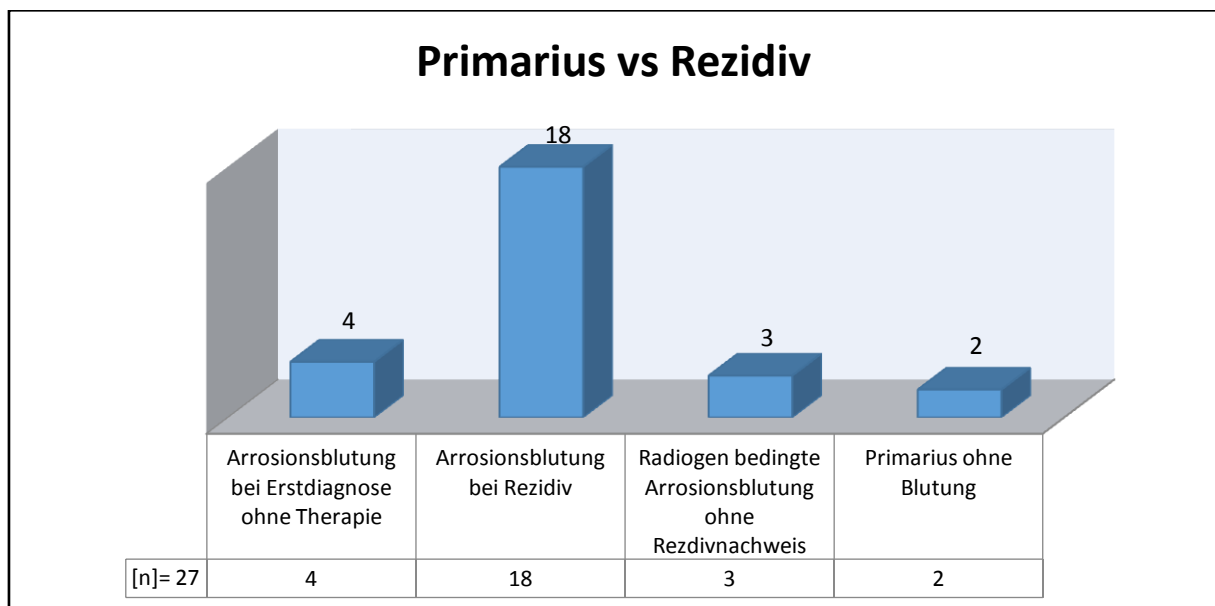


Abb. 9 Primarius vs. Rezidiv

3.2.2.3.4 Initiale Therapie des Primarius bei Arrosionsblutung im Verlauf mit/ohne Rezidiv

Die initiale Therapie war in dreizehn Fällen die primäre RCTx aufgrund der Größe des Primarius. Sieben wurden operativ saniert mit adjuvater RCTx und ein Patient wurde nur operativ versorgt (Abb. 10).

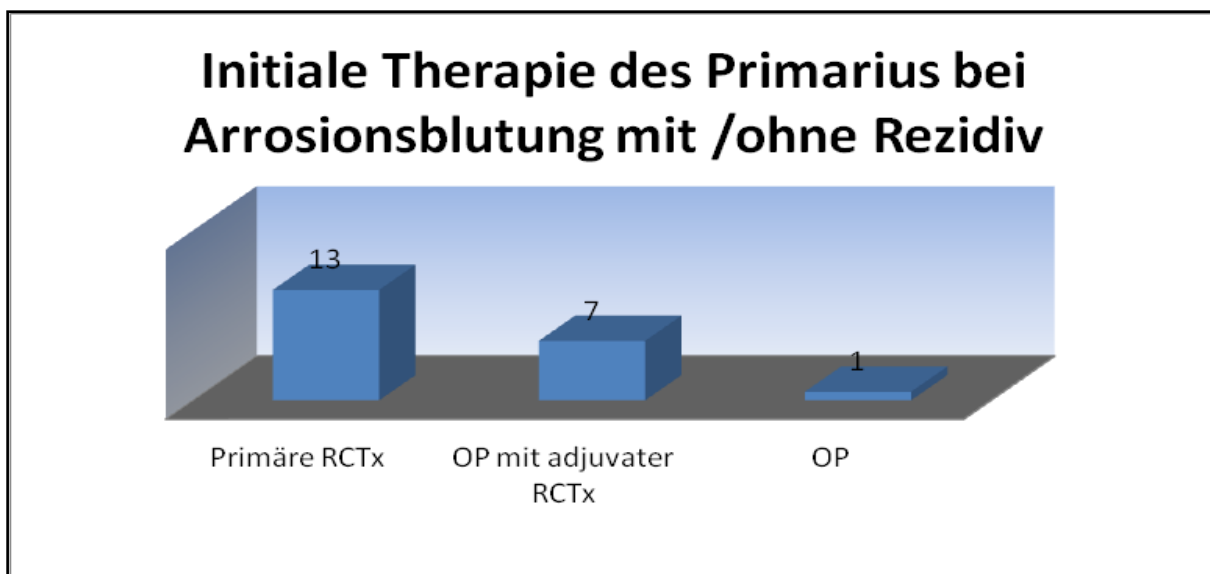


Abb. 10 Initiale Therapie des Primarius bei Arrosionsblutung mit/ohne Rezidiv

3.2.2.3.5 Dargestellte und ggf. embolisierte Gefäße der Tumoren.

Die tumorzuführenden Hauptarterien wurden bei insgesamt vier Patienten mit einem Stent versehen. So wurde die A. carotis interna bei drei Patienten gestentet und die A. carotis communis erhielt bei einem Patienten einen Stent. Zu einer Embolisation von Tumorgefäßen kam es insgesamt in 36 Fällen. Von den 36 embolisierten Gefäßen wurden in fünf Fällen Äste der A. subclavia embolisiert. Äste der A. carotis externa wurde insgesamt 31 Mal embolisiert. Zwei Mal wurden die Tumoren direkt punktiert (Tab. 12).

Stent / Embolisation	[n]=42
A. carotis interna (komplett)	3/0
A. carotis communis (komplett)	1/0
Ästes der A. subclavia	0/5
Äste der A. carotis externa	0/31
Direktpunktion Tumor	2

Tab. 12 Stent / Embolisation ausgehend von den Hauptästen

Unter den fünf Ästen der A.subclavia waren zweimal die A.thoracica interna und dreimal der Trunkus thyrocervikalis (Tab. 13).

A. subclavia (gesamt)	[n]=5
A.thoracica interna	2
Trunkus thyrocervikalis	3

Tab. 13 Äste der A. subclavia

Insgesamt wurden 31 Mal Äste der A.carotis externa embolisiert. Darunter war zwölfmal die A. thyreoidea inferior/superior und fünfmal die A. lingualis links/rechts, bei einem Oropharynx- und einem Hypopharynxkarzinom beteiligt.

Sechsmal die A. maxillaris links/rechts bei einem Oro/Hypopharynx Larynxkarzinom, Oropharynx- und Hypopharynxkarzinom embolisiert.

Nur einmal wurde die A. sphenopalatina, A. occipitalis links und zweimal die A. pharyngea ascendens bei einem Oropharynxkarzinom embolisiert.

Die A. facialis wurde insgesamt dreimal bei einem Oropharynx- und Hypopharynxkarzinom embolisiert (Tab. 14).

Lokalisierung des Tumors	A.carotis externa	[n]=31
Oropharynxkarzinom,Hypopharynxkarzinom	A. thyreoidea inferior/superior	12
Oropharynxkarzinom,Hypopharynxkarzinom	A. lingualis links/rechts	5
Oro/Hypo/Larynxkarzinom,Oropharynxkarzinom,Hypopharynxkarzinom	A. maxillaris links/rechts	6
Oropharynxkarzinom	A. carotis externa	3
Oropharynxkarzinom	A. sphenopalatina	1
Oropharynxkarzinom	A. occipitalis links	1
Oropharynxkarzinom	Aa. paryngea ascendens	2
Oropharynxkarzinom,Hypopharynxkarzinom	A. facialis	3

Tab. 14 Embolisation von Ästen der A. carotis externa mit Tumorlokalisierung

Schlüsselt man die Oropharynxkarzinome weiter auf, erfolgt bei der Lokalisation in der Tonsille die Blutversorgung und damit verbundene Embolisation aus der A. pharyngea ascendens, A. thyroidea superior, A. occipitalis und A. carotis interna & externa.

Im Bereich des Gaumens wurde die A. maxillaris embolisiert.

Im Bereich des Mundbodens und Zungengrundes wurden die A. lingualis und die A. facialis embolisiert (Tab. 15).

Oropharynxkarzinom Mundboden	Gefäßversorgung
Tonsillen	A.pharyngea ascendens, A.thyroidea superior, A.occipitalis, A.carotis interna & externa
Gaumen	A.maxillaris
Mundboden	A.lingualis, facialis
Zungengrund	A.lingualis, facialis

Tab. 15 Lokalisierung von Oropharynxkarzinomen und ihrer Gefäßversorgung

3.2.2.3.6 Langzeit Follow up der Patienten

Der postinterventionelle Follow-up wurde anhand der ambulanten Akten der Patienten(Tumornachsorge), anhand von SAP Daten und mit Hilfe der Daten des Tumorregisters durchgeführt. Der längste Follow-up betrug 60 Monate (Abb. 11).

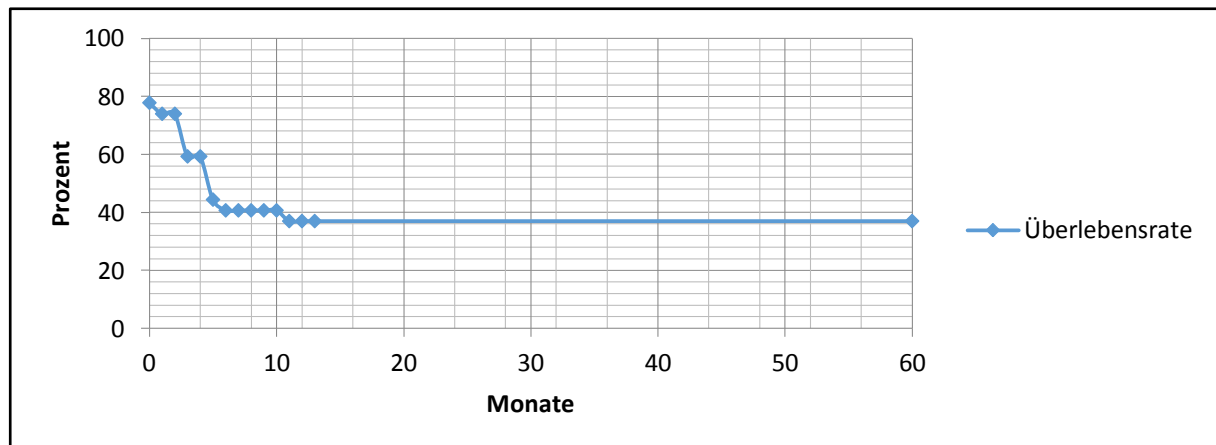


Abb. 11 5-Jahresüberlebensrate aller Tumorpatienten nach der Embolisation

3.2.2.4 Benigne Tumoren

Insgesamt wurden elf benigne Tumoren präoperativ embolisiert. Darunter waren drei Nasen- Rachen-Fibrome, vier Glomus Tumore, zwei Hämangiome, ein Papillom und ein Chondrom (Tab. 16).

	[n]=11
Nasen Rachen Fibrom	3
Glomus Tumor	4
Hämangiom	2
Papillom	1
Chondrom	1

Tab. 16 Benigne Tumoren

In unserem Fall kam es in keinem Fall zu einem Rezidiv. Wie auf Abbildung 12 und 13 zu sehen, konnte bei einem 15 jährigen Jungen ein juveniles Nasen Rachen Angiofibrom vollständig embolisiert und reseziert werden (Abb. 12,13).

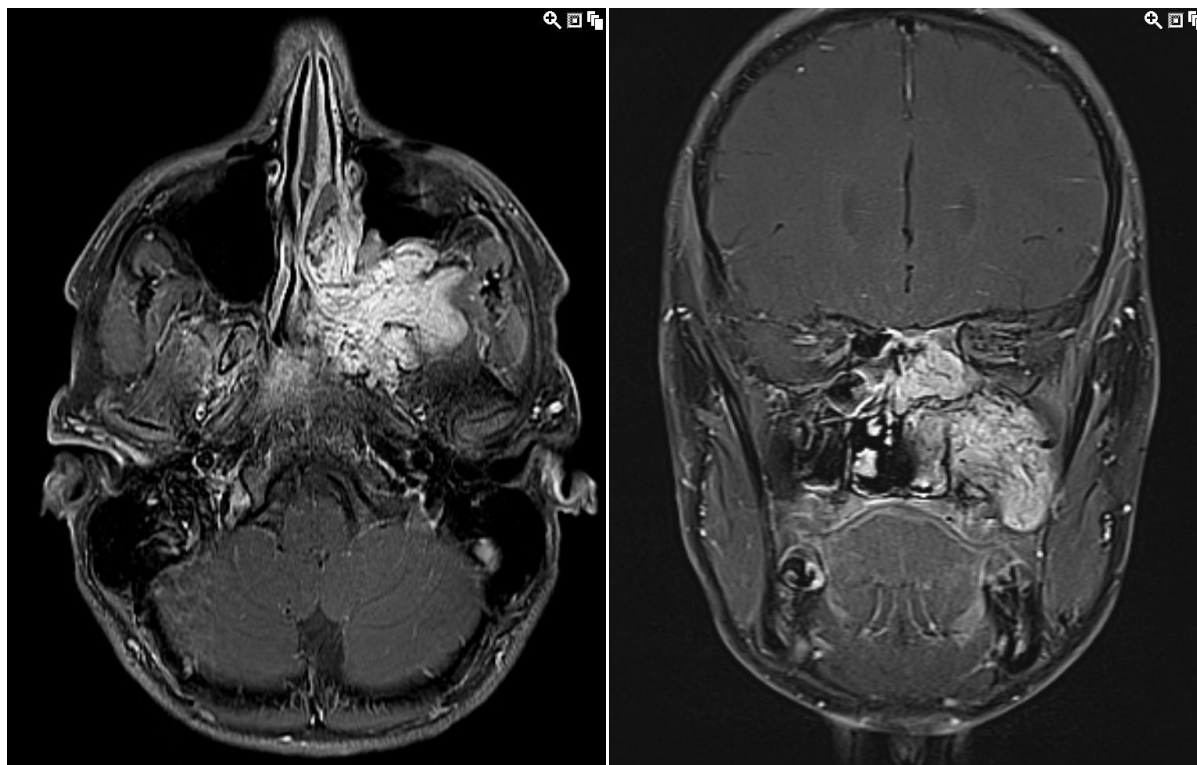


Abb. 12 Präoperatives MRT eines 15 Jahre alten Jungen mit einem juvenilen Nasen-Rachen-Angiofibrom: Die linke Abbildung zeigt die axiale Ansicht und die rechte Abbildung die koronare Ansicht

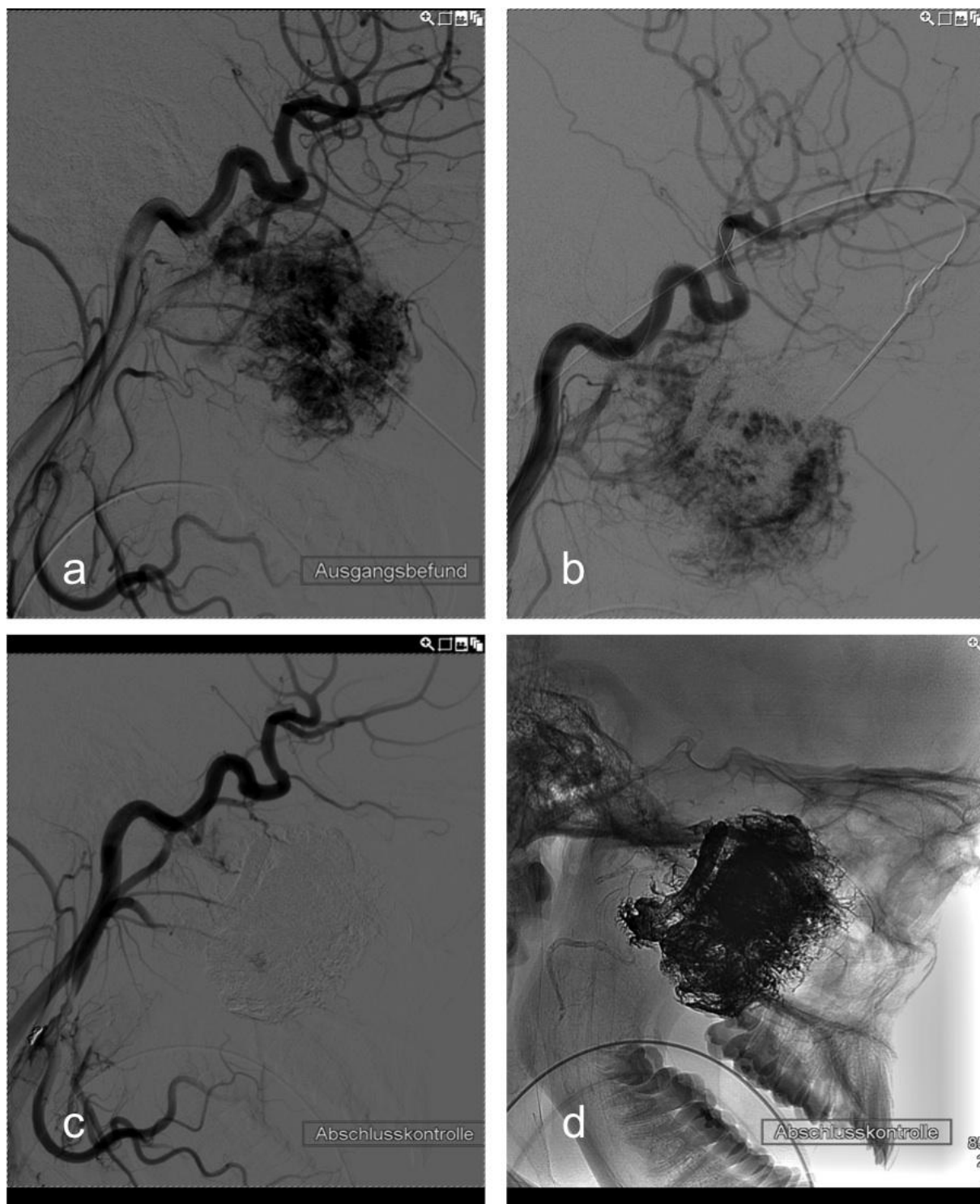


Abb. 13 Embolisation eines juvenilen Nasen-Rachen

Angiofibrom mittels direkte Punktion in der Seitenansicht: Abbildung a) zeigt die präinterventionelle Digitale Subtraktionsangiographie. b: Beispiel für die Nadelposition in der Seitenansicht.

c: Postinterventionellen Kontrolle mittels Digitale Subtraktionsangiographie. d: Postinterventionellen Digitale Subtraktionsangiographie ohne Bild Subtraktion

3.2.2.5 Entzündungsbedingte Arrosionsblutungen

Insgesamt gab es zwei Patienten mit entzündungsbedingten Arrosionsblutungen. Diese waren zum einen vernarbungsbedingt und zum anderen unklarer Genese. Bei einem Patienten handelte es sich um eine unklare Blutung aus dem Zungengrund. Auch nach Panendoskopie, bildgebender Diagnostik und dem Versuch der Embolisation konnte keine Blutungsquelle dargestellt werden. Bei dem anderen Patienten handelte es sich um eine junge Dame mit Zustand nach Suizidversuch mit Laugeningestion. Nach mehrmaligem Versuch der Bougierung mit dem dringenden Versuch des Erhalts des Kehlkopfes kam es zur Ausbildung einer Fistel, im Rahmen dessen es zu einer Andauung der Gefäßwand mit massiver Carotisblutung kam. Hierbei konnte durch einen Stent in Zusammenarbeit mit den Kollegen der Gefäßchirurgie die Blutung zum Stehen gebracht werden (Tab. 17).

	[n]= 2
Vernarbungsbedingt	1
Unklarer Genese	1

Tab. 17 Entzündungsbedingte Arrosionsblutungen

3.3 Geplante Embolisation versus notfallmäßige Intervention

3.3.1 Verteilung Notfall/geplante Embolisation

Aus dem Gesamtkollektiv von 52 Patienten, waren 16 Patienten (31%) geplante Embolisationen und 36 Patienten (69%) Notfall Embolisationen.

Zu den geplanten Embolisationen gehörten zehn gutartige Tumore, fünf Malignome und eine Arrosionsblutung.

Die 36 Notfall-Embolisationen wurden bei neun Epistaxisblutungen, drei Tonsillektomienachblutungen, einer gutartigen Tumorblutung, 22 Malignomblutungen und einer entzündungsbedingten Arrosionsblutung durchgeführt (Abb. 14).

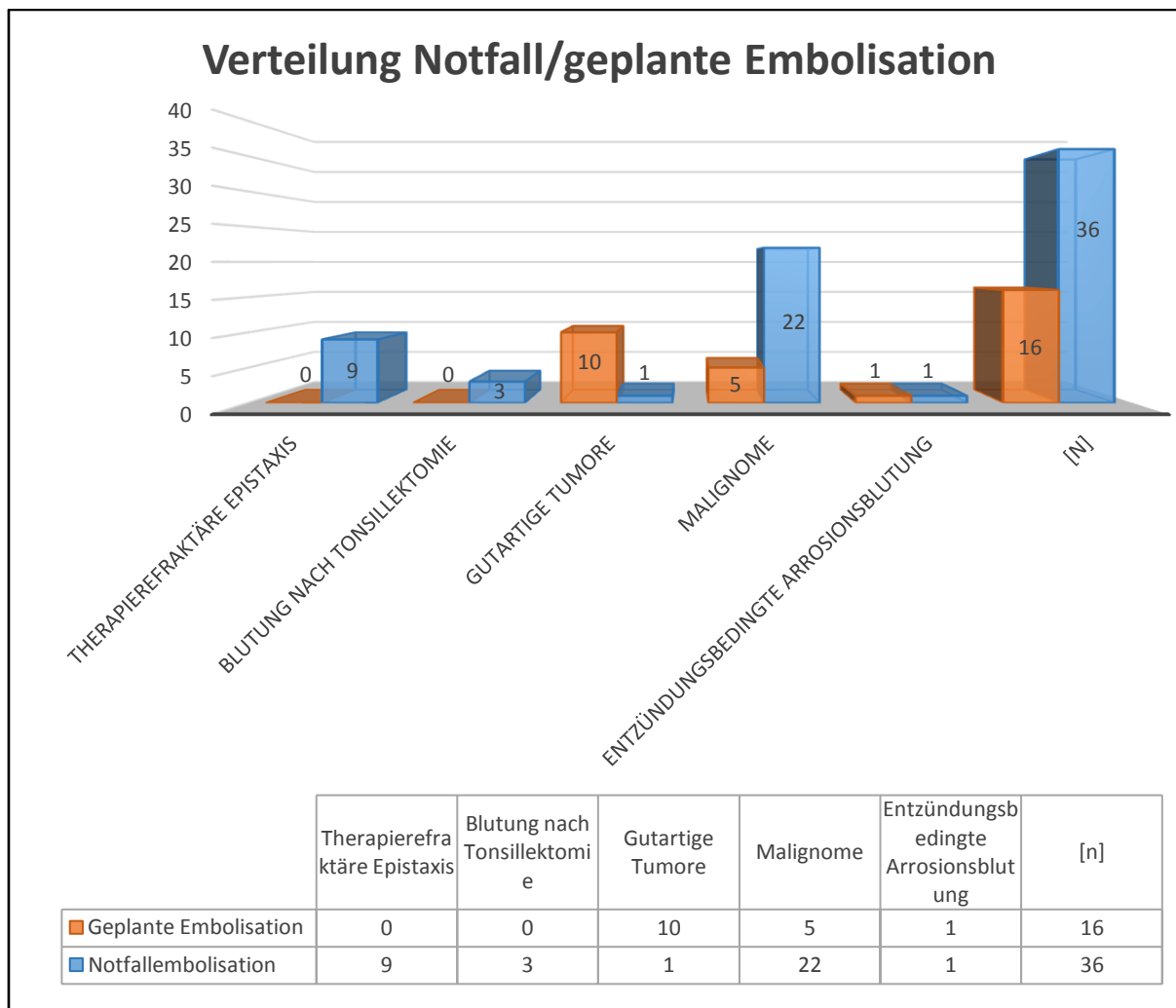


Abb. 14 Verteilung Notfall/geplante Embolisation

3.3.2 Anzahl Notfall/geplante Embolisationen bezogen auf die Erfolgsquote

Von insgesamt 36 Notfall-Embolisationen waren 31 erfolgreich und fünf erfolglos. Bei insgesamt sechzehn geplanten Embolisationen waren zwölf erfolgreich und vier erfolglos (Tab. 18).

Somit waren im gesamten 43 Embolisationen (83%) erfolgreich und neun (17%) erfolglos (Abb. 15).

	Intervention [n]= 52	Erfolgreich [n]= 43	Erfolglos [n]= 9
Notfall Embolisation	36	31	5
Geplante Embolisation	16	12	4

Tab. 18 Anzahl Notfall/geplante Embolisationen bezogen auf die Erfolgsquote

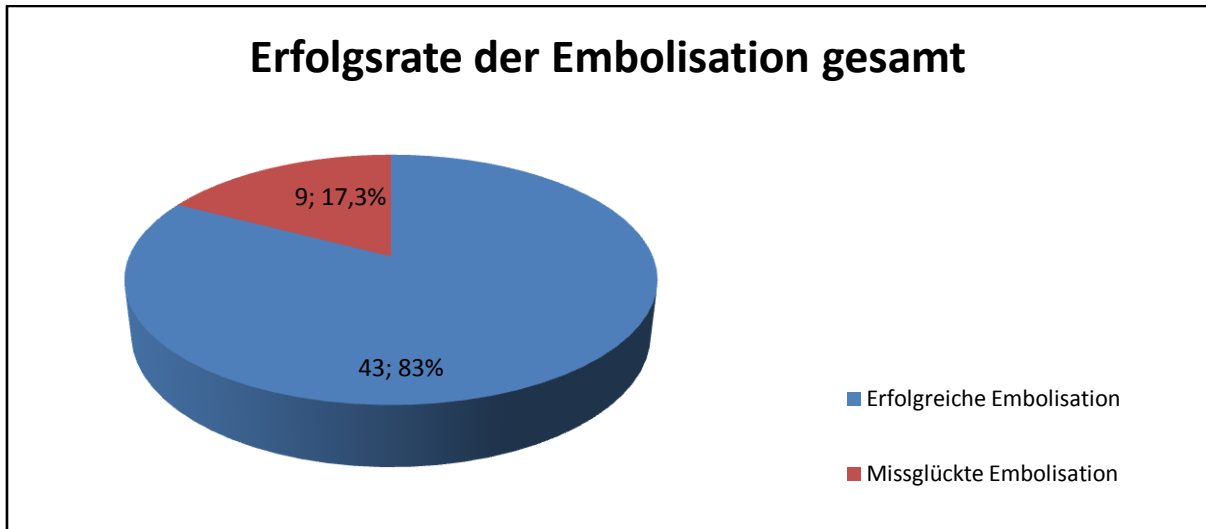


Abb. 15 Erfolgsrate der Embolisation gesamt

3.3.3 Erfolgsrate der Embolisation bezogen auf die jeweilige Indikation

Die interventionelle Versorgung der therapierefraktären Epistaxis und Tonsillennachblutung war in allen Fällen erfolgreich. Somit lag die Erfolgsrate bei 100%.

Bei Patienten mit benignen Tumoren war die Embolisation bei zehn Patienten erfolgreich (90,91%) und bei einem Patienten erfolglos (9,09%). Von 27 Malignomen waren 20 Embolisationen erfolgreich (74,07%) und sieben erfolglos (25,93%). Bei den arrosionsbedingten Blutungen war jeweils ein Eingriff erfolgreich (50%) und ein Eingriff erfolglos (50%) (Abb. 16).

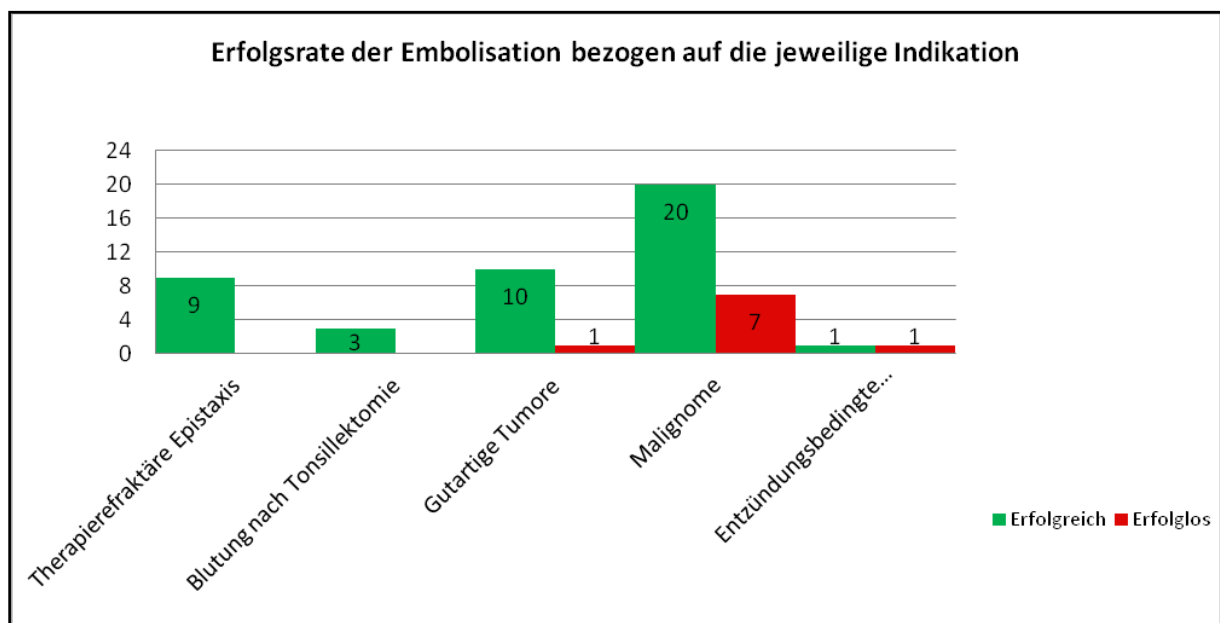


Abb. 16 Erfolgsrate der Embolisation bezogen auf die jeweilige Indikation

3.3.4 Ursachen für die Erfolglosigkeit

Ursache für die fehlgeschlagene Embolisation des gutartigen Tumors (Papillom des rechten Gaumenbogens) war die zu geringe Vaskularisation des Papilloms, wobei die Diagnose vor der Intervention nicht bekannt war. Damit war keine Positionierung eines Embolus möglich. Die vier erfolglosen Embolisationen der Malignome hatten unterschiedliche Ursachen. So wurde ein Hypopharynxkarzinom rein palliativ und unvollständig embolisiert mittels perkutaner Direktpunktion. Bei einem Patienten mit CUP-Syndrom und einem Patienten mit Zungengrundkarzinom konnten keine zuführenden Gefäße in das Tumorgebiet nachgewiesen werden. Bei der Angiographie eines Tonsillenkarzinoms konnte keine Blutungsquelle detektiert werden. Ein Plasmozytom der linken Keilbeinhöhle konnte nicht embolisiert werden, da auch keine zuführenden Gefäße nachweisbar waren. Die Embolisation eines Oropharynxkarzinoms missglückte, da keine stabile Embolisationsposition erreicht werden konnte. Bei einem Patienten mit entzündungsbedingter Arrosionsblutung mit pharyngealer Einblutung von unklarer Genese konnte keine aktive Blutung oder ein pathologisches Gefäß nachgewiesen werden. Siehe auch (Tab. 19).

Tumorart	Diagnose	Gründe für Erfolglosigkeit	Notfall-Embolisation	Geplante Embolisation
Gutartige Tumore	Papillom des rechten Gaumenbogen	Keine zuführende Gefäße nachweisbar		ja
Malignome	Hypopharynxkarzinom	Palliative & unvollständige Embolisation mittels perkutaner Direktpunktion	Ja	
	CUP-Syndrom cervical	Keine zuführende Gefäße nachweisbar	Ja	
	Zungengrund-Ca	Keine zuführende Gefäße nachweisbar	Ja	
	Tonsillenkarzinom	Keine Nachweis einer Blutungsquelle	Ja	
	Plasmozytom der linken Keilbeinhöhle	Keine zuführenden Gefäße nachweisbar		ja
	Tonsillenkarzinom	Keine zuführenden Gefäße nachweisbar	Ja	
Entzündungsbedingte Arrosionsblutung	Oropharynxkarzinom	Keine stabile Embolisations-position erreichbar	Ja	
	Pharyngeale Einblutung unklarer Genese	Keine Nachweis einer Blutungsquelle		ja

Tab. 19 Ursachen für die Erfolglosigkeit bezogen auf die jeweilige Diagnose

3.4 Hämoglobinwerte

Bei allen behandelten Patienten wurde zu unterschiedlichen Zeitpunkten der Therapie Blut zur Laboranalyse entnommen. Als Standard erfolgte dies präoperativ und postoperativ, und prä - Embolisation und post-Embolisation. Bei einem größeren Blutverlust wurden bis zur Stabilisierung der Blutwerte die Hämoglobinwerte im regelmäßigen Abständen kontrolliert. Durch den teilweise massiven Blutverlust erhielten insgesamt 23 Patienten Bluttransfusionen. Für die Studie waren hierbei die Hämoglobinwert von Interesse.

3.4.1 Hämoglobinwerte bei Therapierefraktärer Epistaxis

Von acht Patienten mit therapierefraktärer Epistaxis und initial lokaler bzw. operativer Therapie waren bei drei Patienten Transfusionen notwendig. Bei diesen Patienten

lagen die durchschnittlichen Hämoglobinwerte präoperativ bei 9,9 [mg/dl] ($\pm 1,25$) und postoperativ bei 9,5 [mg/dl] ($\pm 0,04$). Die Differenz ergab -0,4 [mg/dl]. Alle drei Patienten erhielten die Transfusionen intraoperativ. Dabei wurden acht Erythrozytenkonzentrationen und zwei fresh-frozen-plasma FFP verabreicht. Die restlichen fünf Patienten ohne zusätzlichen Transfusionen wiesen präoperativ Hämoglobinwerte von 13,4 [mg/dl] ($\pm 0,58$) und postoperativ von 12,8 [mg/dl] ($\pm 0,95$) auf. Die Differenz ergab -0,6 [mg/dl]. Bei einem Patienten erfolgte als primäre Therapie eine Embolisation durch die Neuroradiologie. Hierbei lag der Hämoglobinwert präembolisation bei 12,3 [mg/dl] und postembolisation bei 12,0 [mg/dl]. Die Differenz ergab -0,3 [mg/dl] (Tab. 20).

Epistaxis	Patienten [n]	Hb-Wert präoperativ	Hb-Wert postoperativ	Differenz	Transfusionen [n]		Hb-Wert vor Primärer Embolisation	Hb-Wert nach primärer Embolisation	Differenz
					Erythrozytenkonzentrationen	fresh frozen plasma FFP			
frustrane operative Versorgung vor Embolisation ohne Transfusion	5	13,4	12,8	-0,6					
frustrane operative Versorgung vor Embolisation mit Transfusion	3	9,9	9,5	-0,4	8	2			
primäre Embolisation	1						9,8	12,0	2,2
gesamt	[n]= 9				[n]=8	[n]=2			

Tab. 20 Hämoglobinwerte in [mg/dl] bei therapierefraktärer Epistaxis

3.4.2 Hämoglobinwert bei Blutung nach Tonsillektomie

Alle drei Patienten mit Blutung nach Tonsillektomie wurde primär in Vollnarkose oder Lokalanästhesie mittels frustraner Koagulation und / oder Umstechung versorgt. Bei zwei Patienten kam es zu einer Blutungsanämie mit der Notwendigkeit der intraoperativen Blutkonservengabe.

Die Hämoglobinwerte der zwei Patienten mit Transfusionen ergab präoperativ 11,8 [mg/dl] ($\pm 0,26$) und postoperativ bei 9,9 [mg/dl] ($\pm 0,05$). Die Differenz lag somit bei -1,9 [mg/dl]. Die Patienten erhielten dabei insgesamt drei EK's intraoperativ. Ein Patient ohne Transfusionstherapie hatte einen HB-Wert vor der Embolisation von

11,2 [mg/dl] und postembolisation von 10,1 [mg/dl] ($\pm 1,1$). Die Differenz ergab -1,1 [mg/dl] (Tab. 21).

Tonsillektomie	Patienten [n]	Hb-Wert präoperativ	Hb-Wert postoperativ	Differenz	Transfusionen [n]		
					Erythrozytenkonzentrate	fresh frozen plasma	FFP
frustrane operative Versorgung vor Embolisation ohne Transfusion	1	11,2	10,1	-1,1			
frustrane operative Versorgung vor Embolisation mit Transfusion	2	11,8	9,9	-1,9	3	0	
gesamt	[n]=3				[n]=3	[n]=0	

Tab. 21 Hämoglobinwerte in [mg/dl] bei Blutung nach Tonsillektomie

3.4.3 Hämoglobinwert bei Gutartigen Tumoren

Von insgesamt elf Patienten mit gutartigen Tumoren, wurde ein Patient mit einem Chondrom des Nasopharynx primär operativ versorgt. Der präoperative Hämoglobinwerte war hierzu 15,0 [mg/dl] und der postoperative Hämoglobinwert 12,2 [mmg/dl]. Die Differenz war bei - 2,8 [mg/dl].

Die Hämoglobinwerte präembolisation lagen bei 12,2 [mg/dl] und postembolisation bei 9,4 [mg/dl]. Die Differenz ergab -2,8 [mg/dl].

Die restlichen zehn Patienten erhielten als primäre Therapie eine Embolisation des Tumors durch die Neuroradiologie. Bei insgesamt zwei Patienten mussten allerdings bedingt durch den Hämoglobinabfall Transfusionen verabreicht werden. Die Hämoglobinwerte für diese Patienten waren präembolisation bei 13,0 [mg/dl] und postembolisation bei 12,1 [mg/dl]. Differenz -0,9 [mg/dl]. Präoperativ ergaben sich Werte von 11,4 [mg/dl] und postoperativ von 8,1 [mg/dl]. Differenz -3,3 [mg/dl].

Bei den Patienten handelte es sich um einen Patienten mit einem Glomus-Caroticum Tumor, dieser erhielt eine Konserve Eigenblut und einen Patienten mit Nasenrachenfibrom, welcher drei EK's erhielt. Beide Patienten erhielten die Transfusionen intraoperativ.

Bei den anderen acht Patienten ohne Transfusionen ergaben die Hämoglobinwerte präoperativ nach bereits erfolgter Embolisation 14,3 [mg/dl] ($\pm 0,84$) und postoperativ

13,4 [mg/dl] ($\pm 1,08$) und damit eine Differenz $-0,9$ [mg/dl]. Die Hämoglobinwerte vor primärer Embolisation lagen bei 13,4 [mg/dl] ($\pm 1,1$) und postembolisation bei 12,3 [mg/dl] ($\pm 1,93$). Die Differenz hierzu lag bei $-1,1$ [mg/dl] (Tab. 22).

Gutartige Tumore	Patientenanzahl	Hb-Wert präoperativ	Hb-Wert postoperativ [mg/dl]	Differenz	Transfusionen		Hb-Wert vor Embolisation nach OP	Hb-Wert nach Embolisation nach OP	Differenz
					Erythrozytenkonzentrate	Eigenbluttransfusion			
frustrane operative Versorgung vor Embolisation	1	15	12,2	-2,8			12,2	9,4	-2,8
Gutartige Tumore	Patientenanzahl	Hb-Wert präoperativ nach Embolisation	Hb-Wert postoperativ nach Embolisation	Differenz	Transfusionen		Hb-Wert vorprimärer Embolisation	Hb-Wert nachprimärer Embolisation	Differenz
					Erythrozytenkonzentrate	Eigenbluttransfusion			
primäre Embolisation ohne Transfusion	8	14,3	13,4	-0,9			13,4	12,3	-1,1
primäre Embolisation mit Transfusion	2	11,4	8,1	-3,3	3	1	13	12,1	-0,9
gesamt	[n]=11				[n]=3	[n]=1			

Tab. 22 Hämoglobinwerte in [mg/dl] bei gutartigen Tumoren

3.4.4 Hämoglobinwert bei Malignomen

Von insgesamt 27 Patienten mit Malignomen wurde bei fünfzehn Patienten eine primäre operative Blutstillung durchgeführt, bevor mittels Embolisation das Blutungsgeschehen gestoppt werden konnte. Hiervon musste bei drei Patienten keine Transfusionen verabreicht werden und bei zwölf Patienten waren Transfusionen erforderlich. Die Hämoglobinwerte für die drei Patienten ohne

Transfusion lagen bei 11,0 [mg/dl] ($\pm 1,53$) präoperativ und 10,1 [mg/dl] ($\pm 2,0$) postoperativ, bei einer Differenz von - 0,9 [mg/dl].

Die Hämoglobinwerte der zwölf Patienten mit Transfusionstherapie lagen bei 9,0 [mg/dl] ($\pm 2,55$) präoperativ und 9,2 [mg/dl] ($\pm 2,31$) postoperativ, die Differenz lag somit bei +0,2 [mg/dl] nach bereits erfolgten Transfusionen.

Bei den Transfusionen handelte es sich um 16 FFP's, welche intraoperativ verabreicht wurden und 74 EK's, wovon 50 EK's intraoperativ, 4EK's postoperativ und 20 EK's post & intraoperativ verabreicht wurden.

Malignome	Patientenzahl	Hb-Wert präoperativ	Hb-Wert postoperativ	Differenz	Hb-Wert vor primärer Embolisation	Hb-Wert nach primärer Embolisation	Differenz	Transfusionen	
								Erythrozytenkonzentrate	fresh frozen plasma FFP
frustrane operative Versorgung vor Embolisation ohne Transfusion	3	11,0	10,1	-0,9					
frustrane operative Versorgung vor Embolisation mit Transfusion	12	9,0	9,2	+0,2				74	16
primäre Embolisation ohne Transfusion	10				12,2	10,9	-1,3		
primäre Embolisation mit Transfusion	2				9,8	11,1	+1,3	12	0
gesamt	[n]=27							[n]=86	[n]=16

Tab. 23 Hämoglobinwerte in [mg/dl] bei Malignomen

Bei zwölf Patienten wurde eine primäre Embolisation vor Operation durchgeführt, wovon zehn Patienten keine Transfusionen benötigten und bei zwei Patienten insgesamt zwölf EK's intraembolisation verabreicht wurden. Die Hämoglobinwerte der zehn Patienten ohne Transfusion lagen präembolisation bei 12,2 [mg/dl] ($\pm 1,91$) und postembolisation bei 10,9 [mg/dl] ($\pm 2,03$). Die Differenz lag bei -1,3 [mg/dl]. Für die zwei Patienten mit Transfusionsnotwendigkeit ergaben sich Hämoglobinwerte

präembolisation von 9,8 [mg/dl] ($\pm 1,05$) und postembolisation von 11,1 [mg/dl] ($\pm 2,35$) bei einer Differenz von +1,3 [mg/dl] (Tab. 23).

3.4.5 Hämoglobinwert bei Entzündungsbedingte Arrosionsblutung

Von den zwei entzündungsbedingten Arrosionsblutungen wurde eine im Vorfeld mehrmals operativ versorgt. Hierbei handelte es sich um eine Patientin mit Z.n. suizidaler Laugenverätzung. Nach mehrmaligem Versuch der Bougierung des Pharynxschlauches mit dem Versuch des Erhaltes des Kehlkopfes kam es durch eine chronische Fistel zum Anstau der Gefäßwand. Im Rahmen des „carotid Blowouts“ erfolgte eine interdisziplinäre Zusammenarbeit der Kollegen der HNO, Gefäßchirurgie und interventionellen Radiologie. Trotz der Gabe von 20 EK's und 14 FFP's ergaben sich präoperative Hämoglobinwert von 9,1 [mg/dl] und postoperativ 6,5 [mg/dl]. Die Differenz lag bei -2,6 [mg/dl].

Der andere Patient wurde durch primäre Embolisation versorgt, mit einem Wert vor der Embolisation von 14,6 [mg/dl] und einem Postembolisationswert von 12,8 [mg/dl]. Die Differenz ergab -1,8 [mg/dl] (Tab. 24).

Entzündungsbedingte Arrosionsblutung	Patientenanzahl	Hb-Wert präoperativ	Hb-Wert postoperativ	Differenz	Hb-Wert vor primärer Embolisation	Hb-Wert nach primärer Embolisation	Differenz	Transfusionen	
								Erythrozytenkonzentrate	fresh frozen plasma FFP
frustrane operative Versorgung vor Embolisation mit Transfusion	1	9,1	6,5	-2,6				20	14
primäre Embolisation ohne Transfusion	1				14,6	12,8	-1,8		
Gesamt	[n]=2							[n]=20	[n]=14

Tab. 24 Hämoglobinwerte in [mg/dl] bei entzündungsbedingter Arrosionsblutung

3.5 Häufigkeit von Bluttransfusionen

Von insgesamt 52 Patienten benötigten 22 Patienten Bluttransfusionen. Als Transfusionen kamen Gefrierfrischplasma (*FFP = fresh frozen plasma*) mit insgesamt 32 Stück, Erythrozytenkonzentrate (EK) mit 120 Stück und eine Eigenbluttransfusion zum Einsatz.

Dabei war zu sehen, dass am häufigsten Patienten mit Malignomen, insgesamt vierzehn Patienten, Transfusionen brauchten. Sie erhielten eine Gesamtanzahl von 86 Erythrozytenkonzentrate und sechzehn Gefrierfrischplasma. Bei drei Patienten mit therapierefraktärer Epistaxis wurden acht Erythrozytenkonzentrate und zwei Gefrierfrischplasma gegeben. Zwei Patienten mit Blutung nach Tonsillektomie erhielten drei Erythrozytenkonzentrate, aber kein Gefrierfrischplasma. Von zwei Patienten mit gutartigen Tumoren erhielt der eine eine Erythrozytenkonzentrat, der andere eine Eigenbluttransfusion. Bei einer Patientin mit entzündungsbedingten Arrosionsblutung wurden 20 Erythrozytenkonzentrate und 14 Gefrierfrischplasma verabreicht (Tab. 25).

	Patienten	EK	FFP	Eigenblut
Therapierefraktäre Epistaxis	3	8	2	0
Blutung nach Tonsillektomie	2	3	0	0
Gutartige Tumore	2	3	0	1
Malignome	14	86	16	0
Entzündungsbedingte Arrosionsblutung	1	20	14	0
Gesamtzahl	[n]= 22	[n]= 120	[n]= 32	[n]= 1

Tab. 25 Verteilung der Häufigkeit von Bluttransfusionen bei jeweiliger Diagnose

3.6 Embolisationsverfahren

3.6.1 Direktpunktion versus selektiver Gefäßdarstellung mit Embolisation

Bei 52 Embolisierungen wurde insgesamt 44 Mal (85%) selektiv embolisiert und acht Mal mittels Direktpunktion versorgt (15%) (Abb. 17).

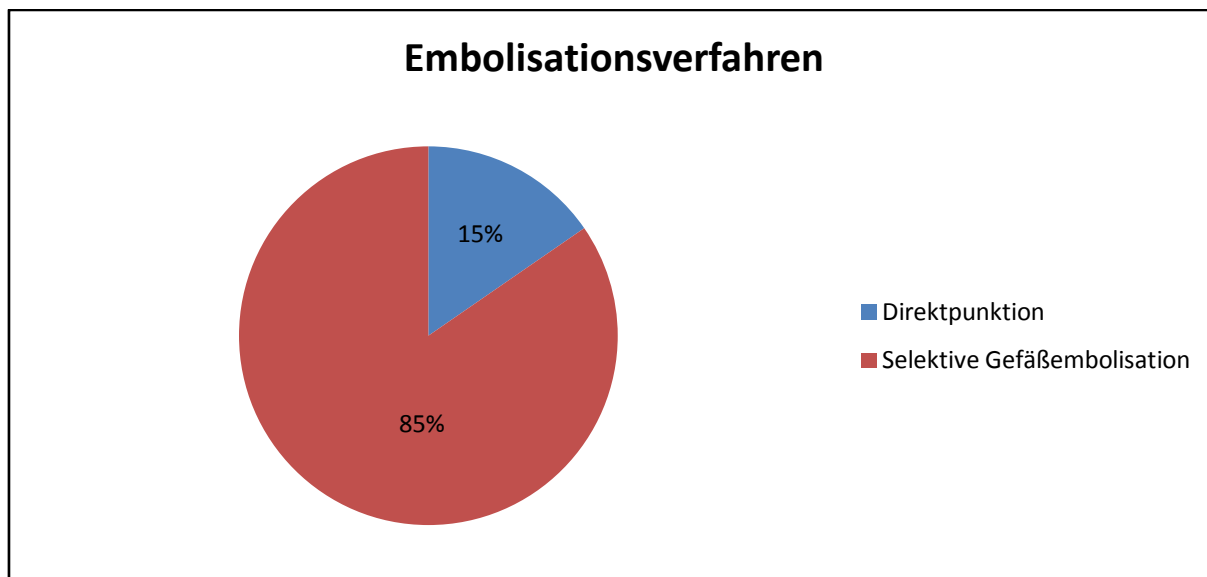


Abb. 17 Direktpunktion versus selektiver Gefäßdarstellung mit Embolisation

3.6.2 Verteilung der Indikationen bei Direktpunktion vs. selektiver Embolisation

Am häufigsten wurden gutartige Tumore (insgesamt sechs Mal) direkt punktiert. Die anderen zwei Direktpunktionen wurden bei Malignomen durchgeführt. Eine selektive Embolisation erfolgte neun Mal bei therapierefraktärer Epistaxis, drei Blutungen nach Tonsillektomien, fünf gutartigen Tumoren, 25 Malignomen und zwei entzündungsbedingten Arrosionsblutungen (Tab. 26).

	direkt	selektiv
Therapierefraktäre Epistaxis	0	9
Blutung nach Tonsillektomie	0	3
Gutartige Tumore	6	5
Malignome	2	25
Entzündungsbedingte Arrosionsblutung	0	2
	[n]=8	[n]=44

Tab. 26 Verteilung der Indikationen für Direktpunktion vs. selektiver Embolisation

3.6.3 Embolisationsmaterialien

Bei den insgesamt 52 Patienten wurden 51 Embolisationsmaterialien verwendet. Am häufigsten kamen mit 19 Mal sogenannte Platinmikrospiralen (bare metal coils) zum Einsatz, gefolgt vom flüssigen Embolisationsmaterial namens Glubran & Lipiodol im Mischungsverhältnis 3:1 welches zwölf Mal verwendet wurden. Des Weiteren wurden zweimal Fasercoils und dreimal Polyvinylalkohol zur Embolisation genutzt, für die Gewährleistung der Durchgängigkeit und für das Abdichten von Arterien Seitenästen kamen gecoverte Stents als sogenannte Fluency Stents zum Einsatz. Aber auch Kombinationen aus mehreren Materialien wurden verwendet. So wurden vier Mal Gefäße durch die Kombination aus Glubran & Lipiodol und Platinmikrospiralen embolisiert, zweimal durch die Kombination aus Polyvinylalkohol und Platinmikrospiralen und einmal durch einen gecoverten Stent und Glubran & Lipiodol (Tab. 27).

Glubran:Lipiodol	12
Platinmikrospiralen/bear metall coils	19
Fasercoils	2
Polyvinylalkohol	3
Fluency Stents/Gecoverter Stents	7
Kombination Glubran:Lipiodol / Platinmikrospiralen	4
Kombination Polyvinylalkohol / Platinmikrospiralen	2
Gecoverte Stents/Glubran:Lipiodol	1
Kombination Fluency Stents/Platinmikrospiralen	1
	gesamt [n]=51

Tab. 27 Embolisationsmaterialien

4 Diskussion

Die perkutane oder intraarterielle Embolisation erfolgt durch die interventionelle Radiologie. Viele Fachbereiche der Medizin greifen mittlerweile bei bestimmten Indikationsstellungen darauf zurück, so auch die Kopf-, Hals-, Chirurgie. Hierbei erfolgt die Einbringung bestimmter Embolisations-Materialien in die zuführenden Gefäße der Zielstruktur über einen Katheter. Diese meist angiographisch kontrollierte Prozedur erfolgt gewöhnlich in Vollnarkose über die Leistengefäße.

In der folgenden Doktorarbeit wurde anhand einer retrospektiven Studie der Jahre 2007 bis einschließlich Mai 2012 von Patienten der Hals-Nasen-Ohrenheilkunde des Klinikums rechts der Isar, die einer Intervention zugeführt werden mussten, die Häufigkeit, das Indikationsspektrum, die Erfolgsaussichten und das Outcome analysiert.

Die Embolisation mittels interventioneller Radiologie beschränkt sich auf ein bestimmtes Spektrum an Indikationen. Hierbei muss die Kosten-Nutzen-Frage bei jedem Patienten erneut genau evaluiert werden.

In unserem Fall konnten 52 Patienten in 5 1/2 Jahren gefunden werden, die der interventionellen Radiologie zur präoperativen, postoperativen oder definitiven Embolisation vorgestellt wurden.

Laut Broomfield et al. können die Indikationen im Kopf-Hals-Bereich in drei Kategorien unterteilt werden. Zum einen das Management von akuten Blutungen (zum Beispiel Epistaxis oder carotideale Blutungen). Als „Carotid blowout“ wird eine Blutung aus der Arteria carotis oder einer ihrer Äste definiert. Hierbei handelt es sich um eine der gefürchtetsten Komplikationen eines fortgeschrittenen Kopf-Hals-Malignoms.

Des Weiteren handelt es sich um das Management von vaskulären Läsionen (zum Beispiel Tumore oder arteriovenöse Malformationen). Als Tumore werden vor allem Hämangiome, juvenile Nasenrachenfibrome und Paragangliome genannt. Zu den arteriovenösen Malformationen zählen kongenitale sowie traumatische Läsionen. Als dritte Indikation die venöse Hormonbestimmung bei primärem Hyperparathyroidismus [Broomfield 2009], welche jedoch in dieser Arbeit nicht berücksichtigt wurde und von der HNO auch nicht durchgeführt wird.

Durchschnittlich stellten sich 669 ($\pm 24,89$) Patienten jährlich mit Epistaxis, in der Hals-, Nasen-, Ohrenheilkunde des Klinikums rechts der Isar vor. Davon benötigen durchschnittlich 31 Patienten eine operative Versorgung in Vollnarkose. Die

Gesamtzahl von neun Fällen bei denen eine interventionellen Versorgung in 5 ½ Jahren nötig war, ist hierzu sehr niedrig.

Der konservativen Stufentherapie der Epistaxis, beginnend mit der manuellen Kompression, gefolgt von der Koagulation oder verschiedenen Formen der vorderen oder hinteren Nasentamponade (z.B. Ballontamponade) je nach Lokalisation, folgt die operative Versorgung oder Ligatur der Gefäße. Durch die weit verbreitete Nutzung von Endoskopen, ist die offene Technik nur noch speziellen Fällen vorbehalten. Die Indikation zur interventionellen Therapie ist aufgrund der gravierenderen Risiken nur sehr streng zu stellen. Cullen et al fand heraus, dass die operative Gefäßligation effektiver war als die Embolisation, jedoch mit einem höheren Risiko an harmlosen Komplikationen behaftet ist. Die gravierenden Komplikationen traten eher bei der Embolisation auf [Cullen 1998].

Die in der Literatur beschriebenen Komplikationen wie Schlaganfall, Facialisparesse, Erblindung, Nephropathie oder auch Hämatome traten in keinem unserer neun Fälle auf [Cooke 2008].

Die direkte Erfolgsrate lag in unserem Fall bei 100% im Vergleich zu 80 – 90 % in der Literatur [Moreau 1998]. Jedoch ist eine Zahl von neun zu gering um statistisch signifikante Aussagen treffen zu können. In Bezug auf die langfristige Erfolgsrate ist ein Patient auszuschließen. Hierbei handelte es sich um einen Morbus Osler. Der Patient stellt sich weiterhin in unregelmäßigen Abständen mit wiederkehrender Epistaxis vor und wird verschiedenen Therapien unterzogen. Zu einer Embolisation kam es bei dem Patienten jedoch nur einmal in diesem Zeitraum. Es bestätigt sich somit wie auch in der Literatur beschrieben, dass die selektive Embolisation mit Partikeln oder Coils mit steigender Tendenz bei therapierefraktärer Epistaxis als Therapieoption genutzt wird und wie auch in unserem Fall sicher und effektiv ist [Elden 1994, Moreau 1998, Siniluoto 1993].

Als weiteres Beispiel für eine akute Blutung filterten wir drei Fälle mit akuter Nachblutung nach Tonsillektomie raus.

Die durchschnittliche Gesamtanzahl an Patienten pro Jahr, die sich mit einer Nachblutung nach Tonsillektomie (meist von extern) in der Klinik vorstellten betrug 79 ($\pm 19,53$) Patienten, hiervon wurden durchschnittlich 32 Patienten operativ in Intubationsnarkose versorgt. Im Vergleich dazu ist eine Gesamtzahl von drei Patienten, die interventionell in 5 1/2 Jahren versorgt worden waren, sehr gering.

Passend hierzu gibt es nur vereinzelt Hinweise von Fällen in der Literatur [Levy 2001].

Hierbei wurden bei Pubmed die Suchbegriffe „embolisation, tonsillectomy und interventional radiology gesucht.

Als „carotid blowout“ werden vor allem Tumorblutungen bezeichnet, die aus der Arteria carotis communis oder einem der abgehenden Ästen bluten. Hierbei wird bei Broomfield et al nicht unterschieden zwischen Primarius oder Rezidiv noch zwischen primärer OP versus Radio(Chemo)Therapie als initial Therapie des Malignoms [Broomfield 2009].

Die Indikation zur Intervention wurde in unserem Fall bei 27 Patienten also 55 % aller Patienten aufgrund eines Malignoms gestellt. Hiervon handelte es sich in 25 Fällen um Arrosionsblutungen und in zwei Fällen um maligne Tumore ohne Anhalt für eine Blutung mit dem Versuch der präoperativen Embolisation. In beiden Fällen war diese erfolglos, da keine größeren zuführenden Gefäße auffindbar waren.

Bei den Malignomen handelte es sich, passend zur Gesamtverteilung im Kopf-Hals Bereich, in den häufigsten Fällen (n=21) um ein Plattenepithelcarcinom, in drei Fällen um Schilddrüsen-Carcinome und drei sonstige Malignome (CUP Syndrom, Plasmazytom, Melanom).

In 21 Fällen traten die Arrosionsblutungen erst im Verlauf, nach bereits erfolgter Therapie auf. Davon wurde bei 18 Patienten ein Rezidiv festgestellt, bei drei Patienten stellten sich radiogen bedingte Arrosionsblutungen ohne histologischen Rezidivnachweis heraus und insgesamt vier Patienten hatten Arrosionsblutungen bei Erstdiagnose eines Malignoms.

Ein interessanter Aspekt bei der Auswertung der Patienten war, dass von den 21 behandelten Rezidivpatienten, dreizehn Patienten aufgrund der Größe und somit Inoperabilität des Primarius bereits bei Erstdiagnose eine Radiochemotherapie (RCTx) erhielten. Sieben Patienten erhielten eine Operation mit darauf folgender adjuvater RCTx und ein Patient wurde nur operativ ohne RCTx versorgt.

Vergleichsweise zu unserem Fall ist in der Literatur eine Studie von Greven et al zu finden. Hierbei wurden in einen Zeitraum von 4,5 Jahren zehn Patienten erfasst, welche an einem Oropharynxcarzinom litten. Vier Patienten erhielten eine primäre (RCTx), vier wurden operativ versorgt mit anschließender adjuvater (RCTx), ein Patient wurde primär operiert auf der rechten Oropharynxseite und erhielt vier Jahre

später eine primäre (RCTx) auf der linken Seite bei Zweittumor und ein Patient wurde primär operiert und erhielt eine Radiotherapie (RT) in Kombination mit einer Hyperthermie. Hierbei stellte sich heraus, dass im Durchschnitt von 3-46 Monate post Radio(chemo)therapie, alle Patienten eine akute arterielle Blutung aufwiesen, ohne Nachweis eines Rezidiv zum Zeitpunkt der Blutung [Greve 2010].

Der Langzeit Follow- up der Patienten mit malignen Tumoren in unserer Studie betrug 0 bis 60 Monate.

Ein weiterer interessanter Aspekt der Auswertungen waren Patienten, welche aufgrund eines gutartigen Tumors embolisiert wurden.

Hierbei handelte es sich um insgesamt elf Patienten, vier Glomus Tumore, drei Nasen-Rachen Fibrome, zwei Hämangiome, ein Papillom und ein Chondrom, wovon zehn präoperativ und einer postoperativ embolisiert wurden. Bei dem Patienten, welcher postoperativ embolisiert wurde, handelte es sich um ein Chondrom des Nasopharynx, bei welchem es nach Exzision zu einer starken Blutung kam.

Hierbei ist zu sehen, dass die präoperative Embolisation von benignen Tumoren im Kopf-Hals Bereich sowohl im Klinikum rechts der Isar als auch an anderen Kliniken an Bedeutung zugenommen hat. Dies hat damit zu tun, dass es aufgrund der ausgeprägten Vaskularisierung im Kopf-Hals-Bereich in der Vergangenheit während der Operationen teilweise zu massiven und lebensgefährlichen Blutverlusten gekommen ist, welche meist durch Transfusionen ausgeglichen werden mussten. Durch die präoperative Embolisation eines juvenilen Angiofibroms beispielsweise wird der Tumor devaskularisiert, der Blutverlust während der Operation reduziert und ein endoskopisches Entfernen erleichtert. Es ist somit eine gängige Methode zur Behandlung von juvenilen Angiofibromen bzw. anderen Tumoren [Siniluoto 1993, Tikkakoski 1997].

Von den elf Patienten mit gutartigen Tumoren in unserer Studie missglückte nur bei einem Patienten die Embolisation. Grund für die Erfolglosigkeit war ein zu gering vaskularisierter Tumor, der sich im Nachhinein histologisch als Papillom rausstellte.

Die durchschnittlichen Hämoglobinwerte Prä- und Post-Operation wurden nur von acht der insgesamt zehn präembolisierten Patienten zusammengefasst, da zwei Patienten intraoperativ Transfusionen erhielten. Ein Patient erhielt 2 Erythrozytenkonzentrate, der andere erhielt eine Eigenbluttransfusion.

Der durchschnittliche HB-Wert der acht Patienten lag präoperativ bei 14,3 [mg/dl] ($\pm 0,84$) und postoperativ bei 13,4 [mg/dl] ($\pm 1,08$), womit sich ein Hämoglobinabfall von durchschnittlich -0,9 [mg/dl] herausstellte. Vergleicht man unsere Blutwerte mit denen der Literatur, so sieht man ähnliche positive Ergebnisse.

So berichtet Pletcher et al, in seiner Studie über eine Gruppe von sieben Patienten mit einem Angiofibrom, welche präoperativ embolisiert wurden, im Vergleich zu einer Gruppe von sechzehn Personen mit einem Angiofibrom, welche ohne vorheriger Embolisation operiert wurden. Das Ergebnis zeigt, dass der durchschnittliche intraoperative Blutverlust durch die primäre Embolisation um die Hälfte reduziert werden konnte [Pletcher 1975].

Siniluoto TM et al berichtet über eine Verringerung des intraoperativen Blutverlustes bei embolisierten Patienten im Vergleich zu nicht embolisierten Patienten von 1 Liter und die Reduzierung der durchschnittlichen Transfusionsgabe auf 4,4 Stück [Siniluoto 1993].

Die Studie von Tang I P et al, bei der dreizehn Patienten eine präoperative Embolisation des Angiofibroms erhielten, zeigt einen durchschnittlichen Blutverlust von 1,5 Liter, wobei zwei Patienten eine transnasale Resektion erhielten, wodurch der Blutverlust auf 500 ml reduziert wurde. Die durchschnittliche Gabe von Transfusionen lag bei 4 Stück, wobei die niedrigste Gabe zwei und die höchste sieben war [Tang 2009].

Tikkakoski T. et al spricht von einer Reduzierung der Blutverluste von 1,510 ml auf 510 ml und einer Reduzierung der Transfusionsgabe [Tikkakoski 1997].

Ähnliche Ergebnisse kamen auch bei Studien mit primärer Embolisation von Paragangliomen oder vaskuläre Missbildungen heraus [Persky 1984, Valavanis 1986].

Vergleicht man nun unsere Ergebnisse mit denen der anderen Studien, so zeigt sich, dass die primäre Embolisation von gutartigen Tumoren vor Operationen nach Abwägung des Kosten-Nutzenfaktors eine gute Methode ist, um intraoperative Blutungskomplikationen zu reduzieren und einen guten Resektionsstatus zu erzielen, welcher postoperativ mittels bildgebender Diagnostik überprüft wird.

Bei der Auswertung der Daten stellten sich auch zwei Patienten heraus, welche nicht den klassischen Embolisationsindikationen entsprachen.

Hierzu zählte eine in der HNO des Hauses bekannte Patientin mit Z.n. Laugenverätzung des Ösophagus und Magens 2003. Der Grund für die Überweisung

an die interventionelle Neuroradiologie war eine durch normale Therapie unstillbare Blutung aus dem vernarbten nasopharyngealen Raum. Die Therapie erfolgte in drei Sitzungen bei der die linken ACI und ACE und kleinere Abgänge durch Platin-Mikrospiralen sowie Einbringen von Occluder-Systemen embolisiert wurden.

Bei dem anderen Patienten handelt es sich um Arrosionsblutung mit unklarer Genese.

Diese konnte trotz Hypopharyngoskopie, obere Ösophagoskopie, Mikrolaryngoskopie, Halsexploration und dem Versuch der Embolisation nicht lokalisiert werden. Als abschließende Diagnose wurde eine spontane Hämatombildung dafür verantwortlich gemacht.

Nach Recherchen in PubMed konnten hierzu allerdings keine ähnlichen Fälle gefunden werden.

5 Zusammenfassung

Ziel dieser Arbeit war es, das Spektrum an Indikationen zu evaluieren, die sich mittels interventioneller Radiologie behandeln lassen. Die Indikationen der Hals-Nasen-Ohrenheilkunde des Klinikums rechts der Isar waren die präoperative Embolisation von benignen und malignen Tumoren sowie akute Blutungen von Tumoren, Epistaxis, nach Tonsillektomie und sonstigen Arrosionsblutungen.

So gehört z.B. die präoperative Embolisation von gutartigen Tumoren seit Jahren zur Standardbehandlung in der Hals-Nasen-Ohrenabteilung des Klinikums rechts der Isar. In der Literatur wird hierbei von einer Reduktion des intraoperativen Blutverlustes um die Hälfte berichtet [Pletcher 1975, Siniluoto 1993, Tang 2009]. Da es allerdings im Klinikum rechts der Isar keine Vergleichsgruppe gibt, bei der keine präoperative Embolisation erfolgte, kann bezüglich der Reduktion des Blutverlustes durch vorherige Embolisation nur mit der Literatur verglichen werden. Arrosionsblutungen bei Tonsillektomie, Epistaxis oder sonstige Arrosionsblutungen wurden bis auf zwei Fälle nur nach zuvor anderweitigen Therapien und unter Berücksichtigung des Risikos/ Nutzen Faktor embolisiert. Bei den primär embolisierten Patienten handelte es sich um einen Patienten mit rezidivierender Epistaxis mit zuvor erfolgter konventioneller Therapie in einer externen Klinik und um einen Patienten mit einer pharyngealen Einblutung unklarer Genese.

Bei den Patienten mit Malignomen hingegen war das Verhältnis zwischen Prä- und postoperativer Embolisation relativ ausgeglichen.

Somit kann man zusammenfassend sagen, dass die interventionelle Embolisation in ausgewählten Fällen eine gute Alternative für Blutungen im Kopf-Hals-Bereich darstellt.

6 Literaturverzeichnis

1. Altemus, L.R., Bidwell, R.L., Knowles, J.E., Lovely, D.K. Preoperative transfemoral catheter embolization of head and neck tumors. *The Journal of the Maine Medical Association* 70 (1979) 357-360
2. Batsakis, J.G. "Tumours of the Head and Neck: Clinically and Pathological Considerations 2nd ed." Williams & Wilkins, Baltimore, 1979
3. Baysal, B.E. Hereditary paraganglioma targets diverse paraganglia. *Journal of medical genetics* 39 (2002) 617-622
4. Boedeker, C.C., Ridder, G.J., Neumann, H.P., Maier, W., Schipper, J. [Diagnosis and management of cervical paragangliomas: the Freiburg experience]. *Laryngo- rhino- otologie* 83 (2004) 585-592
5. Boenninghaus, H.G., Lenarz, T. "Hals-Nasen-Ohren-Heilkunde" Springer Medizin Verlag, Heidelberg, 2005
6. Brauer, J., Kaschke, O. Tonsillektomie Nachblutung - ein reelles Risiko? *HNO-NACHRICHTEN* (2004) 38-43
7. Broomfield, S., Bruce, I., Birzgalis, A., Herwadkar, A. The expanding role of interventional radiology in head and neck surgery. *Journal of the Royal Society of Medicine* 102 (2009) 228-234
8. Bruckner, A.L., Frieden, I.J. Hemangiomas of infancy. *Journal of the American Academy of Dermatology* 48 (2003) 477-493; quiz 494-476
9. Cooke, D., Ghodke, B., Natarajan, S.K., Hallam, D. Embolization in the head and neck. *Seminars in interventional radiology* 25 (2008) 293-309
10. Cullen, M.M., Tami, T.A. Comparison of internal maxillary artery ligation versus embolization for refractory posterior epistaxis. *Otolaryngology--head and neck surgery : official journal of American Academy of Otolaryngology-Head and Neck Surgery* 118 (1998) 636-642
11. Deitmer, T. Tonsillektomie Indikationen und Ausführung heute. (2000) In: "HNO Praxis heute!", Ganz H, Iro H (eds) Springer Berlin, Heidelberg, 2000, vol 20, pp 84-107
12. Delank, K.W. [Diagnosis and therapy of epistaxis]. *Laryngo- rhino- otologie* 85 (2006) 593-603; quiz 604-598
13. Douglas, R., Wormald, P.J. Update on epistaxis. *Current opinion in otolaryngology & head and neck surgery* 15 (2007) 180-183
14. Drolet, B.A., Esterly, N.B., Frieden, I.J. Hemangiomas in children. *The New England journal of medicine* 341 (1999) 173-181
15. Elden, L., Montanera, W., Terbrugge, K., Willinsky, R., Lasjaunias, P., Charles, D. Angiographic embolization for the treatment of epistaxis: a review of 108 cases. *Otolaryngology--head and neck surgery : official journal of American Academy of Otolaryngology-Head and Neck Surgery* 111 (1994) 44-50
16. Finn, M.C., Glowacki, J., Mulliken, J.B. Congenital vascular lesions: clinical application of a new classification. *Journal of pediatric surgery* 18 (1983) 894-900
17. Frikart, L., Agrifoglio, A. Endoscopic treatment of posterior epistaxis. *Rhinology* 36 (1998) 59-61
18. Fuchs, F.D., Moreira, L.B., Pires, C.P., Torres, F.S., Furtado, M.V., Moraes, R.S., Wiehe, M., Fuchs, S.C., Lubianca Neto, J.F. Absence of association between hypertension and epistaxis: a population-based study. *Blood pressure* 12 (2003) 145-148

19. Grantzow, R., Reinhardt, D. Chirurgische Therapie von Hämangiomen. *Monatsschrift Kinderheilkunde* 152 (2004) 23-28
20. Grantzow, R., Schmittenebecher, P., Cremer, H., Hoger, P., Rossler, J., Hamm, H., Hohenleutner, U. Hemangiomas in infancy and childhood. S 2k Guideline of the German Society of Dermatology with the working group Pediatric Dermatology together with the German Society for Pediatric Surgery and the German Society for Pediatric Medicine. *Journal der Deutschen Dermatologischen Gesellschaft = Journal of the German Society of Dermatology : JDDG* 6 (2008) 324-329
21. Greve, J., Bas, M., Schuler, P., Turowski, B., Scheckenbach, K., Budach, W., Bolke, E., Bergmann, C., Lang, S., Arweiler-Harbeck, D., Lehnerdt, G., Mattheis, S., Bier, H., Hoffmann, T.K. Acute arterial hemorrhage following radiotherapy of oropharyngeal squamous cell carcinoma. *Strahlentherapie und Onkologie* 186 (2010) 269-273
22. Grufferman, S., Gillman, M.W., Pasternak, L.R., Peterson, C.L., Young, W.G., Jr. Familial carotid body tumors: case report and epidemiologic review. *Cancer* 46 (1980) 2116-2122
23. Gullane, P.J., Davidson, J., O'Dwyer, T., Forte, V. Juvenile angiofibroma: a review of the literature and a case series report. *The Laryngoscope* 102 (1992) 928-933
24. Hamm, H., Hoger, P.H. Skin tumors in childhood. *Deutsches Arzteblatt international* 108 (2011) 347-353
25. Har-El, G., Nash, M. Tonsillectomy and adenoidectomy. (1991) In: "Complications in head and neck surgery", Krespie Y, Ossosof R (eds) Saunders Philadelphia, 1991, vol, pp 75-98
26. Herkner, H., Havel, C., Mullner, M., Gamper, G., Bur, A., Temmel, A.F., Laggner, A.N., Hirschl, M.M. Active epistaxis at ED presentation is associated with arterial hypertension. *The American journal of emergency medicine* 20 (2002) 92-95
27. Herkner, H., Laggner, A.N., Mullner, M., Formanek, M., Bur, A., Gamper, G., Woisetschlager, C., Hirschl, M.M. Hypertension in patients presenting with epistaxis. *Annals of emergency medicine* 35 (2000) 126-130
28. Hoegerle, S., Ghanem, N., Althoefer, C., Schipper, J., Brink, I., Moser, E., Neumann, H.P. 18F-DOPA positron emission tomography for the detection of glomus tumours. *European journal of nuclear medicine and molecular imaging* 30 (2003) 689-694
29. Howells, R.C., 2nd, Wax, M.K., Ramadan, H.H. Value of preoperative prothrombin time/partial thromboplastin time as a predictor of postoperative hemorrhage in pediatric patients undergoing tonsillectomy. *Otolaryngology--head and neck surgery : official journal of American Academy of Otolaryngology-Head and Neck Surgery* 117 (1997) 628-632
30. John, D.G., Alison, A.I., Scott, D.J., McRae, A.R., Allen, M.J. Who should treat epistaxis? *The Journal of laryngology and otology* 101 (1987) 139-142
31. Kastenbauer, E.R., Masing, H. Klinische Anatomie der Nase. (1995) In: "Kopf- und Hals-Chirurgie", Naumann HH et al. (eds) Thieme Stuttgart, New York, 1995, vol 1, pp 361-364
32. Kilcline, C., Frieden, I.J. Infantile hemangiomas: how common are they? A systematic review of the medical literature. *Pediatric dermatology* 25 (2008) 168-173
33. Kim, Y.J., Kim, J.D., Ryu, H.I., Cho, Y.H., Kong, J.H., Ohe, J.Y., Kwon, Y.D., Choi, B.J., Kim, G.T. Application of radiographic images in diagnosis and

- treatment of deep neck infections with necrotizing fasciitis: a case report. *Imaging science in dentistry* 41 (2011) 189-193
34. Knopfholz, J., Lima-Junior, E., Precoma-Neto, D., Faria-Neto, J.R. Association between epistaxis and hypertension: a one year follow-up after an index episode of nose bleeding in hypertensive patients. *International journal of cardiology* 134 (2009) e107-109
 35. Kornmesser, H.J. [Haemorrhage and haemostasis in face, visceral cranium, neck and middle ear region (author's transl)]. *Archives of oto-rhino-laryngology* 219 (1978) 209-283
 36. Kumar, S., Shetty, A., Rockey, J., Nilssen, E. Contemporary surgical treatment of epistaxis. What is the evidence for sphenopalatine artery ligation? *Clinical otolaryngology and allied sciences* 28 (2003) 360-363
 37. Lang, S., Wollenberg, B., Dellian, M., Steuer-Vogt, M.K., Schwenzer, K., Sautier, W., Chucholowski, M., Eckel, R., Faas, I., Wilmes, E., Ehrenfeld, M., Arnold, W., Kastenbauer, E., Holzel, D. [Clinical and epidemiological data of patients with malignomas of the head and neck]. *Laryngo- rhino- otologie* 81 (2002) 499-508
 38. Latchaw, R.E., Gold, L.H. Polyvinyl foam embolization of vascular and neoplastic lesions of the head, neck, and spine. *Radiology* 131 (1979) 669-679
 39. Lee, K.D., Lee, H.S., Hong, J.C., Yu, T.H., Lee, H.H., Chun, B.G., Gil, Y.G., Kim, K.H. Diameter of vessels across the tonsillar capsule as an anatomical consideration for tonsillectomy. *Clinical anatomy* 21 (2008) 33-37
 40. Levy, E.I., Horowitz, M.B., Cahill, A.M. Lingual artery embolization for severe and uncontrollable postoperative tonsillar bleeding. *Ear, nose, & throat journal* 80 (2001) 208-211
 41. Liu, Y., Zheng, C., Wei, W., Liu, Q. Management of intractable epistaxis: endoscopy or nasal packing? *The Journal of laryngology and otology* 126 (2012) 482-486
 42. Maaita, J.K. Oral tumors in children: a review. *The Journal of clinical pediatric dentistry* 24 (2000) 133-135
 43. Maier, W., Marangos, N., Laszig, R. Paraganglioma as a systemic syndrome: pitfalls and strategies. *The Journal of laryngology and otology* 113 (1999) 978-982
 44. Mansour, O.I., Snyderman, C.H., D'Amico, F. Association between tobacco use and metastatic neck disease. *The Laryngoscope* 113 (2003) 161-166
 45. Mattassi, R., Loose, D., Massimo, V. Hemangiomas and Vascular Malformations. (2009) Mattassi R, Loose D (eds) Springer Italy, 2009, vol, pp 3-96
 46. Maurer, H., Falk, P. Die entzündlichen Erkrankungen des Rachens. (1978) In: "Hals-Nasen-Ohrenheilkunde in Praxis und Klinik", Berendes J, Link R, Zöllner F (eds) Thieme Stuttgart, 1978, vol 3, pp 172-174
 47. McCombe, A., Lund, V.J., Howard, D.J. Recurrence in juvenile angiofibroma. *Rhinology* 28 (1990) 97-102
 48. Moll, K.J., Moll, M. "Anatomie" Urban & Fischer, München, Jena, 2006
 49. Monte, E.D., Belmont, M.J., Wax, M.K. Management paradigms for posterior epistaxis: A comparison of costs and complications. *Otolaryngology--head and neck surgery : official journal of American Academy of Otolaryngology-Head and Neck Surgery* 121 (1999) 103-106

50. Moreau, S., De Ruyg, M.G., Babin, E., Courtheoux, P., Valdazo, A. Supraselective embolization in intractable epistaxis: review of 45 cases. *The Laryngoscope* 108 (1998) 887-888
51. Morelli, J.G. Management of hemangiomas. *Advances in dermatology* 8 (1993) 327-344; discussion 345
52. Mulliken, J.B., Glowacki, J. Hemangiomas and vascular malformations in infants and children: a classification based on endothelial characteristics. *Plastic and reconstructive surgery* 69 (1982) 412-422
53. Mutz, I., Simon, H. [Hemorrhagic complications after tonsillectomy and adenoidectomy. Experiences with 7,743 operations in 14 years]. *Wiener klinische Wochenschrift* 105 (1993) 520-522
54. Oeken, F.W., Federspil, P. Notfallsituationen. (1993) In: "Hals-Nasen-Ohren-Heilkunde", Oekern FW, Plath P, Federspil P (eds) Ullstein Mosby Berlin, 1993, vol, pp 380-381
55. Pang, Y.T., el-Hakim, H., Rothera, M.P. Bipolar diathermy tonsillectomy. *Clinical otolaryngology and allied sciences* 19 (1994) 355-357
56. Persky, M.S., Berenstein, A., Cohen, N.L. Combined treatment of head and neck vascular masses with preoperative embolization. *The Laryngoscope* 94 (1984) 20-27
57. Pletcher, J.D., Newton, T.H., Dedo, H.H., Norman, D. Preoperative embolization of juvenile angiofibromas of the nasopharynx. *The Annals of otology, rhinology, and laryngology* 84 (1975) 740-746
58. Pratt, L.W., Gallagher, R.A. Tonsillectomy and adenoidectomy: incidence and mortality, 1968--1972. *Otolaryngology and head and neck surgery* 87 (1979) 159-166
59. Premoli-De-Percoco, G., Ramirez, J.L., Galindo, I. Correlation between HPV types associated with oral squamous cell carcinoma and cervicovaginal cytology: An in situ hybridization study. *Oral surgery, oral medicine, oral pathology, oral radiology, and endodontics* 86 (1998) 77-81
60. Radkowski, D., McGill, T., Healy, G.B., Ohlms, L., Jones, D.T. Angiofibroma. Changes in staging and treatment. *Archives of otolaryngology--head & neck surgery* 122 (1996) 122-129
61. Randall, D.A., Hoffer, M.E. Complications of tonsillectomy and adenoidectomy. *Otolaryngology--head and neck surgery : official journal of American Academy of Otolaryngology-Head and Neck Surgery* 118 (1998) 61-68
62. Reynolds, S.C., Chow, A.W. Life-threatening infections of the peripharyngeal and deep fascial spaces of the head and neck. *Infectious disease clinics of North America* 21 (2007) 557-576, viii
63. Robert Koch-Institut (2012) Krebs in Deutschland 2007/2008. Robert Koch-Institut und die Gesellschaft der epidemiologischen Krebsregister in Deutschland e.V.
64. Roberts, C., Jayaramachandran, S., Raine, C.H. A prospective study of factors which may predispose to post-operative tonsillar fossa haemorrhage. *Clinical otolaryngology and allied sciences* 17 (1992) 13-17
65. Schmidt, H., Schmiz, A., Stasche, N., Hormann, K. [Surgically managed postoperative hemorrhage after tonsillectomy]. *Laryngo- rhino- otologie* 75 (1996) 447-454
66. Schoder, H., Carlson, D.L., Kraus, D.H., Stambuk, H.E., Gonen, M., Erdi, Y.E., Yeung, H.W., Huvos, A.G., Shah, J.P., Larson, S.M., Wong, R.J. 18F-FDG PET/CT for detecting nodal metastases in patients with oral cancer staged N0

- by clinical examination and CT/MRI. *Journal of nuclear medicine : official publication, Society of Nuclear Medicine* 47 (2006) 755-762
67. Schwenzer, N., Ehrenfeld, M. "Spezielle Chirurgie" Thieme, Stuttgart, New York, 2002
 68. Siniluoto, T.M., Leinonen, A.S., Karttunen, A.I., Karjalainen, H.K., Jokinen, K.E. Embolization for the treatment of posterior epistaxis. An analysis of 31 cases. *Archives of otolaryngology--head & neck surgery* 119 (1993) 837-841
 69. Strong, E.B., Bell, D.A., Johnson, L.P., Jacobs, J.M. Intractable epistaxis: transantral ligation vs. embolization: efficacy review and cost analysis. *Otolaryngology--head and neck surgery : official journal of American Academy of Otolaryngology-Head and Neck Surgery* 113 (1995) 674-678
 70. Strutz, J., Mann, W. "Praxis der HNO-Heilkunde, Kopf- und Halschirurgie" Thieme, Stuttgart, New York, 2001
 71. Stuck, B.A., Gotte, K., Windfuhr, J.P., Genzwurker, H., Schroten, H., Tenenbaum, T. Tonsillectomy in children. *Deutsches Arzteblatt international* 105 (2008) 852-860; quiz 860-851
 72. Sykes, J.M., Ossoff, R.H. Paragangliomas of the head and neck. *Otolaryngologic clinics of North America* 19 (1986) 755-767
 73. Tanaka, N., Murata, A., Yamaguchi, A., Kohama, G. Clinical features and management of oral and maxillofacial tumors in children. *Oral surgery, oral medicine, oral pathology, oral radiology, and endodontics* 88 (1999) 11-15
 74. Tang, I.P., Shashinder, S., Gopala Krishnan, G., Narayanan, P. Juvenile nasopharyngeal angiofibroma in a tertiary centre: ten-year experience. *Singapore medical journal* 50 (2009) 261-264
 75. Tewfik, T.L., Tan, A.K., al Noury, K., Chowdhury, K., Tampieri, D., Raymond, J., Vuong, T. Juvenile nasopharyngeal angiofibroma. *The Journal of otolaryngology* 28 (1999) 145-151
 76. Thabet, M.H., Kotob, H. Cervical paragangliomas: diagnosis, management and complications. *The Journal of laryngology and otology* 115 (2001) 467-474
 77. Thong, J.F., Lo, S., Houghton, R., Moore-Gillon, V. A prospective comparative study to examine the effects of oral diazepam on blood pressure and anxiety levels in patients with acute epistaxis. *The Journal of laryngology and otology* 121 (2007) 124-129
 78. Tikkakoski, T., Luotonen, J., Leinonen, S., Siniluoto, T., Heikkila, O., Paivansalo, M., Hyrynkangas, K. Preoperative embolization in the management of neck paragangliomas. *The Laryngoscope* 107 (1997) 821-826
 79. Tumorzentrum München (2009) Empfehlung zur Diagnostik, Therapie und Nachsorge 2009. Kopf-Hals-Malignome. W. Zuckerschwerdt Verlag München
 80. Valavanis, A. Preoperative embolization of the head and neck: indications, patient selection, goals, and precautions. *AJNR. American journal of neuroradiology* 7 (1986) 943-952
 81. van der Mey, A.G., Maaswinkel-Mooy, P.D., Cornelisse, C.J., Schmidt, P.H., van de Kamp, J.J. Genomic imprinting in hereditary glomus tumours: evidence for new genetic theory. *Lancet* 2 (1989) 1291-1294
 82. Viehweg, T.L., Roberson, J.B., Hudson, J.W. Epistaxis: diagnosis and treatment. *Journal of oral and maxillofacial surgery : official journal of the American Association of Oral and Maxillofacial Surgeons* 64 (2006) 511-518
 83. Waddell, A.N., Patel, S.K., Toma, A.G., Maw, A.R. Intranasal steroid sprays in the treatment of rhinitis: is one better than another? *The Journal of laryngology and otology* 117 (2003) 843-845

84. Walker, T.W., Macfarlane, T.V., McGarry, G.W. The epidemiology and chronobiology of epistaxis: an investigation of Scottish hospital admissions 1995-2004. *Clinical otolaryngology : official journal of ENT-UK ; official journal of Netherlands Society for Oto-Rhino-Laryngology & Cervico-Facial Surgery* 32 (2007) 361-365
85. Walshe, P., Hone, S., McEniff, N., Brennan, P., O'Loughran, F., Walsh, M. Maxillary artery embolisation in the management of epistaxis. *Irish medical journal* 94 (2001) 296-298
86. Wang, S.J., Wang, M.B., Barauskas, T.M., Calcaterra, T.C. Surgical management of carotid body tumors. *Otolaryngology--head and neck surgery : official journal of American Academy of Otolaryngology-Head and Neck Surgery* 123 (2000) 202-206
87. Wasserman, P.G., Savargaonkar, P. Paragangliomas: classification, pathology, and differential diagnosis. *Otolaryngologic clinics of North America* 34 (2001) 845-862, v-vi
88. Weber, A., Tannapfel, A. [Prognostic factors in head-neck carcinomas]. *Hno* 50 (2002) 35-42
89. Windfuhr, J.P., Chen, Y.S., Remmert, S. Hemorrhage following tonsillectomy and adenoidectomy in 15,218 patients. *Otolaryngology--head and neck surgery : official journal of American Academy of Otolaryngology-Head and Neck Surgery* 132 (2005) 281-286
90. Wittekind, C., Weber, A., Weidenbach, H. Pathologie und Prognosefaktoren von Plattenepithelkarzinomen des Kopf-Hals-Bereiches. *Der Onkologe* 7 (2001)
91. Wolf, H., Rusan, M., Lambertsen, K., Ovesen, T. Necrotizing fasciitis of the head and neck. *Head & neck* 32 (2010) 1592-1596

7 Danksagung

Mein Dank geht an Herrn PD Dr. Murat Bas der mir das Thema überlassen hat und bei allen Fragen und Anregungen mein Ansprechpartner war.

Mein besonderer Dank geht an meine Betreuerin Frau Dr. Katharina Storck, welche mich während der gesamten Dr. Arbeit mit großem Engagement tatkräftige Unterstützte, mir den Zugang in die Hals-Nasen Ohrenabteilung gewährte und mir mit stets freundlichen und aufmunternden Worten zur Seite stand.

Ein weiterer Dank geht an Frau Dr. Kornelia Kreisler, durch welche ich Zugang zu allen Logbücher der Interventionellen Radiologie hatte und mir das Thema durch live Operationen und Präsentationen veranschaulichte.

Danken möchte ich Herrn Univ.-Prof. Dr. H. Bier, Direktor der Hals-Nasen-Ohrenheilkunde des Klinikums rechts der Isar, für die Erlaubnis zur Akteneinsicht und Datenauswertung.

Zuletzt möchte ich mich bei meiner Familie bedanken, welche stets eine seelisch und moralische Unterstützung für mich waren und mich in allen Lebenslagen begleiteten. Hierbei gilt meiner Mutter Ilse Diebolder-Hauber ein außerordentlicher Dank, welche schon immer hinter mir stand und ohne die ich nie so weit gekommen wäre wie ich es heute bin

